

UNIVERSIDADE FEDERAL DE CAMPINA GRANDE
CENTRO DE SAUDE E TECNOLOGIA RURAL
CAMPUS DE PATOS-PB
CURSO DE MEDICINA VETERINÁRIA

MONOGRAFIA

Aspectos da Fisiologia da Placenta nos Animais Domésticos e Retenção de
Placenta nos Bovinos - Revisão de Literatura

Aline Conceição de Oliveira

2015



UNIVERSIDADE FEDERAL DE CAMPINA GRANDE
CENTRO DE SAUDE E TECNOLOGIA RURAL
CAMPUS DE PATOS-PB
CURSO DE MEDICINA VETERINÁRIA

MONOGRAFIA

Aspectos da Fisiologia da Placenta nos Animais Domésticos e Retenção de
Placenta nos Bovinos - Revisão de Literatura

Aline Conceição de Oliveira
Graduanda

Prof^a. Dr^a. Norma Lúcia de Souza Araújo
Orientadora

Patos
Maio de 2015

FICHA CATALOGRÁFICA ELABORADA PELA BIBLIOTECA DO CSTR

O48a

Oliveira, Aline Conceição de

Aspectos da fisiologia da placenta nos animais domésticos e a retenção de placenta nos bovinos – revisão de literatura / Aline Conceição de Oliveira. – Patos, 2015.

28f. : il. color.

Trabalho de Conclusão de Curso (Medicina Veterinária) - Universidade Federal de Campina Grande, Centro de Saúde e Tecnologia Rural, 2015.

“Orientação: Prof^ª. Dra. Norma Lúcia de Souza Araújo”

Referências.

1. Envoltórios férteis. 2. Retenção de placenta.
3. Animais domésticos. I. Título.

CDU 636.06:636.7

UNIVERSIDADE FEDERAL DE CAMPINA GRANDE
CENTRO DE SAÚDE E TECNOLOGIA RURAL
CAMPUS DE PATOS – PB
UNIDADE ACADÊMICA DE MEDICINA VETERINÁRIA

ALINE CONCEIÇÃO DE OLIVEIRA
Graduanda

Monografia submetida ao Curso de Medicina Veterinária como requisito parcial para obtenção do grau de Médico Veterinário.

ENTREGUE EM/...../..... MÉDIA: _____

BANCA EXAMINADORA

_____ Prof. ^a . Dr. ^a . Norma Lúcia de Souza Araújo. Orientadora	_____ Nota
_____ Prof. Dr. Carlos Enrique PeñaAlfaro. Examinador I	_____ Nota
_____ Prof. Dr. Sérgio Ricardo Araújo de Melo e Silva. Examinador II	_____ Nota

DEDICATÓRIA

“Sempre que chamados à crítica, respeitamos o esforço nobre dos semelhantes. Para construir são necessários amor e trabalho, estudo e competência, compreensão e serenidade, disciplina e devotamento. Para destruir, porém, basta às vezes, uma só palavra.”

Chico Xavier.

AGRADECIMENTOS

Agradeço a Deus pelo dom da vida, cuja permissão para mim foi dada a buscar e realizar todos os meus sonhos.

Agradeço à minha família pelo nome e sobrenome que tenho. Busco sempre honrá-la nas escolhas e decisões que tomo, pois tudo o que fiz, faço e sempre farei será por todos vocês.

Em especial, gostaria de agradecer imensamente o amor de minha mãe, senhora Ivanise, que em nenhum momento deixou de me confortar e orientar quando precisei, nas etapas difíceis de minha vida acadêmica, onde muitas vezes passou noites sem dormir quando sabia e sentia minhas angústias e frustrações. “Mainha” é assim que a chamo, tem um caráter ímpar e inquestionável, uma mulher exemplar, forte e batalhadora, uma mãe magnífica que dedica sua vida à nós, seus filhos e netos.

Agradeço ao meu pai, José Miguel (*in memória*), que nunca escondeu de nós as amarguras e doçuras da vida, e com isso, soube nos orientar e ensinar a dar nossos passos sozinhos. Ele que batalhou muito desde cedo e continuou junto de nossa mãe. Sua vida inteira foi dedicada à família, onde sempre priorizou nosso conforto, estudo, saúde, dignidade, respeito e que acima de tudo nos ensinaram que o verdadeiro significado da palavra “pais” é amor verdadeiro e infinito.

Agradeço imensamente e com muita saudade à minha vizinha Dona Mila (*in memória*), que me fez descobrir e sentir que amor de vó é tão puro e tão imenso quanto o de mãe, pois meus primeiros cinco anos de vida eu vivi com ela. Sempre me acolheu em seus braços quando eu quis seu colo, que nunca me negou nada, mas soube ser firme quando precisou e com isso participou diretamente de minha formação como pessoa.

Aos meus irmãos: Márcio, Marcelo, Rafael, Júnior, Poliana, Ana Paula, Patrícia e Paulo, aos meus cunhados Silvan e Francilene que tenho como irmãos, aos meus queridos sobrinhos Xênia Eduarda, Lucas, Paulo Ricardo, Paulo Eduardo, José Willyam e Wesley Miguel. Todos vocês são um estímulo para eu seguir de cabeça erguida e enfrentar as dificuldades que possam vir no decorrer da vida, pois tento ser uma pessoa melhor a cada dia para que vocês tenham orgulho da irmã, cunhada e tia que sou para cada um. Quero que saibam que o respeito, amor e orgulho são recíprocos entre nós e sempre será.

Aos meus tios: Biu e Tonho, que tenho um respeito imenso, e os considero tanto quanto o meu pai. À minha madrinha e ao meu padrinho que sinto um carinho especial, pois me sinto acolhida como se fosse uma filha.

A minha amiga-irmã Edeniely Garcia, eu agradeço imensamente à nossa amizade, pois você sempre me acompanhou, mesmo de longe, mas

nunca deixou de me doar uma palavra de conforto, um sorriso e um abraço. Nossa amizade vai além dessa vida, minha amiga querida.

À querida amiga da família: Lourdes Zambuzzi por ter me dado conselhos tão preciosos, mesmo antes de sair de casa, por torcer pelo meu sucesso como se fosse sua filha e por tamanho esforço tentando sempre me orientar nas dificuldades vividas.

Ao amado, alegre e admirável amigo Pedro Henrique Dutra que nesses cinco anos de amizade sempre se mostrou prestativo, paciente e sempre tinha os conselhos certos nas horas certas.

Aos meus queridos e inesquecíveis amigos que ganhei na vida acadêmica: Arcanjo Bandeira, Érica Claudino, Camila Mendonça, Bethy Albuquerque e Elisama Medeiros, onde pude desfrutar os prazeres de “morar fora de casa”. Aprendi a reconhecer, gostar, admirar e conviver com o jeito ímpar de cada um. Saibam que os momentos vividos com vocês foram essenciais para a minha formação profissional e pessoal. Já está me fazendo uma falta incalculável.

Agradeço também a Hácla Freitas. Ele que sempre acreditou em meu potencial, mesmo quando eu menos acreditei em mim. Incentivou-me, me apoiou, se doou quando precisei e sem preque procurei, fez o que esteve ao seu alcance para que eu me sentisse acarinhada nos momentos difíceis e assim conseguisse continuar. É justo e sincero dedicar essa conquista à você também, em forma de minha eterna gratidão e respeito.

A todos os professores da minha graduação que, ao passar desses cinco anos foram transformando meu desejo de ser médica veterinária em uma realidade sólida e prazerosa. Em especial meu agradecimento à minha orientadora professora Norma Lúcia, por ter me orientado, me dado atenção, me guiado e pelos conselhos e sermões, pois são as críticas construtivas que nos fazem perceber onde devemos melhorar. Obrigada por sempre ter me recebido bem em sua sala, por estar sempre com um sorriso no rosto e pela voz suave ao falar comigo, porque sempre associei à voz da minha mãe.

Meu agradecimento também vai para todos os funcionários da instituição, pois eles me ensinaram muito. Desde Natália da lanchonete, a Dami Night, a Verinha da reprodução aos residentes e a todos os outros que não foram citados aqui, mas estão guardados carinhosamente em minha memória e em meu coração.

À minha vizinha Dona Dadá pelo carinho de vó tão acolhedor que me deu nos últimos anos da graduação. Sentia-me acarinhada como se fosse pela minha vizinha.

Aos médicos veterinários que estagiei durante as férias da faculdade: Drs. Júlia MárciaVieira, Ícaro Barreto, Marcelo Maia, Juscelino, Natércio, Solanier, e a tantos outros não citados aqui, que me acolheram e tiveram o cuidado em ensinar a prática vivida no cotidiano.

Meu muito obrigada à todas as pessoas que citei e às que não citei, mas não menos importantes, em minha formação .

SUMÁRIO

	Pág.
RESUMO	
ABSTRACT	
1 INTRODUÇÃO.....	11
2 REVISÃO DE LITERATURA.....	12
2.1 Envoltórios Fetais.....	12
2.2 Formação dos Envoltórios Fetais	13
2.2.1 Cório.....	14
2.2.2 Alantoide.....	14
2.2.3 Âmnio.....	15
2.2.4 Saco Vitelino.....	15
2.3 Classificação da Placenta.....	16
2.3.1 Quanto à Vilosidade do Cório Fetal.....	16
2.3.1.1 Placenta Adeciduada.....	16
2.3.1.2 Placenta Deciduada.....	16
2.3.2 Quanto à Distribuição dos Vilos.....	17
2.3.2.1 Placenta Difusa.....	17
2.3.2.2 Placenta Discoidal.....	17
2.3.2.3 Placenta Zonária.....	18
2.3.2.4 Placenta Cotiledonária.....	18
2.3.3 Quanto ao Aspecto Histológico.....	19
2.3.3.1 Epiteliocorial.....	19
2.3.3.2 Sindesmocorial.....	19
2.3.3.3 Hemocorial.....	20
2.3.3.4 Endoteliocorial.....	20
2.4 Retenção de Placenta.....	20
2.4.1 Diagnóstico.....	21
2.4.2 Tratamento.....	22
2.4.2.1 Remoção Manual.....	22
2.4.2.2.1 Antibioticoterapia Local.....	22
2.4.2.2.2 Antibioticoterapia Sistêmica.....	22
2.4.2.3 Terapia Hormonal.....	23
2.4.2.3.1 Ocitocina.....	23
2.4.2.3.2 Estrógeno (E2)	23
2.4.2.3.3 Prostaglandina (PGF2 α)	24
2.4.2.4 Administração de Colagenase.....	24
3 CONCLUSÕES.....	25
4 REFERÊNCIAS.....	26

LISTA DE FIGURAS

	Pág.
Figura 1	13
Figura 2	14
Figura 3	17
Figura 4	18
Figura 5	19

RESUMO

OLIVEIRA, ALINE CONCEIÇÃO. Aspectos da Fisiologia da Placenta nos Animais Domésticos e Retenção de Placenta nos Bovinos - Revisão de Literatura. 28p. Monografia (Conclusão do curso de Medicina Veterinária) – Universidade Federal de Campina Grande – UFCG. Patos, 2015.

A placenta é um órgão de grande importância na reprodução dos mamíferos por exercer diversas funções, dentre elas, a principal é a manutenção da gestação. Por tanto, esse órgão é bastante complexo e de tamanha importância. A complexidade existente da placenta é devido à sua anatomia e fisiologia que são diferentes de acordo com a espécie que a possui, e devido as suas estruturas que são originadas da interação de tecidos maternos e fetais. Quatro diferentes estruturas membranosas estão envolvidas no desenvolvimento do sistema feto placentárias materno dos mamíferos. São elas: o córion, o âmnio, o saco vitelino e o alantoide. Existe uma grande variabilidade das membranas fetais, cuja função é classificar os tipos de placenta que ocorrem nas diversas espécies mamíferas. Essa classificação varia de acordo com a vilosidade do córion fetal e a cripta da mucosa uterina, sendo então denominadas como adeciuada e decídua e também quanto a distribuição dos vilos que são responsáveis por classificar como difusa, cotiledonária, zonária e discoidal. O objetivo deste trabalho foi estudar a formação e os tipos de membranas fetais, assim como a classificação da placenta, de acordo com as características peculiares de cada uma e a retenção placentária, que é um problema existente tanto em animais de produção quanto em animais de estimação.

Palavras-chave: Envoltórios fetais, retenção de placenta, animais domésticos.

ABSTRACT

OLIVEIRA, ALINE CONCEIÇÃO. Aspects of Physiology of the Placenta in Domestic Animals and Placenta retention in cattle - Review of literature. 28p.- Monograph (Veterinary Medicine course) – Universidade Federal de Campina Grande – UFCG. Patos, 2015.

The placenta is an organ of great importance in mammalian reproduction to exercise several functions, among which the most important is the maintenance of pregnancy. Therefore, this body is quite complex and of such importance. The existing placenta complexity is due to their anatomy and physiology that are different according to species that have, due to their structures which are originated from interaction between maternal and fetal tissues. Four different membranous structures are involved in the development of the fetus system maternal placental mammals. They are: the corium, the amnion, the yolk sac and the allantois. There is a great variability of the fetal membranes, whose function is to classify the types of placental occurring in various mammalian species. This classification varies according to the villi of the fetal corium and the crypt of the uterine lining, and then termed as *adeciduade* and *deciduada* as well as the distribution of the villi which are responsible for classifying as *diffuse*, *cotiledonária*, *zonary* and *discoid*. The objective of this work was to study the formation and the types of fetal membranes, as well as the placenta classification, according to the peculiar characteristics of each and placental retention, which is an existing problem in both farm animals and animals of Pets.

Key words: fetal wraps, retained placenta, pets.

1 INTRODUÇÃO

A placenta é um órgão de grande importância na reprodução dos mamíferos por exercer diversas funções, dentre elas, a principal é a manutenção da gestação. Por tanto, esse órgão é bastante complexo e de tamanha importância. Sua função primordial é nutrir e proteger o feto até seu nascimento.

A placenta tem sido motivo de diversos estudos. A complexidade existente deste órgão é devido à sua anatomia e fisiologia que são diferentes de acordo com a espécie que a possui, e devido as suas estruturas que são originadas da interação de tecidos maternos e fetais, que além de possuir a função de manter a gestação com a produção endócrina de hormônios, também tem participação no desenvolvimento embrionário, na troca de oxigênio entre mãe e feto, na proteção contra traumatismos mecânicos, na regulação de temperatura, no desenvolvimento e movimentação do feto, na transferência de imunidade e na eliminação de produtos fetais oriundos das trocas metabólicas trocas metabólicas de enzimas e de substâncias nutritivas.

A forma anatômica da placenta é bastante variável dentro das espécies mamíferas, tendo uma parcela de influência nas alterações da massa corporal do feto, na quantidade de fetos por gestação e na sua duração. A placenta cresce rapidamente e marcadas mudanças na morfologia de suas estruturas ocorrem de acordo com o desenvolvimento fetal, com o passar dos dias de gestação. Alterações que comprometam a função placentária podem causar futuras falhas na gestação com suas possíveis complicações. É necessário então informações sobre sua anatomia e fisiologia, para que sejam evitados possíveis danos tanto para a mãe quanto ao feto (WILDMAN,2011).

A retenção placentária é um termo popular usado como sinônimo à retenção de secundinas (palavra de origem latina *retentio secundinarum*), Grunert (1989) e Horta (1994) afirmam que é um problema existente tanto em animais de produção quanto em animais de estimação, porém, a incidência é superior em animais destinados a produção, quando comparada às outras espécies e enfatizam que nesta espécie, as vacas leiteiras são mais atingidas do que as direcionadas para a produção de carne .

O objetivo do presente trabalho consiste em realizar uma revisão de literatura abordando os principais aspectos relacionados à formação e composição dos envoltórios fetais nos animais domésticos, bem como a retenção placentária com ênfase nos bovinos.

2 REVISÃO DE LITERATURA

2.1 Envoltórios Fetais

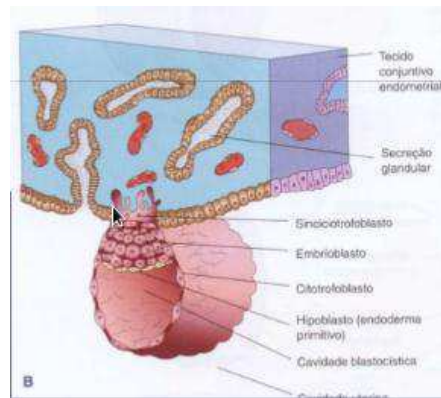
A fecundação acontece devido o encontro do gameta feminino (óvulo) com o gameta masculino (espermatozoide) . Em seguida o ovo fecundado (zigoto), realiza várias divisões mitóticas e se transforma em blastocisto, que por sua vez chega ao útero contendo uma parede de epitélio simples, o trofoblasto que se superpõem em agrupamentos e em forma globular, chamado de mórula (GRUNERT, 1973).

A mórula é formada por duas camadas, uma interna e uma externa. A camada mais externa é denominada trofoblasto (Figura 1) cuja função é nutrir o embrião e a camada interna (embrioblasto) é responsável pela formação embrionária. A partir do trofoblasto formam-se a vesícula blastodérmica, a vesícula umbilical e os envoltórios fetais (GRUNERT, 1973; FRANDSON, 2014).

A exemplo dos animais carnívoros, na cadela esse processo ocorre de 17 a 22 dias após a cobertura ou 16 a 18 dias após o pico de LH (MARTIM et al., 2005), já se tratando de ruminantes, a implantação ocorre de 11 a 40 dias. Antes desse tempo o embrião fica livre no corno uterino, correndo o risco de ser eliminado (MARTELLI, 2014).

Os termos envoltórios fetais e placenta são usados de forma sinônimos em relação aos animais domésticos, embora tecnicamente as membranas fetais sejam denominadas em conjunto como placenta fetal, para distingui-las dos componentes maternos da placenta. Em algumas espécies, uma parte do endométrio também se desprende no parto, conhecida como placenta materna ou decídua. A placenta fetal inclui o cório, a alantoide, o âmnio e o saco vitelino (FRANDSON, 2014).

Figura 1: Início de formação dos envoltórios fetais a partir do trofoblasto.

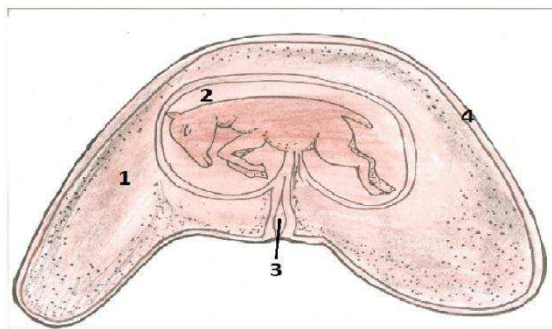


Fonte: Pereira (2015)

2.2 Formação dos Envoltórios Fetais

Quatro diferentes estruturas membranosas (Figura 2) estão envolvidas no desenvolvimento do sistema feto placentárias materno dos mamíferos. São elas: o cório, o âmnio, o saco vitelino e o alantoide. Pode ocorrer a ausência de algumas dessas membranas ou também a união entre uma ou mais no início ou durante a gestação (BROLIO *et al.*, 2010).

Existe uma grande variabilidade das membranas fetais que tem função de classificar os tipos de placenta que ocorrem nas diversas espécies mamíferas. Esta variabilidade compreende: 1) tipo e número de membranas envolvidas e seu contato com o útero; 2) forma exterior do órgão; 3) modelo geométrico de interligação das superfícies materna e fetal; 4) tipo e número de camadas de tecido, separando sangue materno e fetal e 5) arranjo geométrico dos capilares de trocas maternos e fetais, determinando seu fluxo nutricional (BROLIO *et al.*, 2010).

Figura 2: Envoltórios fetais.

- 1 – Alantóide
- 2 – Âmnion (cavidade amniótica)
- 3 - vesícula vitelina
- 4 – Cório

Fonte: anatomiaanimaldescritiva.blogspot.com.br

2.2.1 Cório

O cório é uma camada epitelial derivada do exterior da parede blastocística ou trofotoderma. Posteriormente, esta membrana converte-se em cório secundário, dotado de vilosidades, estabelecendo relações com a mucosa uterina. Na maioria das espécies, o epitélio coriônico ou trofoblasto é a camada mais externa da unidade fetoplacentária e representa a barreira de troca decisiva entre os organismos materno e fetal (BROLIO *et al*, 2010).

Por ser a camada mais externa da placenta, o cório está intimamente em contato com o endométrio uterino da mãe (FRANDSON, 2014).

2.2.2 Alantoide

O alantoide é a bexiga urinária extraembrionária. Ela se desenvolve por meio do intestino posterior embrionário como um saco extraembrionário. Seu mesênquima circundante é ricamente vascularizado (vasos alantoicos). O epitélio alantoico pode circundar uma enorme vesícula ou pode obliterar e finalmente regressar; no entanto, ele está pouco envolvido no processo de troca transplacentária (BROLIO *et al*, 2010).

Frandsen (2014) complementa com a seguinte afirmação: A camada seguinte ao cório é a alantoide. Ela é caracterizada por ser uma camada contínua que se encerra em um saco,

conhecido como cavidade alancoica. O corion então se funde com a camada mais externa da alantoide para a formação da corioalantoide.

O alantoide, nos mamíferos é um divertículo endodérmico do intestino posterior que se une ao cório formando a membrana córion-alantoide. Nos equinos e carnívoros o alantoide desenvolve-se bastante, envolvendo a cavidade amniótica com o feto (TOLEDO, 2009).

2.2.3 Âmnio

O âmnio é outra camada epitelial derivado do ectoderma embrionário formado por meio de divisão celular (roedores e primatas), ou por dobramento (outros mamíferos). Ele não desenvolve vasos; assim, o âmnio pode atuar como uma membrana adicional, mas não como a única barreira materna fetal (BROLIO *et al*, 2010).

O âmnio é a membrana mais interna, mais próxima do feto, sendo uma cavidade cheia de líquido amniótico (impede a desidratação do embrião, permite a motilidade dos tecidos da superfície embrionária e proteção mecânica contra choques e atritos) e que contém o feto. O âmnio está fundido com a camada interna da alantoide. A cavidade alantoica, às vezes, conhecida como primeira bolsa d'água, é contínua com a extremidade cranial da bexiga por meio do úraco, que passa através do cordão umbilical. A cavidade amniótica cheia de líquido ou saco amniótico, às vezes, conhecida como segunda bolsa d'água. Primeira e segunda bolsa d'água refere-se às membranas fetais no momento do parto, quando o saco alancoico é expelido primeiro e o saco amniótico depois (FRANDSON, 2014).

2.2.4 Saco Vitelino

O saco vitelínico, primeiro anexo a ser formado nos mamíferos domésticos, persiste como estrutura rudimentar, sendo precocemente um órgão vasculógeno e hematocitopoético (TOLEDO, 2009).

O saco vitelino tem seu desenvolvimento a partir do endoderma e dá origem ao chamado intestino primitivo embrionário. Ele é caracterizado como uma camada do epitélio endodérmico que acompanha o mesênquima fetal vascularizado, denominado vasos vitelinos. Por ser uma estrutura rudimentar, nas espécies dos ruminantes, suínos e

primatas, o saco vitelino não participa das trocas existentes entre a mãe e o feto, mas nos equinos e carnívoros, ele se funde localmente com o cório, conectando partes de sua rede capilar com o feto via vasos vitelinos formando a placenta coriovitelina. Em outros mamíferos como os roedores, o saco vitelino tem função de substituir o cório localmente, formando assim a membrana embrionária mais externa classificada como placenta vitelina (BROLIO *et al*, 2010).

2.3 Classificação da Placenta

A relação existente entre os tecidos maternos e fetais nos locais histológicos da troca de nutrientes e de oxigênio é o pilar para a classificação da placenta dos mamíferos (FRANDSON, 2014).

Prestes e Landim-Alvarenga (2006) citam que a classificação varia de acordo com a vilosidade do cório fetal e a cripta da mucosa uterina, sendo então denominadas como adeciuada e decídua e também quanto a distribuição dos vilos que são responsáveis por classificar como difusa, cotiledonária, zonária e discoidal.

2.3.1 Quanto à Vilosidade do Cório Fetal

2.2.4.1 Placenta Adeciuada

Na placenta adeciuada existe um forte contato do epitélio corial com o epitélio uterino, que influencia na formação da íntima aderência existente, porém, sem existir lesionamento das paredes envolvidas. Por ter essas características, esse tipo de placenta não elimina os anexos fetais junto com o feto no momento do parto. Temos como exemplo os ruminantes, equinos, muare e suínos.

2.2.4.2 Placenta Decídua

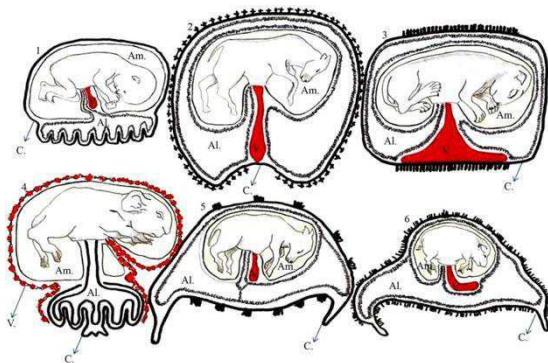
Na placenta decídua a união existente entre as partes fetais e maternas faz com que ocorra uma pré-dissolução da mucosa uterina, favorecendo assim a eliminação dos anexos

fetais juntamente com o feto no momento do parto. Temos co exemplo os carnívoros, primatas e roedores.

2.3.2 Quanto à Distribuição dos Vilos

A placenta dos mamíferos também pode ser classificada de acordo com a forma anatômica e com base na distribuição dos locais de trocas. Quanto a distribuição dos vilos, a placenta pode ser do tipo: placenta difusa, cotiledonária, zonária e discoidal (Figura 3).

Figura 3: Tipos de placenta quanto à distribuição dos vilos.



Fonte: <http://file.scirp.org>

2.2.4.3 Placenta Difusa

Na placenta difusa, a maior parte do saco coriônico está uniformemente unida ao endométrio por pregas ou vilos, local onde ocorrem as trocas fisiológicas, a exemplo da porca e da égua.

2.2.4.4 Placenta Discoidal

Uma área do cório com formato de um disco se une ao endométrio, a exemplo do que ocorre nos primatas.

2.2.4.5 Placenta Zonária

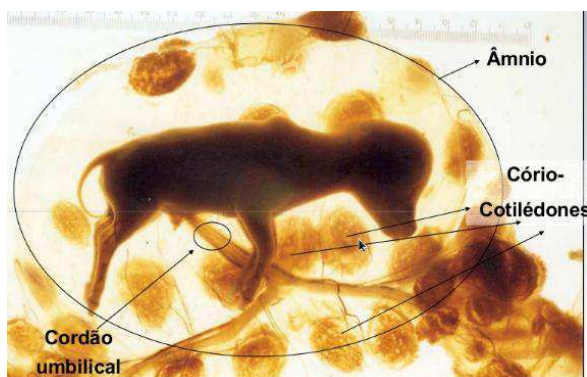
Na placenta zonária os vilos coriônicos ocupam uma faixa central onde se unem ao endométrio, exemplo que podemos ver em carnívoros.

2.2.4.6 Placenta Cotiledonária

A placenta cotiledonária é característica dos ruminantes (Figuras 4 e 5), em vez das vilosidades coriônicas serem uniformemente distribuídas por toda superfície do cório, estas aparecem agrupadas em regiões circulares bem definidas denominadas de cotilédones. Estas se projetam em forma de cogumelo a partir da superfície do endométrio e fazem contato com áreas predeterminadas do endométrio conhecidas como carúnculas, que por sua vez se projetam para fora da superfície do útero e que apresentam de 1,25 cm a 10 cm de comprimento.

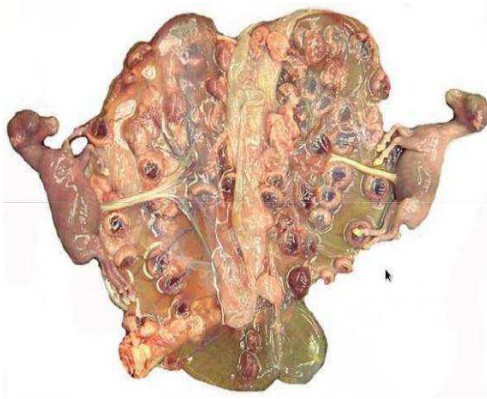
O tamanho das carúnculas aumenta de acordo com a continuidade da gravidez e a área entre uma carúncula e outra é desprovida de qualquer inserção entre a placenta fetal e o útero materno. Seu formato é diferente quando comparado a dos ovinos e bovinos, onde são convexas e côncavas respectivamente.

Figura 4: Demonstração dos placentomas na placenta bovina.



Fonte: Assis Neto (2004).

Figura 5: Placenta caprina e suas carúnculas em formato convexo.



Fonte: Pereira (2015).

2.3.3 Quanto ao Aspecto Histológico

2.3.3.1 Epiteliocorial

Esse tipo de placenta é a mais comum nos mamíferos, onde o córion do feto entra diretamente em contato com o epitélio do útero materno. É encontrada nas espécies suína, equina, bovina e ovina.

2.3.3.2 Sindesmocorial ou Sinepiteliocorial

A placenta dos ruminantes também podem se enquadrarem nessa classificação devida numerosas células trofoblásticas fetais fundirem-se com células endometriais para a formação de células binucleadas.

2.3.3.3 Hemocorial

É o tipo de placenta dos primatas, humanos e alguns roedores, onde os vasos fetais e o córion são invaginados em compartimentos de sangue materno. É aderida ao útero em apenas uma área onde seu formato é de disco, que dá origem ao seu nome discoide.

2.3.3.4 Endotéliocorial

Nessa classificação o córion está em contato direto com o endotélio dos vasos sanguíneos da mãe. A placenta endoteliocorial dos carnívoros é firmada por uma zona que tem o formato de uma cinta e por isso o nome zonária.

2.4 Retenção Placentária

A placenta deve permanecer fortemente aderida ao útero materno para manter a troca de nutrientes e oxigênio necessários para gestação normal. Entretanto, as membranas fetais devem ser rapidamente liberadas no momento do parto para que ocorra expulsão normal. Obviamente, este processo de descolamento da placenta deve ser cuidadosamente controlado para permitir a manutenção de sua função até o momento adequado de sua expulsão (WILTBANK, 2006).

Em um parto fisiologicamente normal, três etapas são verificadas: dilatação da cérvix, expulsão do feto e liberação das membranas fetais. A liberação da placenta após o parto é um processo fisiológico envolvendo a perda da aderência feto-maternal em conjunto com a contração muscular uterina (NOBRE, 2010).

A retenção da placenta é uma falha no momento da expulsão das membranas fetais no decorrer do terceiro estágio do trabalho de parto, que deve ocorrer logo após a expulsão do feto (HAFEZ, 2004).

A liberação da placenta deve ocorrer de forma natural e gradual, num período de tempo que deve variar de três a seis horas, logo após o parto (MEÇA et al., 2006). A retenção além de 12 horas após o término do parto em bovinos é considerada patológica (CAMARGOS et al., 2013).

A retenção dos envoltórios fetais pode ocorrer de forma parcial, onde uma porção da placenta fica retida na porção apical do útero prenhe. No caso de retenção das membranas fetais, nem sempre se pode marcar de forma segura um limite de tempo que possa estipular o final da condição fisiológica e o início de um estado patológico (MARTELLI, 2014).

A retenção placentária é uma alteração reprodutiva responsável por perdas econômicas consideráveis, principalmente em bovinos, devido a sua maior incidência nesta espécie. Esta alteração afeta diretamente os índices reprodutivos, acarretando um aumento

no período de serviço, intervalo entre partos, retardo no aparecimento do primeiro cio pós-parto, além de interferir diretamente na produção de leite (NOBRE, 2010).

Hafez (2004) afirma que a incidência de retenção de placenta nos bovinos gira em torno de 3,0% a 12,0%. Após nascimentos anormais, ou quando o trato reprodutivo se encontra infectado, 20 a 50% das vacas podem ser afetadas. Esse valor numérico tem expressivo prejuízo à pecuária, devido o aumento de intervalo/parto-concepção, irregulares ciclos estrais, mortalidade embrionária, infertilidade causadas por endometrite, metrite, piometra. O reflexo de todos esses fatores cai sobre a produção, que decresce, ocorrem perdas e descarte desses valiosos animais em plena fase produtiva e aumento nos custos da produção.

2.4.1 Diagnóstico

O diagnóstico é baseado pelos sinais clínicos, ou seja, pela projeção aparente dos anexos fetais através da vulva (GRUNERT; BIRGEL, 1989; LANDIM-ALVARENGA, 2006).

Além do histórico reprodutivo do animal, o tempo decorrido do parto e condições do mesmo, são de vital importância para o diagnóstico. Depois de conferidos esses dados, deve-se fazer o exame clínico do animal, verificando a presença de manifestações sistêmicas e a palpação retal, a fim de verificar o grau de involução uterina, presença e aspecto do conteúdo uterino. Se necessário, realizar vaginoscopia quando o exame de palpação retal não fornecer dados suficientes para constatar infecção (FERNANDES *et al.*, 2012).

Segundo Martelli (2014), o diagnóstico é importante para classificar o tipo ou grau de infecção uterina puerperal. Esta classificação das infecções uterinas se baseia no aspecto da exsudação uterina presente em mais de 80% dos casos. O grau de infecção se relaciona com a gravidade do processo e comprometimento endometrial. A utilização desta classificação é importante não somente pelo fato de estar relacionada com a gravidade do processo, mas também para avaliar a sua evolução.

Na grande maioria dos casos diagnosticados de retenção placentária, o distúrbio surge como consequência de uma alteração no estado geral do animal no momento do parto. Como exemplos têm as doenças infecciosas, metabólicas, deficiências nutricionais ou outras desordens. A retenção placentária raramente é considerada uma doença isolada (GRUNERT; BIRGEL, 1989; MARTELLI, 2014).

2.4.2 Tratamento

2.4.2.1 Remoção Manual

Ferreira (2010) afirma que a remoção manual da placenta retida foi um método bastante praticado no passado e, ainda é, porém, apresenta contraindicações devido a não comprovação dos benefícios trazidos ao animal. O insucesso dessa prática se dá pela não separação da carúncula e do cotilédone que continuam fortemente unidos, nesse caso então, a tração manual aumenta os riscos de infecção e de lesões uterinas.

2.4.2.2.1 Antibioticoterapia Local

O uso de antibióticos de forma intrauterina é questionado devido as desvantagens serem maiores que os benefícios. Quando administrado em forma de bolus efervescentes (Tetraciclina 2 a 4g a cada 48 horas), as interações do antibiótico utilizado com o conteúdo uterino causa variados graus de absorção local do medicamento, causando então uma possível resistência bacteriana e presença de resíduos do antibiótico no leite. Além de resultar custo elevado e maior tempo de realização do procedimento, não é observado melhorias nos parâmetros reprodutivos (DRILLICH et al., 2006 BEAGLEY et al., 2010).

2.4.2.2.2 Antibioticoterapia Sistêmica

Os antibióticos sistêmicos mostram-se eficazes nos casos acompanhados de febre. A oxitetraciclina e o ceftiofur são as bases mais utilizadas no tratamento escolhido, atuando como auxílio para o animal retornar à sua função reprodutiva (REZENDE, 2013).

Bicudo (2008), apoudScagion (2011) sugere o protocolo de tratamento baseado na limpeza local do posterior da vaca, tração moderada da parte externa da placenta, corte rente à vulva da parte externa da placenta, localização e exteriorização dos vasos do cordão umbilical e infusão de colagenase 2000.000UI em 1L de salina podendo adicionar 40mg de cálcio e 40mg de bicarbonato e 100mg de oxitetraciclina.

Peligrino (2008) indica os seguintes antibióticos: a oxitetraciclina (13,2 a 15,4 mg/kg, administrada por via intravenosa, s.i.d. ou b.i.d.), a ampicilina (11 a 22 mg/kg s.i.d. ou b.i.d.), agentamicina (4,4 mg/kg, b.i.d. ou t.i.d.), a terramicina®/LA (20 mg/kg, por via intramuscular) e as sulfas são todas usadas para o tratamento sistêmico.

2.4.2.3 Terapia Hormonal

2.4.2.3.1 Ocitocina

Os fármacos que tem função de estimular a contração uterina apresentam eficiência questionável, a exemplo temos a ocitocina, uma vez que seu uso só é indicado quando a retenção placentária é causada por atonia uterina. Casos assim ocorrem em baixo percentual na rotina reprodutiva, devido não ser considerado uma das causas principais de retenção (REZENDE, 2013).

Horta (1994) afirma que a aplicação de ocitocina logo após a expulsão do feto, no período de duas a três vezes por hora se mostrou eficaz na eliminação da placenta. Afirma também que existe controvérsia em seu uso, no sentido de causar prolapso de útero logo após a expulsão do feto e aumentar o comprometimento da sua fertilidade.

2.4.2.3.2 Estrógeno (E2)

O uso do hormônio estrógeno na retenção placentária é favorável devido a eficiência que tem em aumentar o tônus do útero, o fluxo sanguíneo local e a atividade fagocitária de suas células de defesa para o combate a possíveis infecções. A indução da produção de muco e a dilatação da cérvix também acontecem devido o seu uso, com isso a o conteúdo uterino é expulso mais rapidamente (FERREIRA, 2010).

Por ser responsável pelo aumento da circulação sanguínea local, o risco da absorção de grande quantidade de toxinas produzidas por bactérias presentes no líquido uterino é o ponto negativo em relação ao uso desse hormônio no tratamento (REZENDE, 2013).

2.4.2.3.3 Prostaglandina (PGF 2α)

Os benefícios do uso da PGF 2α como tratamento são controversos. Para Dubucet *et al.*, (2011) a administração deste hormônio no período pós-parto não afetou a saúde uterina e não favoreceu o desempenho reprodutivo das vacas leiteiras.

Já segundo Fernandes *et al.*, (2012) a antibioticoterapia associada à substâncias análoga das PGF 2α foi capaz de acelerar a involução uterina, reduzir a ocorrência de infecções e melhorar o desempenho reprodutivo de vacas leiteiras acometidas pela retenção placentária.

A aplicação via intramuscular de 1,0 mL de PGF 2α , uma vez ao dia durante quatro dias é um dos protocolos mais indicados e realizados (REZENDE, 2013).

2.4.2.4 Administração de Colagenase

Eiler e Hopkins (1993) realizam o experimento com a enzima colagenase, onde foi aplicada através das artérias umbilicais, no intervalo de 24 a 72 horas pós-parto em vacas confirmadas com retenção. No intervalo de 36 horas em 85% dos animais, a placenta foi expulsa.

Mas Peters e Laven (1996) e Beagley *et al.*, (2010) falam que embora a terapia com colagenase tenha sido positiva, esse tratamento não é difundido por causa do seu alto custo e pela dificuldade de implantação na rotina médica a campo.

3 CONCLUSÕES

A retenção de placenta é uma patologia que merece bastante atenção devido a importância dos problemas causados à saúde do animal acometido. É uma doença que acontece devido diversos fatores, dentre eles: nutricionais, metabólicos, de manejo e também infecciosos.

É responsável pelas perdas e prejuízos causadas principalmente à pecuária brasileira, devido os animais de produção serem os mais acometidos. Com isso, medidas preventivas devem ser instaladas nas propriedades com o intuito de evitar os principais fatores de risco e conseqüentemente evitar o aparecimento de novos casos.

Quando a retenção placentária for diagnosticada, o tratamento adotado deve ser o mais rápido possível, seja a escolha da remoção mecânica, ou aplicação de medicamentos que expulsem os restos placentários, mas todos com o mesmo intuito, ou seja, evitar a instalação de uma infecção uterina o que dificultará a recuperação do animal e, conseqüentemente, retardará o retorno do mesmo à atividade reprodutiva, refletindo diretamente em perdas econômicas, principalmente em se tratando de animais de produção.

Vale ressaltar que em todos os casos diagnosticados, um médico veterinário deve ser consultado para garantir o sucesso do tratamento e a melhoria concreta do animal.

4 REFERÊNCIAS

BEAGLEY, J. C. *et al.* Physiology and treatment of retained fetal membranes in cattle. **Journal of Veterinary Internal Medicine**, v.24, p.261-268, 2010.

BROLIO M. P. *et al.* A barreira placentária e sua função de transferência nutricional. **Revista Brasileira de Reprodução Animal**.v.34, n.4, p.222-232, out./dez. Belo Horizonte - MG. 2010.

CAMARGOS, A. S.; *et al.* Ocorrência de distúrbios da gestação, parto e puerpério em vacas leiteiras. **Revista Científica Eletrônica de Medicina Veterinária**. Ano XI, n. 20, 2013.

DRILLICH, M. *et al.* Strategies to improve the therapy of retained fetal membranes in dairy cows. **Journal of Veterinary Science**, v.89, p.627-635, 2006.

FERNANDES, C. A. C. *et al.* Associação entre oxitetraciclina e cloprostenol no tratamento de vacas leiteiras com retenção de placenta. **Revista Brasileira de Ciência Veterinária**. v.19, n.3, 2012.

FERREIRA, A. M. **Reprodução da fêmea bovina: fisiologia aplicada e problemas mais comuns (causas e tratamentos)**.1 ed. Juiz de Fora: MG, Editora Editar, 2010. 219-243p.

FRANDSON, R. D.; WILKE, W. L.; FAILS, A. D. **Anatomia e fisiologia dos animais da fazenda**. 7 ed. 413p. Guanabara Koogan. Rio de Janeiro – RJ . 2014.

GONÇALVES, D.; KOZICKI, L. H. Perfiz bioquímicos no período peripartal de vacas leiteiras com e sem retenção de placenta. **Braz. J. Vet. Res. Anim. Sci.**, São Paulo, v.34, n.6, p. 364-370, 1997.

GRUNERT, E., BIRGEL, E. H. **Obstetrícia Veterinária**. 3 ed. 336p. Porto Alegre: Sulina, 1989.

HAFEZ, E. S. E. **Reprodução Animal**. 7 ed. Editora Manole. São Paulo – SP. 2004.

HORTA A. E. M. Proc. **7as Jornadas Internacionales de Reproducción Animal**. Murcia, pag 181-192.1994

MARTELLI. A. Aspectos Clínicos e Fisiopatológicos da Retenção de Placenta em Vacas. **Revista Saúde em Foco**, Teresina, v. 1, n. 1, art. 8, p. 103-117, jan. / jul. 2014.

MARTIN. I. *Et al.* **Estudo da correlação entre o peso dos neonatos, envoltórios e líquidos fetais com o peso total de cadelas gestantes submetidas à cesariana**. ARS VETERINARIA, Jaboticabal, SP, Vol. 21, no 2, 281-286, 2005.

MEÇA, K. K. O.; VASCONCELOS, A. C., MORO L. **Inibição de apoptose e retardo da maturação placentária: um provável mecanismo da retenção de placenta na brucelose bovina- revisão de literatura**. Biosci. J.v.22, p. 163-174, 2006.

NOBRE, M. M. **Avaliação da Incidência, fatores de risco e impacto financeiro da retenção de placenta.** Dissertação de Mestrado – UFMG, 82 p. Belo Horizonte – MG. 2010.

PELIGRINO, R. C.; ANDRADE, L. R. M.; CARNEIRO, L. F. Retenção de placenta em vacas. **Revista Científica Eletrônica de Medicina Veterinária.** Ano VI, janeiro de 2008. Periódico semestral.

PRESTES, N. C.; LANDIM-ALVARENGA, F. **Obstetrícia Veterinária.** Rio de Janeiro: Guanabara Koogan, 2006.

SCAGION, L. F. S. **Sanidade uterina pós parto em bovinos: aspectos imunológicos e estratégias terapêuticas.** Botucatu – SP. 2011

TOLEDO, C. Z. P. Morfologia da placenta e interação materno-fetal em jumentas (*Equus asinus*) da raça Pêga - Universidade Estadual Paulista, Faculdade de Ciências Agrárias e Veterinárias, Jaboticabal - SP, 2009.

WILTBANK, M. C. Prevenção e tratamento da retenção de placenta. In: X CURSO NOVOS ENFOQUES NA PRODUÇÃO E REPRODUÇÃO DE BOVINOS, **Anais.** P 61-70. Uberlândia – MG. 2006.