



UNIVERSIDADE FEDERAL DE CAMPINA GRANDE - UFCG
CENTRO DE SAÚDE E TECNOLOGIA RURAL- CSTR
UNIDADE ACADÊMICA DE MEDICINA VETERINÁRIA - UAMV
CAMPUS DE PATOS

MONOGRAFIA

**EFEITO DO SULFATO DE VINCRISTINA SOBRE EPITÉLIO
INTESTINAL E SEMINÍFERO DE RATOS**

Wanesk Kerly Barbosa Lucena

PATOS, 2016



UNIVERSIDADE FEDERAL DE CAMPINA GRANDE - UFCG
CENTRO DE SAÚDE E TECNOLOGIA RURAL- CSTR
UNIDADE ACADÊMICA DE MEDICINA VETERINÁRIA - UAMV
CAMPUS DE PATOS

MONOGRAFIA

**EFEITO DO SULFATO DE VINCRISTINA SOBRE EPITÉLIO
INTESTINAL E SEMINÍFERO DE RATOS**

Wanesk Kerly Barbosa Lucena

Graduanda

Prof. Dr. Otávio Brilhante de Sousa
Orientador

Patos-PB
Outubro de 2016

FICHA CATALOGRÁFICA ELABORADA PELA BIBLIOTECA DO CSRT DA UFCG

L934e Lucena, Wanesk Kerly Barbosa
Efeito do sulfato de vincristina sobre epitélio intestinal e seminífero de ratos / Wanesk Kerly Barbosa Lucena. – Patos, 2016.
38f.: il. color.

Trabalho de Conclusão de Curso (Medicina Veterinária) – Universidade Federal de Campina Grande, Centro de Saúde e Tecnologia Rural, 2016.

"Orientação: Prof. Dr. Otávio Brilhante de Sousa"

Referências.

1. Intestinos. 2. Quimioterápicos. 3. Testículos. I. Título.

CDU 612:619

UNIVERSIDADE FEDERAL DE CAMPINA GRANDE
CENTRO DE SAÚDE E TECNOLOGIA RURAL
CAMPUS DE PATOS-PB
UNIDADE ACADÊMICA DE MEDICINA VETERINARIA

WANESK KERLY BARBOSA LUCENA
Graduanda

Monografia submetida ao curso de Medicina Veterinária como requisito parcial para a
obtenção do grau de Médica Veterinária.

APROVADA EM/...../.....

BANCA EXAMINADORA

Prof. Dr. Otávio Brilhante de Sousa
Orientador

Prof. Dr. Gildenor Xavier Medeiros
Examinador I

Dr. José Rômulo Soares dos Santos
Examinador II

DEDICATÓRIA

Dedico este trabalho aos meus avós paternos e maternos, por me proporcionarem os melhores pais do mundo, em especial ao meu avô *José Lucena Filho (Vô Zezito) - “In Memoriam”*, pelo carinho quando criança, pelas alegrias incontáveis, pelo conforto nas horas difíceis e pelos ensinamentos, o senhor deu origem a minha melhor parte, e hoje retribuo realizando seu sonho. Te amo!

Dedico!

AGRADECIMENTOS

Inicialmente agradeço ao mais poderoso de todos os tempos, aquele que nunca abandona e que responde fielmente cada dúvida: “Querido Deus, Tu és minha proteção, a minha fortaleza. Tu és o meu Deus, eu confio em Ti. (Salmo 91:2)”, cada detalhe desta história pertence a ti, desta forma agradeço por ter me dado saúde e força para superar as dificuldades e me tornar merecedora da realização de mais um sonho.

A minha mãe, **Amélia Barbosa Lucena**, minha rainha, minha inspiração de vida, meu grande amor, agradeço por toda a dedicação, esforço e persistência, obrigada por acreditar e apoiar cada um dos meus sonhos, por mais impossíveis fossem a senhora nunca permitiu que a dúvida me atingisse, essa vitória é nossa! Ao homem da minha vida, ao meu herói, meu grande pai, **Francileudo de Oliveira Lucena**, por ter me dado o meu primeiro livro, por nunca ter deixado que eu me acomodasse achando que “sabia demais”, por me criar e educar ensinando-me todos os valores morais, sendo muitas vezes a mão que afagava e deixava assistir os amados desenhos, meu muito obrigada! O amor que sinto por vocês dois é inestimável, não existe vida sem vocês ao meu lado.

Aos meus irmãos **Waléria Maria Barbosa Lucena**, **Bruno Barbosa Lucena** e **Estefanio de Oliveira Soares** por me mostrarem que o amor ultrapassa qualquer barreira, e mesmo em meio a brigas e bagunças (detalhes que permaneceram da nossa infância), o sentimento de união só aumenta e o lema “Mexeu com um, mexeu com todos” continua o mesmo, obrigada de coração pelos segredos guardados, pelas alegrias vividas e por suportarem a barra sozinhos esses cinco anos, amo muito vocês.

Aos meus avós maternos **Eunice Barbosa dos Santos** pelo amor dedicado, pelos puxões de orelha quando passo muito tempo sem ligar e por me receber da mesma forma me enchendo de mimos e **Edivar Modesto dos Santos** (In Memoriam) que mesmo em presença espiritual contribuiu com minha formação, sendo lembrado em todos os momentos, amo vocês.

Aos meus avós paternos **José Lucena Filho** (In Memoriam), o homem que me mimou, que penteou meus cabelos e que me encheu de abraços, não existe um só dia que a dor da tua perda não me maltrate, amo-te mais que as estrelas do céu e **Luzia de Oliveira Lucena**, minha querida vizinha, o laço que nos uni, é mais forte do que as palavras conseguem expressar, tenho orgulho imenso de ser sua neta, sua filha, e rogo a Deus diariamente que por um descuido ele possa te fazer eterna, obrigada pelo companheirismo, pelos beijos e abraços roubados, eu estarei sempre aqui, te amo eternamente.

A minha família por cuidar de mim e lutar ao meu lado cada batalha, impedindo que eu desista, em especial a minha tia Edna Barbosa (Roseiral) e tio Téo, a minha tia Adriana Barbosa e tio João, minha madrinha Ana Lucia e meu padrinho Geraldo Santos, ao meus tios Junior, Felix, Neta, Nena, Antônio Barbosa, Zeca, Jacinta e Francisca. Ao meu primo e grande amigo Abel, por todo o apoio e incentivo no decorrer desta jornada. A todos demais meus primos, em especial a Victória, Thaisa, Hugo, Tiago, Kaline, Camila, Imperiano, Ruana, Luana, Mara, Fabiola e Allisson, e aos pimpolhos Maria Isabelly, Bernardo e Guilherme.

Aos meus companheiros e heranças da veterinária, Cassandra, Bacurau, Bacurau Jr. e Thor, obrigada pelo amor sem limites.

A minha segunda mãe em Patos, Tamiris Nóbrega, por todo o amor, carinho e compreensão, obrigada por abrir parte do seu coração para mim, serei eternamente grata.

As minhas grandes amigas, tesouros que a veterinária proporcionou, Karen Soares (Gringa), Sinara Ramalho (Meliante), Mayara Guedes (Minha May), Zayane Pereira (Zay) e Cecília Gabrielly (Ceci), meu muito obrigada, foram anos de companheirismo que levarei pra vida, amo muito cada uma de vocês.

Ao meu amigo e conselheiro Pedro Alves por ter me acolhido em Patos, e não desgrudado mais, obrigada por todos os momentos, nem preciso dizer que te amo né?!

A minha companheira de apartamento e da vida Alania Carlos, que apesar de aparentar ser Bruta, e não me deixar abraça-la, é a melhor companhia que poderia ter tido, obrigada por suportar minha chatice, meus erros e encostos, e os meus lindos filhos, sentirei muita falta de você e Lilith.

A todos os amigos e colegas da veterinária sem exceções, em especial a João Leite (pelas noites no laboratório e por me ensinar a ser alguém melhor), Angelina (Joli), Thiago Alves, Paulo Antonio, Bruno Tavares, Antonio Carlos (Vaqueiro), Junior Oliveira (Juninho), Bruno Nunes (Zé Colméia), Lucas Ostrowsky (Influenza), Jussier (Juju), Neto (Lindão), Tobias Antas, Leonardo Nogueira e Valmir Kinomoto.

Aos médicos veterinários Sávio Martins, Dayanny Alencar (amiga da vida e dos livros), Gian Libanio, Edson Virgulino, Lylian Karlla, Juliana Molina, Iara Macedo e Sabrina Araújo por repassarem com sabedoria e humildade o conhecimento, vocês são exemplos a serem seguidos.

Aos amigos de ontem, hoje e sempre, em especial, Daniel Almeida (Dan), Luciano Simões (Anjo), William Alexandre (Will), Pablo Camian, Carmiolanda Pereira (Landa), Juan Bruno, Gabriel Carvalho, Adnaloy Carvalho (Nega), Yolanda Gonçalves (*In Memoriam*), Netto, Joab, Rayanne, Debora Alencar, Linda Alencar, Artur Dantas (Monamor), Wanessa Castro, meu carinho por vocês é imenso e cada um tem um lugar especial em meu coração.

Ao meu orientador, Dr. Otávio Brillhante, por ser grande professor e grande pessoa. Muito obrigado por suas análises minuciosas, paciência na orientação, incentivo, partilha de conhecimento e pelos ensinamentos para vida, foram de grande valia para a conclusão do trabalho e minha formação profissional.

Agradeço também a todos os professores que me acompanharam desde o ensino fundamental até a graduação, em especial ao Prof. Dr. Francisco de Assis Costa e Silva e à Profa. Dr^a. Rosangela Nunes pela orientação não só na academia, mas na vida, ambos são mestres exemplares.

Aos meus companheiros de experimento Edson Veloso e Carmem Fideles pelo afinho e dedicação para realização deste trabalho e a Dona Joana, por estar sempre pronta para ajudar.

Em geral, a todos vocês que de uma forma ou outra estiveram ao meu lado durante estes 5 anos de caminhada, muito obrigado.

SUMÁRIO

Página

LISTA DE TABELAS

LISTA DE FIGURAS

RESUMO

ABSTRACT

1	INTRODUÇÃO.....	12
2	REVISÃO DE LITERATURA.....	14
3	MATERIAL E MÉTODOS.....	18
3.1	Obtenção dos animais.....	18
3.2	Formação dos grupos experimentais.....	18
3.3	Coleta e processamento das amostras.....	21
3.4	Análise estatística.....	24
4	RESULTADOS E DISCUSSÃO.....	25
5	CONCLUSÕES.....	32
	REFERÊNCIAS.....	33

LISTA DE TABELAS

Página

TABELA 1- Distribuição dos animais e procedimentos experimentais em grupos de ratos controle e tratados.....	20
TABELA 2- Média dos pesos corpóreos expressos em gramas, dos ratos dos grupos controle e tratado aos 64 dias de idade.....	25
TABELA 3- Medidas da altura das vilosidades dos segmentos intestinais analisados.....	26
TABELA 4- Médias e desvios Padrão das profundidades das criptas dos segmentos intestinais analisados.....	27
TABELA 5- Diâmetros dos túbulos seminíferos de ratos dos grupos controle e tratado aos 64 dias de idade.....	27
TABELA 6- Altura do epitélio seminífero, expresso em micrometros, de ratos dos grupos controle e tratado aos 64 dias de idade.....	28
TABELA 7- Diâmetro do lúmen do túbulo seminífero, expresso em micrometros, de ratos dos grupos controle e tratado aos 64 dias de idade.....	29

LISTA DE FIGURAS

	Página
Figura 1- Realização do esfregaço vaginal.....	18
Figura 2- Pesagem dos animais em balança digital de precisão.....	19
Figura 3- Sexagem dos animais no primeiro dia de vida por meio de inspeção da genitália externa.....	20
Figura 4- A – Aplicação de sulfato de vincristina em dose única por via intraperitoneal. B – Ampola do Sulfato de Vincristina juntamente com agulha de insulina utilizada para as aplicações.....	21
Figura 5- A - Vista da área de uma vilosidade em amarelo e como foi medido o comprimento através de retas pontilhadas. B- Vista da área de uma cripta de Lieberkunn em amarelo e como foi medido o comprimento através de retas pontilhadas.....	22
Figura 6- Vista de um túbulo seminífero e de como foi medido o diâmetro total do túbulo (reta pontilhada vermelha) e o diâmetro do lúmen tubular (reta pontilhada verde).....	24
Figura 7 - Vista de um túbulo seminífero após utilização do Sulfato de Vincristina, apresentando vacuolização, descamação epitelial e desestruturação do epitélio.....	29

LUCENA, WANESK KERLY BARBOSA. **Efeito do Sulfato de Vincristina sobre epitélio Intestinal e Seminífero de ratos**. Patos-PB, UFCG, 2016, 38p. Monografia (Trabalho de Conclusão de Curso em Medicina Veterinária). Unidade Acadêmica de Medicina Veterinária, Universidade Federal de Campina Grande.

RESUMO

Com o objetivo de avaliar a influência da utilização do sulfato de vincristina sobre epitélios de rápida multiplicação, neste trabalho são descritos aspectos morfológicos do epitélio intestinal (duodeno, jejuno e íleo) e do epitélio seminífero de ratos tratados aos 15 dias de vida e eutanasiados na fase pubertal. Em sua grande maioria os quimioterápicos hoje disponíveis atuam na destruição de células em intensa multiplicação, não apresentando seletividade celular exclusiva de células tumorais, causando inúmeros efeitos deletérios tanto em tecidos sadios quanto em células neoplásicas. Dentre os tecidos mais susceptíveis encontram-se o epitélio seminífero e o epitélio intestinal por estarem em constante replicação celular. Foram utilizados 10 animais (5 controles e 5 tratados com sulfato de vincristina). As aplicações da droga ocorreram aos 15 dias de vida, e a eutanásia aos 64 dias de vida. Foram realizadas medidas de pesos corpóreos, medidas morfométricas intestinais (altura de vilosidades e profundidade de criptas) e medidas morfométricas testiculares (diâmetro total tubular, diâmetro do lúmen tubular e altura do epitélio seminífero). As medidas biométricas foram feitas em todos os animais do experimento, as avaliações morfométricas intestinais foram realizadas em 120 vilosidades e 120 criptas por segmento intestinal, e as avaliações morfométricas testiculares em 200 túbulos seminíferos. Desta forma a quimioterapia pode causar sérios danos ao intestino e testículos, em especial a altura das vilosidades intestinais, refletindo diretamente sobre o ganho de peso. Promove também a diminuição dos testículos resultando em infertilidade transitória ou permanente. No entanto a utilização da droga não influenciou significativamente a renovação celular da mucosa intestinal, e conseqüentemente o peso corpóreo médio também não foi alterado.

Palavras chaves: intestinos, quimioterápicos, testículos.

LUCENA, WANESK KERLY BARBOSA. **Effect of Vincristine Sulfate on Intestinal Epithelium and Seminiferous rats**. Patos-PB, UFCG, 2016, 38p. Monograph (Work Completion of course in Veterinary Medicine). Academic Unit of Veterinary Medicine, Federal University of Campina Grande.

ABSTRACT

In order to evaluate the influence of the use of vincristine sulfate on rapid multiplication epithelia in this work are described morphology of the intestinal epithelium (duodenum, jejunum and ileum) and the seminiferous epithelium of rats treated with 15 days of life and euthanized in pubertal phase. Mostly the currently available chemotherapeutic agents act in the destruction of cells in intense multiplication, not exclusive presenting cell selectivity of tumor cells, causing many deleterious effects in both healthy tissues and in neoplastic cells. Among the most susceptible tissues are the seminiferous epithelium and intestinal epithelium since they are in constant cell replication. 10 animals (5 and 5 controls treated with vincristine sulfate) were used. The drug applications occurred at 15 days of life, and euthanasia at 64 days of life. body weights were measured, intestinal morphometric measurements (villus height and crypt profundida) and testicular morphometric measurements (tubular overall diameter, the diameter of the tubular lumen the height of the seminiferous epithelium). The biometric measurements were made on all animals in the experiment, intestinal morphometric evaluations were performed in 120 villi and crypts 120 per intestinal segment, and the morphometric testicular ratings in 200 seminiferous tubules. Thus chemotherapy can cause serious damage to the intestine and testis, in particular the height of the intestinal villi, reflecting directly on weight gain. It also promotes the reduction of the testes resulting in temporary or permanent infertility. However the use of the drug did not significantly influence cell renewal of intestinal mucosa, and thus the average body weight was also not changed.

Keywords: intestine, chemotherapy, testis.

1 INTRODUÇÃO

Nos últimos anos, assim como nos humanos, os diagnósticos de câncer em animais domésticos foram cada vez mais frequentes, e com isso a oncologia veterinária tem demonstrado um notório crescimento. Atualmente, os avanços tecnológicos e biológicos na medicina veterinária têm proporcionado uma longevidade maior a cães e gatos, fator que predispõe ao maior número de pacientes oncológicos.

A quimioterapia é um dos métodos mais utilizados no tratamento do câncer. Trata-se de um procedimento médico-hospitalar de grande eficácia que faz uso de drogas antineoplásicas. Uma das principais drogas utilizadas na quimioterapia veterinária, em diversos tipos de neoplasias e principalmente no Tumor Venéreo Transmissível (TVT) é o sulfato de vincristina, que se destaca tanto pela eficácia nos tratamentos, quanto pelo custo de aquisição, sendo relativamente mais acessível, se comparado a outras drogas antineoplásicas. O sulfato de vincristina é uma droga que atua especificamente no ciclo celular, inibindo a mitose, portanto agindo como fármaco fase M específico, presentes em quase todos os protocolos de terapia, tanto sozinho quanto em conjunto com outras drogas.

As drogas utilizadas nos protocolos de quimioterapia não são seletivas, ou seja, atuam inespecificamente sobre todas as células de rápida replicação. Dessa forma, atuam indistintamente sobre as células tumorais e tecidos saudáveis, fato que gera os inúmeros efeitos colaterais. Os efeitos colaterais ocorrem porque as drogas agem inibindo, controlando ou destruindo as células em rápido processo de divisão celular, incluindo as células tumorais, e outras células como as células do trato digestivo, da medula óssea, do sangue e dos testículos.

Os testículos são as gônadas masculinas, responsáveis pela produção de hormônios (porção endócrina) e pela espermatogênese (porção exócrina). O parênquima testicular é formado pelos túbulos seminíferos e o tecido intersticial testicular compreende as células de Leydig, entre outras células do tecido conjuntivo intersticial. O epitélio estratificado que reveste os túbulos é um dos tecidos com maior índice de replicação celular, tornando-se muito sensível a drogas que atuam especificamente no ciclo celular.

Os intestinos são órgãos tubulares, que estão divididos em intestino delgado (duodeno, jejuno e íleo) e intestino grosso (ceco, cólon e reto). Suas principais funções são a digestão dos alimentos e absorção dos nutrientes, sofrendo variações no comprimento de acordo com as espécies. A mucosa do intestino delgado difere da mucosa do intestino grosso

principalmente pela presença de vilosidades, que cobrem toda a sua túnica mucosa. Estas vilosidades são extremamente importantes para absorção dos nutrientes, tornando o intestino delgado o órgão que possuem maior taxa de absorção e renovação celular.

O presente estudo visa avaliar os efeitos colaterais da aplicação do uso de sulfato de vincristina sobre o epitélio seminífero e intestinal de ratos albinos tratados aos 15 dias de vida e eutanasiados na fase puberal. Contribuirá com informações importantes sobre o efeito inibitório da droga sobre os epitélios em constante multiplicação.

2 REVISÃO DE LITERATURA

O sulfato de vincristina é um antineoplásico, desenvolvido a partir do princípio ativo da *Catharanthus roseus*. É um alcalóide classificado como antimicrotúbulo e droga fase-específica, amplamente utilizado na oncologia veterinária. Atua inibindo o fuso mitótico ao se ligar com a tubulina (microfilamento intracelular), inibindo a polimerização dos microtúbulos e consequentemente impedindo a replicação celular. Alguns autores afirmam que a utilização do fármaco proporciona o aumento dos radicais livres, gerando efeito citotóxico, o que potencializa o efeito da quimioterapia tanto em células tumorais como em células saudáveis (MARTINS, 2011; BORIN-CRIVELLENTI; CRIVELLENTI, 2013; SPINOSA; GÓRNIK; BERNARDI, 2014; MADDISON; PAGE; CHURCH, 2010).

A vincristina é popularmente conhecida como vinca rósea, comumente cultivada em jardins, sendo utilizada como medicamento alternativo no controle de hemorragias, limpeza e cicatrização de feridas crônicas. É usada de forma terapêutica como antineoplásico sendo amplamente difundido na quimioterapia veterinária. Clinicamente é empregada no tratamento de diversos tumores linforreticulares como os linfomas canino, felino e do ferret, nefroblastoma renal, leucemias, e sarcomas, no tratamento de trombocitopenia idiopática verdadeira, adenocarcinomas mamário e em especial no tratamento de tumor venéreo transmissível (TVT), que comumente acomete a espécie canina (VELOSO, 2016; MARTINS, 2011; ROSENTHAL, 1981; SPINOSA; GÓRNIK; BERNARDI, 2014; FARO, 2008; BORIN-CRIVELLENTI; CRIVELLENTI, 2013; DALECK; NARDI; RODASKI, 2008; MADDISON; PAGE; CHURCH, 2010).

Os quimioterápicos podem ser classificados de acordo com a fase do ciclo celular que atuam em drogas ciclo-específica e ciclo inespecíficas (alquilantes); as últimas podem atuar em todas as fases do ciclo celular. As drogas ciclo específicas se dividem em fase-específica e fase-inespecífica. As fase-específicas (antimetabolitos e alcalóides) atuam em células em divisão e em determinadas fases do ciclo celular, já as fase inespecíficas (antibióticos) tem efeito em várias fases do ciclo (BRILHANTE, 2012; VELOSO, 2016).

A seletividade celular é uma grande barreira a ser enfrentada, pois os quimioterápicos atualmente disponíveis não são seletivos na destruição de células tumorais, fazendo com que grande parte das drogas utilizadas no tratamento do câncer possuam agentes citotóxicos que são mais prejudiciais as células com altas taxas de mitose, ocasionando desta forma efeitos deletérios em tecidos sadios. Ressaltando que como qualquer outro quimioterápico, o sulfato

de vincristina pode causar efeitos adversos como alterações neurológicas, dermatológicas (alopecia, hiperpigmentação da pele), hematológicas como a mielossupressão, e sinais gastrointestinais ocasionados pela toxicidade entérica, como vômito, anorexia, íleo adinâmico e constipação (SANTOS, 2009; SPINOSA; GÓRNIK; BERNARDI, 2014; DALECK; NARDI; RODASKI, 2008; MADDISON; PAGE; CHURCH, 2010; MARTINS, 2011; NELSON; COUTO, 2001; SANTOS, 2009.).

Quanto maior a taxa de replicação celular mais susceptível torna-se o tecido, portanto os epitélios seminífero e intestinal apresentam maior sensibilidade aos efeitos adversos da quimioterapia com o Sulfato de vincristina, devido a característica da não seletividade celular (DALECK; NARDI; RODASKI, 2008; KIERSZENBAUN, 2008).

Os testículos são órgãos de formato oval ou arredondado nos mamíferos, localizando-se fora da cavidade abdominal, com tamanho variante entre as espécies e envolto pelo escroto, que pode ser definido como uma bolsa músculo-cutânea onde estão contidos além dos testículos, o epidídimo e a primeira porção dos ductos deferentes. Este posicionamento externo dos testículos tem como função a termorregulação, uma vez que o órgão deve apresentar-se mais frio que o restante do corpo para que possa desempenhar suas funções adequadamente. (CARRETTA-JÚNIOR, 2012; JUNQUEIRA; CARNEIRO, 2004).

Podem ser denominados de gônadas masculinas, as quais são compostas por uma porção endócrina e outra exócrina, tendo como alvo principal a produção de hormônios e a espermatogênese, respectivamente. A porção endócrina é formada pelas células intersticiais de Leydig. Os túbulos seminíferos formam a porção exócrina da glândula, que são responsáveis pela produção dos gametas. Embora existam diferenças entre as espécies, descreve-se que o processo espermatogênico ocorre em ondas helicoidais que progridem pelos túbulos espermatogênicos, rumos aos túbulos retos (BANKS,1991).

Estudos mostram que os danos testiculares causados pela administração de drogas em ratos pré-púberes podem ser estendidos para a vida adulta, levando a danos sérios na fertilidade (FREITAS et al., 2002; STUMPP et al., 2004). De acordo com Brilhante, Stumpp e Miraglia (2011), a análise morfométrica e de parâmetros estereológicos testiculares podem fornecer importantes informações sobre a extensão dos danos causados a espermatogênese e sobre a dinâmica dos compartimentos testiculares.

Segundo Brilhante et al (2012), ratos jovens tratados com doxorubicina apresentaram vacuolização e desorganização no epitélio seminífero, diminuição do peso dos testículos, no número de espermatozoides e danos a sua morfologia, o que leva a perda gradativa da fertilidade. Observaram também que os animais tratados apresentavam menor ganho de peso quando comparados aos animais do grupo controle. Cães tratados com vincristina podem apresentar degeneração testicular em grau severo com presença de vacuolizações, descamação epitelial, diminuição da luz tubular e presença de células gigantes. Portanto, além da vincristina, outras drogas quimioterápicas apresentam resultados deletérios sobre a capacidade reprodutiva do paciente (HODEL et al., 1984; TRASLER et al., 1988; DALECK et al., 1995; BORDALLO, 2001; CASTRO, 2007; VAISHEVA et al., 2013).

O intestino delgado é um órgão tubular responsável pela digestão, barreira imune, secreção endócrina e principalmente absorção de nutrientes. Estas funções são possíveis, pois o órgão possui algumas adaptações que aumentam tanto a superfície secretora quanto a absorptiva através de projeções epiteliais semelhantes a dedos conhecidos como vilos ou vilosidades que recobrem todo o epitélio (BANKS, 1991; DAVIDSON; STABENFELDT, 2008; HIB, 2003).

De acordo com Banks (1991a) o intestino delgado possui algumas particularidades em cada uma de suas porções. A porção mais cranial denominada duodeno possui uma túnica mucosa altamente pregueada, com vilos e pregas circulares. Os vilos, embora estejam sujeitos a variações, tendem a ser largos, com formato regular e ponta arredondada. Os vilos estreitos, pequenos e menos numerosos caracterizam o jejuno, que acompanha o mesmo padrão da mucosa duodenal diferindo apenas na morfologia dos vilos. A porção final recebe o nome de íleo. Os vilos desta região são claviformes, podendo os nódulos linfáticos tornarem suficientes grandes para preencher ou obliterar totalmente estes.

Segundo Junqueira e Carneiro (2008, p.301) morfologicamente:

“O epitélio dos vilos é formado principalmente por células absorptivas (enterócitos) e células caliciformes e se continua com epitélio das criptas, que por sua vez contém algumas células absorptivas, células caliciformes, células enteroendócrinas, células de Paneth e células-tronco.”

As vilosidades estão presentes em todas as espécies e aumentam a área superficial do intestino de 10 a 14 vezes, comparada com a superfície plana de igual extensão. Estas possuem um eixo central de tecido conjuntivo – que é um prolongamento do tecido

conjuntivo da lâmina própria – e seu epitélio superficial de revestimento é simples cilíndrico com microvilos submicroscópicos, que lhe dá a aparência de uma escova, característica conhecida como borda-em-escova (DAVIDSON; STABENFELDT, 2008; HIB, 2003).

De acordo com Caruso e Demonte (2005) a altura das vilosidades afeta diretamente o ganho ou perda de peso, portanto um tamanho menor das vilosidades reflete na redução do transporte de nutrientes pela superfície do enterócito, e conseqüentemente ocorre uma diminuição na absorção.

3 MATERIAL E MÉTODOS

O estudo utilizou como modelo experimental ratos machos da linhagem Wistar (*Rattus norvegicus albinus*) foi submetido ao Comitê de Ética em Pesquisa do Centro de Saúde e Tecnologia Rural da Universidade Federal de Campina Grande (CSTR/UFCG), com parecer substanciado, sob registro n° 02/2015.

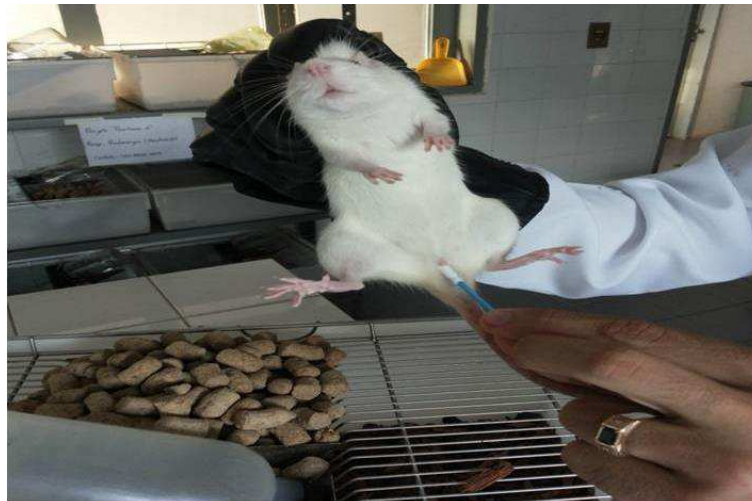3.1 Obtenção dos animais

Foram utilizados 10 (dez) ratos Wistar machos (*Rattus norvegicus albinus*) oriundos do acasalamento de matrizes provenientes do biotério do Centro de Saúde e Tecnologia Rural da Universidade Federal de Campina Grande.

3.2 Formação do grupo experimental e controle

Os acasalamentos ocorreram no período noturno, e na manhã do dia seguinte, realizou-se esfregaços vaginais para averiguar a presença de espermatozoides, atestando assim a cobertura (Figura 1). Esse dia foi considerado o dia 1 de gestação.

Figura 1: Realização do esfregaço vaginal.

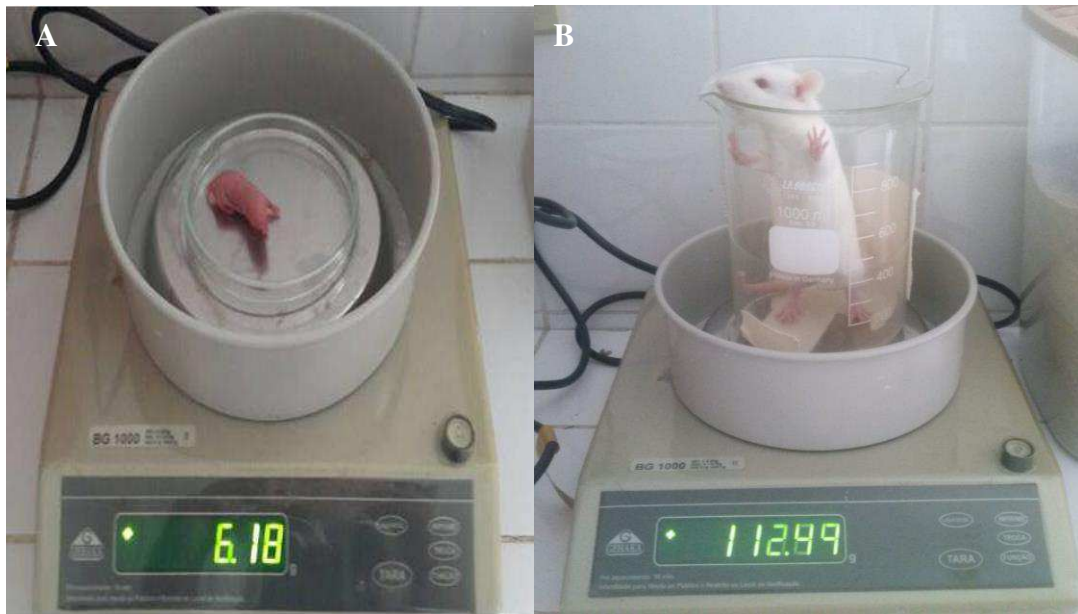


Fonte: Arquivo Pessoal (2016).

Os animais foram marcados com furos no pavilhão auricular por meio de alicate de perfuração para identificação individual. Foram desmamados aos 21 dias e mantidos em gaiolas

de 06 (seis) animais cada, sob maravalha, e monitorados quanto à higiene e saúde. As condições de criação foram padronizadas e mantidas durante todo o experimento, com regime diário de 12 horas luz (em regime circadiano), sob temperatura controlada, alimentados com ração comercial e água *ad libitum*. O ganho de peso foi monitorado desde o dia seguinte ao nascimento até o dia da eutanásia como mostra a figura 2. No dia do sacrifício, os animais foram pesados e os dados analisados nesse estudo.

Figura 2: Pesagem dos animais dos animais em balança digital de precisão, mostrando a progressão da massa corpórea de um mesmo indivíduo. A - Animal com um dia de idade e B -Animal aos 64 dias de vida.

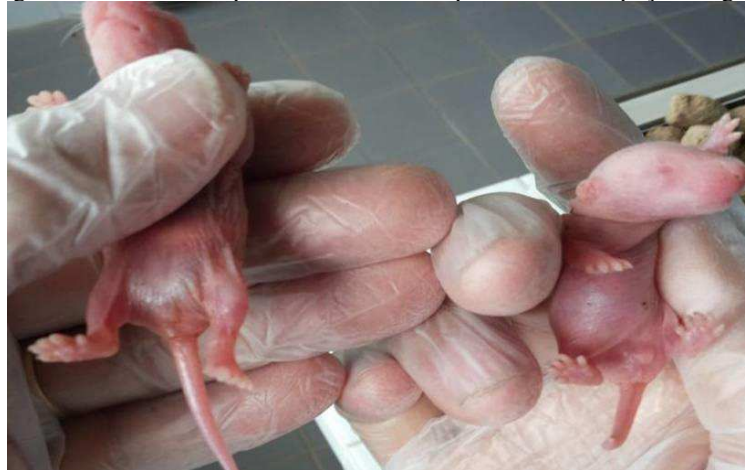

Fonte: Arquivo Pessoal (2016).

Após o nascimento, os animais foram submetidos à sexagem, por meio de inspeção da genitália externa (Figura 3), e grupos de 06 (seis) machos foram acomodados por fêmea matriz durante a amamentação em gaiolas plásticas. Os animais foram desmamados aos 21 dias de vida e distribuídos em dois grupos principais: o grupo GC (controle) e o grupo GV (tratados com Sulfato de Vincristina).

Os grupos GC e GV possuíam 05 animais cada, que foram eutanasiados aos 64 dias de vida (tabela 1). Esse intervalo de tempo foi escolhido mediante o desenvolvimento e maturação do organismo dos animais em estudo, ou seja, animais pré-púberes (aos 40 dias de vida), púberes (aos 64 dias de vida) e adultos (aos 127 dias de vida).

Figura 3: Sexagem dos animais no primeiro dia de vida por meio de inspeção da genitália externa.



Fonte: Arquivo Pessoal (2016).

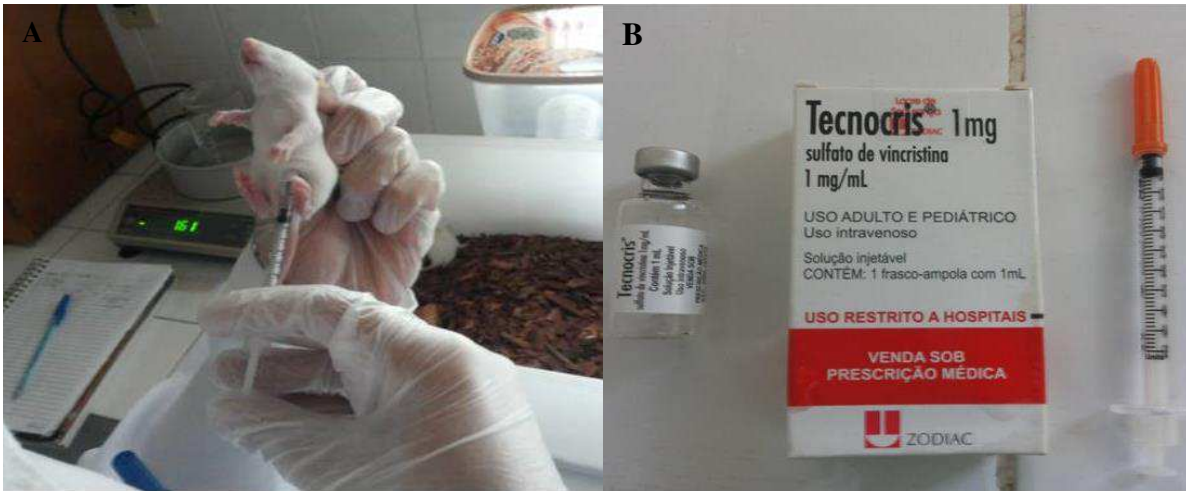O grupo GC recebeu solução salina por via intraperitoneal aos 15 dias de idade, na mesma dose empregada no grupo GV. Objetivou-se com isso simular as condições de manipulação do grupo tratado, efetuando-se os mesmos procedimentos em todos os grupos. Os animais do grupo GV receberam sulfato de vincristina em dose única por via intraperitoneal de 0,05 mg/kg de peso vivo aos 15 dias idade (Figura 4) (HODEL, 1984; VELOSO, 2016). O dia da administração da droga foi escolhido com base no tempo de desenvolvimento da barreira hematotesticular e na maturação das células de Sertoli, visto que até 18º dia de vida essas células ainda não estão completamente maduras e a barreira hematotesticular ainda está em formação (CLEGG, 1960; RUSSELL, 1990).

Tabela 1: Distribuição dos animais e procedimentos experimentais em grupos de ratos controle e tratado.

GRUPO	Nº DE ANIMAIS (unid.)	APLICAÇÃO (substância)	IDADE AO SACRIFÍCIO (dias)
GC₆₄	5	Solução salina	64
GV₆₄	5	Sulfato de vincristina	64

Nas idade especificada, os animais foram pesados e anestesiados com Tiopental Sódico (89 mg/kg de peso corpóreo) segundo BRILHANTE (2012);

Figura 4: A - Aplicação de sulfato de vincristina em dose única por via intraperitoneal. B – Ampola do Sulfato de Vincristina juntamente com agulha de insulina utilizada para as aplicações.



Fonte: Arquivo Pessoal (2016).

3.3 Coleta e processamento das amostras

3.3.1 Coleta do tecido intestinal

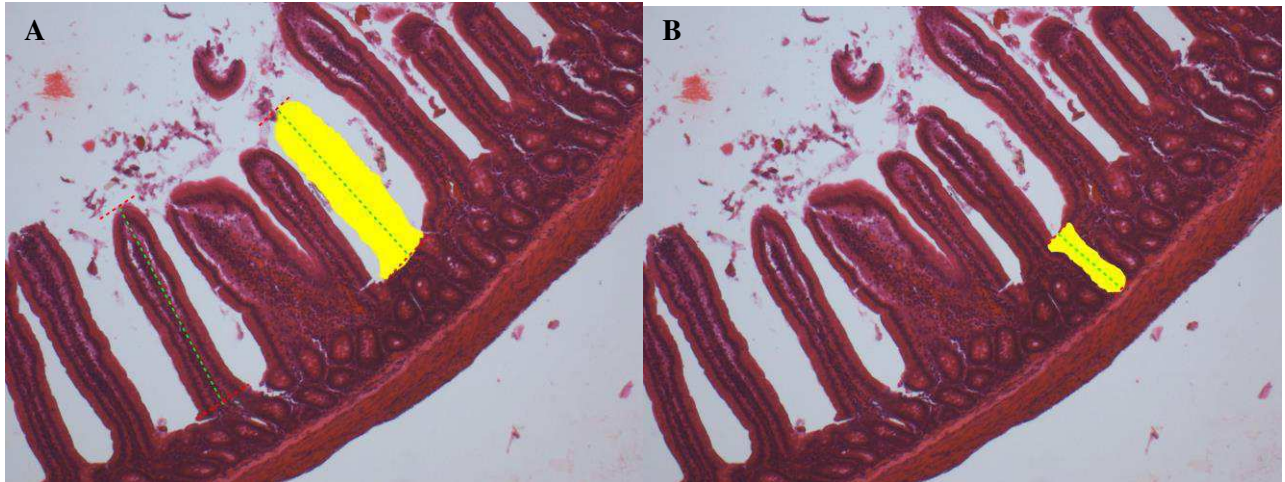
Após a eutanásia dos animais, foram coletadas amostras de 5 cm linear do intestino (duodeno, jejuno, íleo) que em seguida foram imersas em solução de fixação de formol tamponado a 10% por quarenta e oito horas. Após a fixação as amostras foram desidratadas em álcool em concentrações crescentes, imersas em xilol (diafanização), cortadas, clarificadas e incluídas em parafina semelhante ao processo realizado por MICHALANY(1998). Os fragmentos foram cortados em micrótomo rotativo manual LEICA RM2125 RT navalhas descartáveis Easy Path DURAEDGE para obtenção de secções de tecido com 07 μ m cada, ao quais foram corados pela técnica de hematoxilina e eosina (HE). Para cada animal foram confeccionadas 3 (três) lâminas, uma por segmento intestinal (duodeno, jejuno e íleo) com 4 (quatro) cortes histológicos cada, não seriados com intervalo de 5 cortes de um para outro.

Avaliação morfométrica

Os cortes de intestino foram submetidos à avaliação morfométrica em microscópio de luz da marca Olympus BX41, acoplada ao Sistema de Análise de Imagens Image Pró-Express 6.0. O

estudo morfométrico foi randomizado, em cada corte foi mensurada a altura de 30 vilosidades intestinais (totalizando 120 por segmento) e profundidade de 30 criptas de Lieberkunh (totalizando 120 por segmento) (Figura 5), obtendo as médias de ambas respectivamente.

Figura 5: A - Vista da área de uma vilosidade duodenal em amarelo e como foi medido o comprimento através de retas pontilhadas. B- Vista da área de uma cripta de Lieberkunh duodenal em amarelo e como foi medido o comprimento através de retas pontilhadas.



Fonte: Arquivo Pessoal (2016).

Avaliação macroscópica e microscópica

Antes da coleta dos fragmentos, o intestino foi inteiramente inspecionado (avaliação macroscópica). A inspeção macroscópica destinou-se a investigar a ocorrência de aderências, abscessos, tumores, entre outros.

Antes da avaliação morfométrica, os cortes de intestino foram inteiramente inspecionados (avaliação microscópica). A inspeção microscópica destinou-se a investigar a ocorrência de áreas inflamatórias, necrose intestinal, entre outras.

3.3.2 Coleta de tecido seminífero

Após a eutanásia dos animais, as amostras do epitélio seminífero foram coletadas imediatamente e pré-fixadas por imersão em solução fixadora de Bouin e após 30 minutos foram hemisseccionadas e as hemisseccções retornaram a solução de Bouin permanecendo por 24 horas. Após a fixação, as amostras foram desidratadas em álcool em concentrações crescentes, imersas

em xilol (diafanização), cortadas, clarificadas e incluídas em parafina processo semelhante ao realizado por MICHALANY(1998). Os fragmentos foram cortados em micrótomo rotativo manual LEICA RM2125 RT navalhas descartáveis Easy Path DURAEDGE para obtenção de secções de tecido com 5 µm cada, as quais foram corados pela técnica de hematoxilina e eosina (HE). Para cada animal foram confeccionados 10 (dez) lâminas, 05 de cada testículo (direito e esquerdo) com 02 (dois) cortes histológicos cada, ou seja, 20 (vinte) cortes por animal.

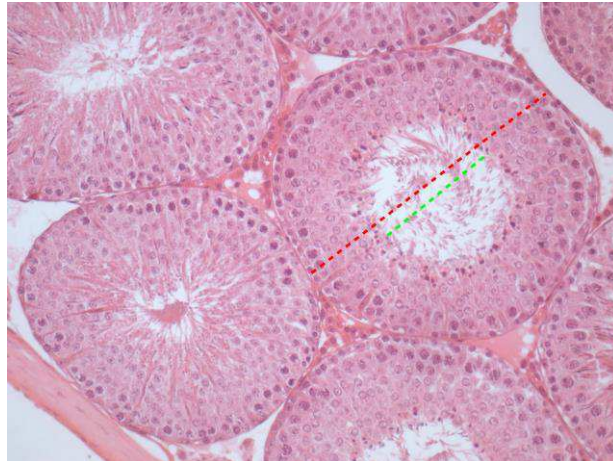
Avaliação morfométrica

Os cortes de testículos foram submetidos à avaliação morfométrica do epitélio seminífero em microscópio de luz da marca Olympus BX41, com objetiva de 20x acoplada ao Sistema de Análise de Imagens Image Pró-Express 6.0. O estudo morfométrico foi randomizado e em cada corte foram mensurados de forma aleatória 200 túbulos seminíferos em corte transversal por animal (100 em cada testículo). Determinou-se o diâmetro total tubular e o diâmetro do lúmen tubular (Figura 6). A diferença entre o diâmetro total do túbulo seminífero e o diâmetro do lúmen dividido por 2 (dois) correspondeu a altura do epitélio seminífero. Todos os parâmetros foram mensurados de forma individual e em seguida calculada a média ponderada de cada grupo.

Avaliação macroscópica e microscópica

Antes da coleta dos fragmentos, os testículos foram inteiramente inspecionados (avaliação macroscópica). A inspeção microscópica destinou-se a investigar a ocorrência de alterações como aderências, tumores, degeneração e necrose tubular, entre outras.

Figura 6: A - Vista de um túbulo seminífero de um animal do grupo controle e de como foi medido o diâmetro total do túbulo (reta pontilhada vermelha) e o diâmetro do lúmen tubular (reta pontilhada verde).



Fonte: Arquivo Pessoal (2016).

3.4 Análise estatística

Os resultados foram estatisticamente confrontados pelo teste de normalidade Shapiro-Wilk, programa BioEstat 5.0, e posteriormente de acordo com os resultados foi realizada a escolha do teste adequado.

Os dados foram avaliados pelo teste paramétrico “t” de Student, que exige uma distribuição normal dos valores analisados (Curva de Gauss) e se aplica a comparações pareadas entre grupos tratados e seus respectivos controles. Os resultados que não passaram pelo teste de normalidade e variância foram submetidos ao teste não paramétrico “U” de Mann Whitney.

Os resultados foram considerados significantes quando $p \leq 0,05$ e muito significantes quando $p \leq 0,01$.

4 RESULTADOS E DISCUSSÃO

A pesquisa abrangeu avaliações de caráter histológico e morfométrico, e os resultados obtidos foram apresentados em tabelas contendo um grupo tratado com sulfato de vincristina e seu respectivo controle.

Ao final do experimento, não houve diferença estatística entre grupo tratado e controle em relação a variável peso ($p > 0,05$). (Tabela 02).

Tabela 02: Médias dos pesos corpóreos expressos em gramas, dos ratos dos grupos controle e tratado aos 64 dias de idade (médias e \pm desvio padrão).

ANIMAIS	PESO CORPÓREO (G)	
	GC ₆₄	GV ₆₄
1	198,91	235,73
2	239,56	249,14
3	207,96	228,05
4	220,11	237,62
5	260,12	246,22
Média \pm DP	225.33 \pm 24.79	239.35 \pm 8,46

G₆₄- Médias não diferiram entre si pelo teste "t" de Student ($p > 0,05$). Significância *

As oscilações dos pesos corpóreos nos grupos de 64 dias não foram significantes, possivelmente em virtude do efeito crônico produzido pela droga sobre os tecidos estudados. No entanto reduções transitórias nos pesos corpóreos de animais tratados com quimioterápicos têm sido relatadas como alterações comuns não só com o uso de sulfato de vincristina, mas, com outras drogas antineoplásicas (BRILHANTE, 1999; COSKUN, 2013; DEHGHANI, 2013; HODEL, 1984; OKADA, 2009; VASILIAUSHA, 2012; VENDRAMINI; SASSO-CERRI; MIRAGLIA, 2010; PEIXOTO-JUNIOR, 2009).

Caruso e Demonte (2005) afirmam que “nos ratos o ciclo proliferativo completo da dinâmica da renovação celular é de um dia, e o tempo de vida das células nos vilos é de dois dias”. Visto que a droga foi utilizada aos 15 dias de vida, o epitélio intestinal já estava totalmente renovado no momento da eutanásia e coleta dos fragmentos.

Considerando as médias morfométrica das estruturas presentes na túnica mucosa do grupo tratado com sulfato de Vincristina (GV₆₄) em relação ao seu controle (solução salina - GC₆₄), observou-se que não houve diferença significativa da altura das vilosidades intestinais e da profundidade das criptas de Lieberkuhn em nenhum dos segmentos analisados (duodeno, jejuno e íleo). Este achado permitiu inferir que, uma vez que não houve diminuição da altura das vilosidades, a absorção de nutrientes não foi afetada. Estes resultados diferem dos apresentados por SOARES et al. (2008) que investigando os efeitos do quimioterápico 5-FU sobre o epitélio intestinal de ratos, observaram lesões nas células epiteliais da mucosa intestinal além de uma diminuição na altura das vilosidades duodenais (BASTOS, 2014).

Ao correlacionarmos as medidas da morfometria intestinal com os valores médios dos pesos corpóreos apresentados, o resultado encontrado está de acordo com Caruso e Demonte (2005), os quais afirmaram que a altura das vilosidades afetam diretamente o ganho ou perda de peso, portanto um tamanho menor das vilosidades refletiria na redução do transporte de nutrientes pela superfície dos enterócitos, e conseqüentemente iria ocorrer uma diminuição na absorção. A altura média das vilosidades do intestino delgado dos ratos não diferiu significativamente entre os grupos experimentais (tratado e controle) (Tabela 03).

Tabela 03: Medidas da altura das vilosidades dos segmentos de intestino analisados expressas em micrômetros de ratos dos grupos controle e tratado aos 64 dias de idade. (Médias \pm desvio padrão).

SEGMENTOS	ALTURA DAS VILOSIDADES (μm)	
	Grupo GC	Grupo GV
Duodeno	838,11 \pm 212,00	784,88 \pm 47,93
Jejuno	668,37 \pm 83,85	628,64 \pm 38,90
Íleo	483,90 \pm 69,87	451,09 \pm 42,78

G₆₄- Médias não diferiram entre si pelo teste “t” de Student (p>0,05). Significância *

As criptas são glândulas tubulares simples, localizadas entre as bases das vilosidades, e conhecidas também como glândulas intestinais ou de Lieberkuhn (JUNQUEIRA; CARNEIRO, 2008). De maneira geral, a profundidade das glândulas intestinais do grupo tratado não diferiram significativamente do grupo controle respectivo (Tabela 04).

Tabela 04: Médias e Desvios Padrão das profundidades das criptas dos segmentos intestinais analisados expresso em micrômetros de ratos dos grupos controle e tratado aos 64 dias de idade (médias \pm desvio padrão).

SEGMENTOS	PROFUNDIDADE DE CRIPTA (μm)	
	Grupo GC	Grupo GV
Duodeno	200,27 \pm 20,09	219,49 \pm 19,72
Jejuno	210,25 \pm 12,17	216,27 \pm 49,64
Íleo	197,21 \pm 21,77	178,56 \pm 34,34

G₆₄- Médias não diferiram entre si pelo teste “t” de Student ($p>0,05$). Significância *

Ocorreram reduções significantes nos diâmetros dos túbulos seminíferos (Tabela 05) de animais do grupo tratado quando comparado ao seu controle respectivo.

Tabela 05: Diâmetros dos túbulos seminíferos (em μm) de ratos dos grupos controle e tratado aos 64 dias de idade (valores individuais, médias \pm desvios padrão).

ANIMAIS	DIÂMETRO TUBULAR (μm)	
	GC ₆₄	GV ₆₄
1	424.33	390.75
2	437.89	390.33
3	412.45	399.5
4	425.26	399.70
5	405.34	397.39
Médias \pm Desvio Padrão	421,06 \pm 12,57*	395,55 \pm 4,66

G₆₄ -Médias diferiram entre si pelo teste “U” de Mann-Whitney ($p\leq 0,01$). Significância *

A altura do epitélio seminífero mostrou-se reduzida em todos os animais pertencentes ao grupo tratado. O grupo tratado de 64 dias (GV₆₄) reduziu 24,9%, quando comparado ao respectivo grupo controle (Tabela 06).

Tabela 06: Altura do epitélio seminífero expresso em micrômetros de ratos dos grupos controle e tratado aos 64 dias de idade (valores individuais, médias \pm desvio padrão).

ANIMAIS	ALTURA DE EPITÉLIO (μm)	
	GC ₆₄	GV ₆₄
1	138.57	95.02
2	147.00	100.85
3	135.40	96.64
4	127.69	103.33
5	116.64	104.34
Médias \pm Desvios Padrão	133,06 \pm 11,49*	100,04 \pm 4,08

G64 -Médias diferiram entre si pelo teste “U” de Mann-Whitney ($p \leq 0,01$). Significância *

Os diâmetros dos túbulos seminíferos, associados à altura do epitélio seminífero são parâmetros quantitativos que possibilitam avaliar a ocorrência da atividade espermatogênica. Isto ocorre em virtude desses parâmetros apresentarem uma relação proporcional com a produção de espermatozoides, sendo portanto importantes para avaliação do ciclo celular (CARRETTA-JÚNIOR, 2012). Portanto, as reduções nestes valores sugerem o comprometimento do epitélio seminífero das gônadas dos animais tratados com sulfato de vincristina, e esses danos podem ter início com o tratamento e se estender de forma crônica por toda vida adulta dos animais.

A média do diâmetro do lúmen dos túbulos seminíferos revelou-se aumentada nos animais do grupo tratamento de 64 dias (GV₆₄), apresentando diferença significativa ($p \leq 0,01$) quando comparada à média do grupo controle (Tabela 07).

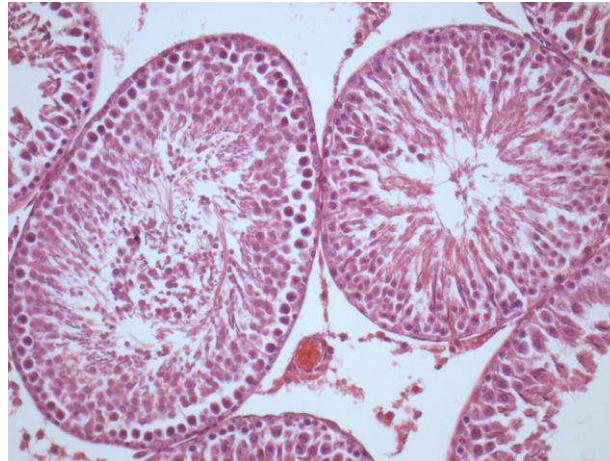A média do grupo GV₆₄ aumentou 20,74% em relação ao controle de mesma idade. Este aumento de diâmetro do luminal dos túbulos seminíferos se deu provavelmente devido a diminuição celular do epitélio seminífero (Figura 2). Desta forma, concomitante a redução do diâmetro do túbulo seminífero, houve aumento do diâmetro do lúmen tubular, refletindo a redução da altura do epitélio seminífero decorrente da depleção celular (VELOSO, 2016).

Tabela 07: Diâmetro do lúmen do túbulo seminífero expresso em micrômetros de ratos dos grupos controle e tratado aos 64 dias de idade (médias \pm desvio padrão).

ANIMAIS	DIÂMETRO LUMINAL (μm)	
	GC ₆₄	GV ₆₄
1	147.17	200.71
2	143.88	188.61
3	141.65	206.26
4	169.86	193.03
5	172.04	188.70
Médias \pm Desvio Padrão	154,92 \pm 14,78*	195,46 \pm 7,79

GV₆₄ -Médias diferiram entre si pelo teste “U” de Mann-Whitney ($p \leq 0,01$). Significância *

Figura 7: Vista de um túbulo de seminífero após utilização do Sulfato de Vincristina, apresentando vacuolização, descamação epitelial e desestruturação do epitélio.



Fonte: Arquivo pessoal (2016)

Tanto as reduções no diâmetro tubular, quanto o aumento do diâmetro luminal dos túbulos seminíferos foram descritos por NASRABADI, MOHAMMADNEJAD, NIKPOUR (2012) e por VAISHEVA (2013), quando avaliaram os efeitos de sulfato de vincristina sobre as estruturas morfológicas do testículo de ratos.

A barreira hemato-testicular nos ratos encontra-se em formação no 16º dia de vida, (VITALE, 1973). Assim sendo, os testículos de animais pré-púberes encontram-se sensíveis a ação das drogas, principalmente quimioterápicos, e entre eles o sulfato de vincristina. A droga

interage com as células do epitélio seminífero, provocam os efeitos colaterais como morte ou alterações celulares que se estendem mesmo após a maturidade, comprometendo a capacidade reprodutiva parcialmente ou de forma definitiva.

Nessa pesquisa, a administração do sulfato de vincristina aos 15 dias de vida pode ter possibilitado a passagem da substância e de seus metabólitos pela barreira hemato-testicular maximizando os efeitos citotóxicos sobre todos os tipos celulares do epitélio seminífero (VELOSO, 2016)

Os danos causados pelo sulfato de vincristina são evidentes, porém, pouco relatados quando comparados a outros quimioterápicos. Alguns estudiosos descrevem as alterações como reversíveis (DALECK, 1995), outros relataram suspensão transitória da espermatogênese em cães tratados com sulfato de vincristina (ROSENTHAL, 1981). Entretanto concordam que o grau de severidade parece está diretamente relacionado com a dose empregada e com a idade na qual ocorreu o tratamento (MEISTRICH, 1982).

O grupo controle GC₆₄ apresentou características morfológicas normais, no entanto o grupo tratado apresentou diversas alterações morfológicas como vacuolização e descamação epitelial, representado pelos restos celulares no lúmen tubular e diferenças nas populações dos tipos celulares, quando comparada ao respectivo controle.

Além disso, é possível que a administração da droga na fase pré-púbere tenha atrasado o processo de diferenciação das células germinativas, visto que o epitélio seminífero ainda encontrava-se em desenvolvimento. De posse dessas informações é possível sugerir que ocorreu ampla mortalidade de células tronco de reserva e de renovação. Os resultados de pesquisas semelhantes com sulfato de vincristina corroboram com esse estudo (HODEL, 1984; ROSENTHAL, 1981).

Outra alteração morfológica frequentemente observada nesse estudo foi a vacuolização intratubular no epitélio seminífero dos animais tratados com o quimioterápico. Esse achado foi proporcionalmente maior nos túbulos seminíferos em que o epitélio encontrava-se mais avariado. É possível que as vacuolizações tenham se originado de espaços outrora ocupados por células da linhagem germinativa que sofreram apoptose ou degenerações, ou ainda, a partir do desprendimento de células germinativas para o lúmen tubular.

As alterações morfológicas observadas nesse estudo estão de acordo com os achados descritos pela literatura. DALECK (1995) estudando os efeitos deletérios de sulfato de vincristina em testículos de cães relatou a presença de vacuolizações no epitélio seminífero, a mesma alteração também foi descrita por ROSENTHAL (1981).

Infelizmente, os quimioterápicos hoje disponíveis não são seletivos na destruição exclusiva de células tumorais, e grande parte das drogas utilizadas no tratamento do câncer causam inúmeros efeitos adversos principalmente nos tecidos de intensa multiplicação, lesionando tecidos saudáveis. A neurotoxicidade provocada pelo Sulfato de vincristina pode ocasionar neuropatia periférica, determinando parestesia, déficit proprioceptivo, íleo adinâmico e constipação. Ressaltando que, como qualquer outro quimioterápico, pode causar alopecia e sinais gastrointestinais como dor abdominal, diarreias, náuseas e vômitos (SANTOS, 2009; SPINOSA; GÓRNIK; BERNARDI, 2014; DALECK; NARDI; RODASKI, 2008). Dentre uma variedade de efeitos indesejados, as implicações deletérias sobre as gônadas masculinas são referidas em homens (VAISHEVA, 2013) e em outras espécies animais (DALECK, 1995).

5 CONCLUSÕES

A administração de sulfato de vincristina não afetou histologicamente e morfometricamente a mucosa do intestino delgado dos ratos tratados, refletindo desta forma no peso corpóreo, que não apresentou diferença entre os grupos analisados. No entanto constatou-se que o quimioterápico é agressivo a integridade morfológica do epitélio seminífero provocando danos à espermatogênese, o que acarreta em perda de células da linhagem germinativa e, conseqüentemente, acentuada depleção do epitélio.

REFERÊNCIAS

- BANKS, W. **Histologia Veterinária Aplicada**. Tradução Francisco Javier Hernandez Blazquez e Mária Lúcia Zaidan Dagli. 2. ed. São Paulo: Manole, 1991a. Cap. 21, p.454-456
- BANKS, W. **Histologia Veterinária Aplicada**. Tradução Francisco Javier Hernandez Blazquez e Mária Lúcia Zaidan Dagli. 2. ed. São Paulo: Manole, 1991b. Cap. 26, p.546-556
- BASTOS, C. EFEITOS DA FORMULAÇÃO MUCOADESIVA DE BIDENS PILOSA L. (ASTERACEAE) E CURCUMA LONGA L. (ZINGIBERACEAE) NO TRATAMENTO DA MUCOSITE INTESTINAL, **Dissertação apresentada à Universidade Federal De Goiás - Faculdade De Farmácia, Programa De Pós-Graduação em Ciências Farmacêuticas, para obtenção do título de Mestre em Ciências Farmacêuticas**, Goiás, 2014.
- BORDALLO, M. A. N. et al, **Função Gonadal de Sobreviventes de Doença de Hodgkin Tratados na Infância e Adolescência com Quimioterapia**, Instituto Nacional de Câncer do Rio de Janeiro (INCa-RJ), Disciplina de Endocrinologia da Faculdade de Ciências Médicas, Universidade do Estado do Rio de Janeiro (UERJ), Arq Bras Endocrinol Metab v 45 nº 1, 2001. <<http://www.scielo.br/pdf/abem/v45n1/a12v45n1.pdf>>. Acesso em: 9 de nov. 2014.
- BORIN-CRIVELLENTI, S.; CRIVELLENTI, L. **Bulário Médico-Veterinário: Cães e gatos**. São Paulo: MedVet, 2013
- BRILHANTE, O. ESTUDO MORFOMÉTRICO E ESTEREOLÓGICO DOS TESTÍCULOS DE RATOS ALBINOS, IMATUROS SEXUALMENTE, TRATADOS SUBCRONICAMENTE COM DOXORRUBICINA, **Dissertação apresentada à Universidade Federal de São Paulo - Escola Paulista de Medicina, para obtenção do título de Mestre em Morfologia**, São Paulo, 1999.
- BRILHANTE, O.; STUMPP, T.; MIRAGLIA, S. M. Long-term testicular toxicity caused by doxorubicin treatment during pré-pubertal phase. **Rev. International Journal of Medical Sciences** v. 3, p. 52-60, 2011. <http://www.academicjournals.org/article/article1378984186_Brilhante%20et%20al.pdf>. Acesso em: 14 de nov. 2014.
- BRILHANTE, O. et al, LATE MORFOFUNCTIONAL ALTERATIONS OF THE SERTOLI CELL CAUSED BY DOXORUBICIN ADMINISTERED TO PREPUBERTAL RATS, **Rev. Reproductive Biology and Endocrinology**, 10:79, 2012.
- CARRETTA-JÚNIOR, M. ESTUDO COMPARATIVO DO PROCESSO ESPERMATOGÊNICO E DURAÇÃO DO CICLO DO ESPITÉLIO SEMINÍFERO ATRAVÉS DA TÉCNICA DE HIMUNOHISTOQUÍMICA COM BROMODEOXIURIDINA DE TRÊS DIFERENTES ESPÉCIES DE ROEDORES DA SUBORDEM HYSTRICOMORFA: Cutia (*Dasyprocta leporina*), Paca (*Cuniculus paca*) e Capivara (*Hydrochoerus hydrochaeris*). **Tese apresentada a Universidade Federal de Viçosa, como parte das exigências do Programa de Pós-Graduação em Medicina Veterinária, para obtenção do título de Doctor Scientiae**. Viçosa: 2012.

CARUSO, M.; DEMONTE, A.; Histomorfometria do intestino delgado de ratos submetidos a diferentes fontes protéicas. **Alim. Nutr.** Araraquara: v. 16, n. 2, p. 131-136, abr./jun. 2005

CASTRO, J. H. T. **Avaliação do Espermograma de Cães Submetidos à Administração de Cisplatina**, Universidade Estadual Paulista Faculdade De Ciências Agrárias E Veterinárias Campus De Jaboticabal, Dissertação apresentada à Faculdade de Ciências Agrárias e Veterinárias, UNESP, Câmpus de Jaboticabal, 2007.
<<http://www.fcav.unesp.br/download/pgtrabs/cir/m/2991.pdf>>. Acesso em: 9 de nov. 2014.

CLEGG, E. J. THE AGE AT WHICH MALE RATS BECOME FERTILE. **J. Reprod. Fert.**, 1:119-20, 1960.

COSKUN, N. et al. THE PROTECTIVE EFFECTS OF ACETYL L-CARNITINE ON TESTIS GONADOTOXICITY INDUCED BY CISPLATIN IN RATS. **Balkan Med J.**, 30: 235-41, 2013.

DALECK, C. R. et al, Alterações Produzidas a Nível de Testículo e Sêmen de Cães Submetidos à Administração de Sulfato de Vincristina, **Rev. Pesquisa Veterinária Brasileira**, São Paulo: v. 32, N. 1, p. 51-6, 1995. <www.revistas.usp.br/bjvras/article/download/52090/56140>. Acesso em: 9 nov. 2014.

DALECK, C.; NARDI, A.; RODASKI, S. **Oncologia em Cães e Gatos**. São Paulo: Roca, 2008.

DAVIDSON, A.; STABENFELDT, G. Controle do Desenvolvimento Gonadal e dos Gametas. In: CUNNINGHAM, J.; KLEIN, B. **Tratado de Fisiologia Veterinária**. Tradução Alessandra de Almeida Ramos. 4. ed. Rio de Janeiro: Elsevier, 2008. Cap 35, p. 469-476.

DAVIDSON, A.; STABENFELDT, G. Fisiologia Reprodutiva do Macho. In: CUNNINGHAM, J.; KLEIN, B. **Tratado de Fisiologia Veterinária**. Tradução Adriana Pittella Sudré. 4. ed. Rio de Janeiro: Elsevier, 2008. Cap 40, p. 519-526.

DEHGHANI, F., et al. PROTECTIVE EFFECTS OF L-CARNITINE AND HOMOGENIZED TESTIS TISSUE ON THE TESTIS AND SPERM PARAMETERS OF BUSULFAN-INDUCED INFERTILE MALE RATS. **Iran J Reprod Med.**, Vol. 11. N°. 9. pp: 693-704, 2013.

MADDISON, J.; PAGE, S.; CHURCH, D. **Farmacologia Clínica de Pequenos Animais**. Tradução Maria Helena Lucatelli et al. 2. ed. Rio de Janeiro: Elsevier, 2010. Cap. 15, p. 331-332

FARO, A. et al. AVALIAÇÃO HEMATOLÓGICA EM CÃES SUBMETIDOS AO TRATAMENTO QUIMIOTERÁPICO COM SULFATO DE VINCRISTINA, PREDNISONA E CICLOFOSFAMIDA. ESTUDO EXPERIMENTAL, **ARS Veterinária**, Jaboticabal – SP, v. 24, n. 1, 001-008, 2008.

FREITAS, F. E. L. et al, Alterations of spermatogenesis in etoposide-treated rats: a stereological study. **Rev. Interciencia**, v. 27, n. 5, p. 227-235, 2002.

<<http://www.redalyc.org/pdf/339/33906803.pdf>> . Acesso em: 10 de jul. 2016

HODEL, C. et al, MORPHOLOGICAL CHANGES PRODUCED IN RAT TESTIS BY ANTICANCER DRUGS, **Rev. Metabolism and Reproduction in the Toxic Response to Drugs and Other Chemicals Arch. Toxicol**, V. 7, p. 147-150, Springer-Verlag, 1984.

HIB, J. **Di Fiore Histologia**. Rio de Janeiro: Guanabara Koogan, 2003a. Cap. 14, p. 269-294.

JUNQUEIRA, L.; CARNEIRO, J. **Histologia Básica**. 11. ed. Rio de Janeiro: Guanabara Koogan, 2008. p. 300-311.

KIERSZENBAUN, A. L. **Histologia e Biologia Celular: Uma Introdução a Patologia**. Tradução Adriana Paulino do Nascimento et al. 2. ed. Rio de Janeiro: Mosby Elsevier, 2008.

MADDISON, J.; PAGE, S.; CHURCH, D. **Farmacologia Clínica de Pequenos Animais**. Tradução Maria Helena Lucatelli et al. 2. ed. Rio de Janeiro: Elsevier, 2010. Cap. 15, p. 331-332.

MEISTRICH, M. L., et al. DAMAGING EFFECTS OF FOURTEEN CHEMOTHERAPEUTIC DRUGS ON MOUSE TESTIS CELLS. **Cancer Res**. 42:122-31, 1982.

MARTINS, D. B. et al, Lipid Peroxidation in Rats Treated With Vincristine Sulphate and Nandrolone Decanoate, **Rev. Arq. Bras. Med. Vet. Zootec**. v 63 n°.1 Belo Horizonte: 2011.

<http://www.scielo.br/scielo.php?script=sci_arttext&pid=S0102-09352011000100017&lng=en&nrm=iso&tlng=en>. Acesso em: 9 nov. 2014.

MICHALANY J., TÉCNICA HISTOLÓGICA EM ANATOMIA PATOLÓGICA: COM INSTRUÇÕES PARA O 10 CIRURGIÃO, ENFERMEIRAS E CITOTÉCNICO, 3º Ed. **Michalany**. São Paulo. 295p. 1998.

NASRABADI, T. H., MOHAMMADNEJAD, D. NIKPOUR, F., PROTECTIVE ROLE OF GNRH ANTAGONIST (CETRORELIX) ON SIDE EFFECT OF VINCRISTINE ON DIAMETER OF SEMINIFEROUS TUBULES OF MICE. **International Journal Of Fertility And Sterility**, suppl 1, 6:75-75. 2012.

OKADA, F. K., STUMPP, T., MIRAGLIA, S. M., CARNITINE REDUCES TESTICULAR DAMAGE IN RATS TREATED WITH ETOPOSIDE IN THE PREPUBERTAL PHASE. **Cell Tissue Res** 337:269–280, 2009.

PEIXOTO-JÚNIOR, A. A. et al. VINCRISTINE DELAYS GASTRIC EMPTYING AND GASTROINTESTINAL TRANSIT OF LIQUID IN AWAKE RATS. **Brazilian Journal of Medical and Biological Research**, 42: 567-573, 2009.

ROSENTHAL, R.C. CLINICAL APPLICATIONS OF VINCA ALKALOIDS. **Journal of the American Veterinary Medical Association**, v.179, n.1 1, p. 1084-6, 1981.

RUSSELL, L.D.; ETTLIN, R.A.; SINHAHIKIM, A. P.; CLEGG, E.D. – THE CLASSIFICATION AND TIMING OF SPERMATOGENESIS. In: **Histological and histopathological: evaluation of the testis. 1ed.** United States, Cache River Press, p 41-58. 1990.

SANTOS, F. V. **Principais Antineoplásicos Utilizados em Cães e Gatos e Seus Efeitos Tóxicos. Revisão de Literatura**, Trabalho Apresentado Para O Cumprimento De Atividades Referentes Ao Curso De Especialização *Lato Sensu* Em Clínica Médica E Cirúrgica Em Pequenos Animais – UNIP, Juiz de Fora: 2009.

<<http://qualittas.com.br/uploads/documentos/Principais%20Antineoplasicos%20-%20Fabiana%20Venancio%20Santos.pdf>> Acesso em: 31 jun. 2016.

SOARES, P. MUCOSITE INTESTINAL EXPERIMENTAL INDUZIDA POR 5 FLUOROURACIL: PAPEL DE IL - 1 β , IL - 4, PAF E AVALIAÇÃO DAS ALTERAÇÕES DA MOTILIDADE DIGESTIVA. **Tese apresentada ao Programa de Pós-Graduação em farmacologia da Universidade Federal do Ceará, como requisito parcial, para obtenção do título de Doutor em Farmacologia. Fortaleza, 2008.**

SPINOSA, H.; GÓRNIAC, S.; BERNARDI, M. **Farmacologia Aplicada a Medicina Veterinária**. 5. ed. Rio de Janeiro: Guanabara Koogan, p. 650-652, 2014.

STUMPP, T. et al, **Apoptosis and testicular alterations in albino rats treated with etoposide during the prepubertal phase**. *Anat. Rec. A Discov. Mol. Cell Evol. Biol.* 2004.

TRASLER, J. M. et al, Morphological Changes in the Testis and Epididymis of Rats Treated With Cyclophosphamide: A Quantitative Approach, **Rev. Biology Of Reproduction**, v. 38, 463-479, 1988. <<http://www.bioreprod.org/content/38/2/463.full.pdf>>. Acesso em: 11 nov. 2014.

VAISHEVA, F. et al, Effects of the Chemotherapeutic Agents for Non-Hodgkin Lymphoma, Cyclophosphamide, Doxorubicin, Vincristine, and Prednisone (CHOP), on the Male Rat Reproductive System and Progeny Outcome, **Rev. American Society of Andrology**, v. 28, p. 578-587, 2013. <<http://onlinelibrary.wiley.com/doi/10.2164/jandrol.106.002428/full>>. Acesso em: 9 nov. 2014.

VASILIAUSHA, S. R. AVALIACAO MORFOLOGICA E MORFOMETRICA DOS TUBULOS SEMINIFEROS DE RATOS TRATADOS COM O ANTINEOPLASICO BUSULFAN E SUPLEMENTADOS COM VITAMINA B12. **Trabalho de Conclusão de Curso apresentado ao Curso de Graduação em Farmácia- Bioquímica da Faculdade de Ciências Farmacêuticas de Araraquara, da Universidade Estadual Paulista para obtenção do grau de Farmacêutica-Bioquímica**, Araraquara, 2012.

VELOSO, E. EFEITOS DE SULFATO DE VINCRISTINE SOBRE OS TESTÍCULOS DE RATOS ALBINOS, TRATADOS NA FASE PRÉ-PÚBERE. **Dissertação apresentada à Universidade Federal de Campina Grande-UFCG - Programa De Pós-Graduação em Medicina Veterinária, para obtenção do título de Mestre em Medicina Veterinária, Patos, 2016**

VENDRAMINI, V. SASSO-CERRI, E., MIRAGLIA, S. M. AMIFOSTINE REDUCES THE SEMINIFEROUS EPITHELIUM DAMAGE IN DOXORUBICIN-TREATED PREPUBERTAL RATS WITHOUT IMPROVING THE FERTILITY STATUS, **Reproductive Biology and Endocrinology**, 8:3, 2010.

VITALE, R.; FAWCETT, D. W.; DYM, M., THE NORMAL DEVELOPMENT OF THE BLOOD-TESTIS BARRIER AND THE EFFECTS OF CLOMIPHENE AND ESTROGEN TREATMENT. **Anat. Rec.**, 176:333-43, 1973.

ZHU, B. et al. PROTECTIVE EFFECT OF L-CARNITINE IN CYCLOPHOSPHAMIDE-INDUCED GERM CELL APOPTOSIS. **J Zhejiang Univ-Sci B (Biomed & Biotechnol)** 16(9):780-787, 2015.