

UNIVERSIDADE FEDERAL DE CAMPINA GRANDE
CENTRO DE SAÚDE E TECNOLOGIA RURAL
CAMPUS DE PATOS
CURSO DE MEDICINA VETERINÁRIA

MONOGRAFIA

Abordagem radiográfica de emergências clínicas de cães e gatos politraumatizados atendidos na triagem do Hospital Veterinário da Universidade Federal de Campina Grande

Adriano Baltazar da Silva

2013



UNIVERSIDADE FEDERAL DE CAMPINA GRANDE
CENTRO DE SAÚDE E TECNOLOGIA RURAL
CAMPUS DE PATOS
CURSO DE MEDICINA VETERINÁRIA

ABORDAGEM RADIOGRÁFICA DE EMERGÊNCIAS CLÍNICAS DE CÃES E
GATOS POLITRAUMATIZADOS ATENDIDOS NA TRIAGEM DO HOSPITAL
VETERINÁRIO DA UNIVERSIDADE FEDERAL DE CAMPINA GRANDE.

Adriano Baltazar da Silva

Orientando

Prof. Dr. Sérgio Ricardo Araújo de Melo e Silva

Orientador

Patos

Dezembro/2013

FICHA CATALOGRÁFICA ELABORADA PELA BIBLIOTECA DO CSTR

S586a Silva, Adriano Baltazar da
Abordagem radiográfica de emergências clínicas de cães e gatos politraumatizados atendidos na triagem do Hospital Veterinário da Universidade Federal de Campina Grande / Adriano Baltazar da Silva. – Patos, 2013.
42f.: il.

Trabalho de Conclusão de Curso (Medicina Veterinária) -
Universidade Federal de Campina Grande, Centro de Ciências e
Tecnologia Rural.

“Orientação: Prof. Dr. Sergio Ricardo Araújo de Melo e Silva”
Referências.

1. Eficiência 2. Diagnóstico por imagem. 3. Trauma.
I. Título.

CDU 615.849

UNIVERSIDADE FEDERAL DE CAMPINA GRANDE
CENTRO DE SAÚDE E TECNOLOGIA RURAL
CAMPUS DE PATOS
CURSO DE MEDICINA VETERINÁRIA

ADRIANO BALTAZAR DA SILVA
Graduando

Abordagem radiográfica de emergências clínicas de cães e gatos politraumatizados atendidos na triagem do Hospital Veterinário da Universidade Federal de Campina Grande.

ENTREGUE EM/...../.....

MÉDIA: _____

BANCA EXAMINADORA

Prof. Dr. Sérgio Ricardo Araújo de Melo e Silva

Nota

Méd. Vet. Msc. Sabrina Barros Araújo Dantas

Nota

Méd. Vet. Msc. Atticcus Tanikawa

Nota

AGRADECIMENTOS

Quero agradecer em primeiro lugar a DEUS pela força, fé e coragem durante toda essa minha caminhada. Dedico esta, bem como todas as minhas demais conquistas, a minha família, a minha namora por todo amor, carinho, força, confiança e companheirismo.

Obrigado aos meus colegas e amigos pelo conhecimento, pelo apoio e pela amizade.

Agradeço também a todos os professores que me acompanharam durante o curso, em especial ao Prof. Dr. Sérgio Ricardo Araújo de Melo e Silva responsável pela realização deste trabalho.

De forma carinhosa agradeço ao povo da minha querida Uiraúna-PB, que em mim acreditaram e continuam acreditando na pessoa que sou e na minha formação, para que eu possa ajudar no crescimento do município depois de cinco anos de aprendizado.

A todos que já falei, agradeço por acreditarem no meu potencial, na minha profissão, nas minhas ideias, nos meus devaneios, principalmente quando nem eu mais acreditava.

SUMÁRIO

LISTA DE FIGURAS	7
LISTA DE TABELAS.....	8
RESUMO.....	9
ABSTRACT	10
1 INTRODUÇÃO.....	9
2 TRAUMAS EM PEQUENOS ANIMAIS.....	9
2.1. TRAUMA CRÂNIO – ENCEFÁLICO (TCE).....	10
2.2 TRAUMA MEDULAR.....	12
2.2.1 FRACTURAS, LUXAÇÕES E SUBLUXAÇÕES VERTEBRAIS.	12
2.3 TRAUMA TORÁCICO	16
2.3.2 FRATURA DE COSTELA	17
2.3.3 CONTUSÃO PULMONAR.....	18
2.3.4 PNEUMOTÓRAX	19
2.3.5 HEMOTÓRAX	20
2.3.6 HÉRNIA DIAFRAGMÁTICA.....	21
2.4 TRAUMA ABDOMINAL	22
2.4.1 HÉRNIA ABDOMINAL.....	23
2.4.1.1 HÉRNIA UMBILICAL.....	24
2.4.1.2 HÉRNIA INGUINAL.....	24
2.4.1.3 EVENTRAÇÃO ABDOMINAL.....	25
2.4.2 RUPTURA DE VESÍCULA URINÁRIA	25
3 MATERIAL E MÉTODOS.....	27
4 RESULTADOS E DISCUSSÃO.....	28
5. CONSIDERAÇÕES FINAIS	38
6. REFERÊNCIAS	39

LISTA DE FIGURAS

- Figura 1.** Imagem radiográfica do crânio de um cão, SRD, macho, 3 anos de idade. O animal sofreu uma pancada. Linha de fratura envolvendo os ossos parietais do crânio. 31
- Figura 2.** Imagem radiográfica do segmento lombar da coluna vertebral de um cão, pinscher, macho. Atacado por outro cão. Luxação entre L4 e L5e fratura de L4. 33
- Figura 3.** Imagem radiográfica do tórax (hérnia diafragmática) de um gato, SRD, macho, 8 meses de idade. Atropelado por moto. Ausência de silhueta cardíaca obscurecida pelo padrão pulmonar, perda parcial da cúpula diafragmática, e presença de estruturas radiolúcidas no espaço pleural sugestivo de alças intestinais. 35
- Figura 4.** Imagem radiográfica do abdômen de um gato, SRD, macho, 1 ano de idade. Presença de estruturas com diferentes densidades sugerindo a presença de estruturas parenquimatosas e alças intestinais no saco herniário, achado radiográfico sugestivo de hérnia umbilical. 36
- Figura 5.** Imagem radiográfica do segmento torácico da coluna vertebral de um gato, SRD, macho. Caiu de uma laje. Com fratura avulsiva de T11. 37

LISTA DE TABELAS

Tabela 1. Número de casos de traumas crânio-encefálicos, medulares, torácicos e abdominais registrados no HV/UFCG/ Campus de Patos, em 2012.....	29
Tabela 2. Traumas crânio-encefálicos em cães e gatos atendidos no HV/UFCG/ Campus de Patos, em 2012.....	30
Tabela 3. Traumas medulares em cães e gatos atendidos no HV/UFCG/ Campus de Patos, em 2012.....	32
Tabela 4. Traumas torácicos em cães e gatos atendidos no HV/UFCG/ Campus de Patos, em 2012.....	33
Tabela 5. Traumas abdominais em cães e gatos atendidos no HV/UFCG/ Campus de Patos, em 2012.....	35
Tabela 6. Número de óbitos de animais vítimas de traumas crânio-encefálicos, medulares, torácico e abdominal registrados no HV/UFCG/ Campus de Patos, em 2012..	37

RESUMO

SILVA, ADRIANO BALTAZAR. Abordagem radiográfica de emergências clínicas de cães e gatos politraumatizados atendidos na triagem do Hospital Veterinário da Universidade Federal de Campina Grande. Patos, UFCG. 2013. 42 p.

Este trabalho tem como objetivo abordar radiograficamente os casos de pacientes com emergências clínicas decorrentes de trauma crânio-encefálico, medular, torácico e abdominal, em cães e gatos atendidos no setor de Diagnóstico por Imagem do Hospital Veterinário da UFCG de Patos, levando-se em consideração, as causas dos traumatismos, a raça e a idade dos pacientes atendidos no ano de 2012. As informações coletadas no estudo foram obtidas de prontuários individuais, compostos por ficha de exame clínico e de exames complementares. Na ficha de solicitação de exame radiográfico, além de constar de informações do paciente, como idade, sexo, raça, nº de RG e responsável pela solicitação, apresenta um espaço para o preenchimento do relatório radiográfico (laudo), elaborado exclusivamente pelo o médico residente ou professor preceptor do setor de diagnóstico por imagem do HV. De um total de 2746 fichas levantadas de cães e gatos, atendidos no HV no ano de 2012, 818 passaram pelo setor de Diagnóstico por Imagem, onde se conseguiu obter nas fichas a quantidade de 56 casos de emergências clínicas envolvendo traumatismos crânio-encefálicos, medulares, torácicos e abdominais, além de dados pertinentes sobre as causas das lesões, a raça, a idade e sexo desses pacientes, como também a quantidade e as causas de óbitos. Este trabalho serviu de base para identificar e quantificar as principais afecções de origem traumática, por meio da abordagem radiográfica, em cães e gatos submetidos à triagem do atendimento clínico do HV no ano de 2012, objetivando aumentar a eficiência do atendimento de pacientes críticos, uma vez que isso pode significar a diferença entre a vida e a morte do animal, por abreviar o tempo de espera até as primeiras medidas emergenciais.

Palavra-chave: Eficiência, diagnóstico por imagem, trauma.

ABSTRACT

SILVA, ADRIANO BALTAZAR. Radiographic approach to clinical emergencies dogs and cats polytrauma attended the screening of the Veterinary Hospital of the Federal University of Campina Grande. Patos, UFCG. 2013. 42 p.

This work aims to address radiographically cases of patients with brain injury clinical emergencies resulting from trauma, spinal, thoracic and abdominal, in dogs and cats treated at the Veterinary Hospital of the image UFCG Patos sector, taking into consideration the causes of injuries, race and age of the patients seen in the year 2012. The information collected in the study were obtained from individual records, consisting of clinical examination and laboratory test record. At the request of radiographic examination record, and contain patient information, such as age, sex, race, number of RG and responsible for the solicitation, provides a space for filling the radiographic report (report) prepared solely by the resident doctor or preceptor professor of diagnostic imaging HV sector. A total of 2746 chips raised dogs and cats treated at HV in the year 2012, 818 underwent the imaging industry, where we managed to get the amount of records in 56 cases of clinical emergencies involving traumatic brain injury, spinal, thoracic and abdominal, and relevant data on the causes of injury, race, age and sex of patients, as well as the number and causes of deaths. This work formed the basis for identifying and quantifying the major disorders of traumatic origin, through radiographic approach in dogs and cats undergoing screening clinical care of the HV in 2012, aiming to increase the efficiency of critical care patients, since this can mean the difference between life and death of the animal, to shorten the waiting time until the first emergency measures.

Keyword: Efficiency, diagnostic imaging, trauma.

1 INTRODUÇÃO

As emergências clínicas decorrentes de traumatismos crânio-encefálicos, medulares, torácicos e abdominais são as causas mais frequentes de óbitos registrados em cães e gatos na rotina do Hospital Veterinário (HV) da Universidade Federal de Campina Grande (UFCG).

Para diminuir o índice de óbitos e melhorar a dinâmica da rotina clínica do HV, principalmente diante dos casos emergenciais foi criado o sistema de triagem no atendimento, o que abreviou o tempo de espera, dando maior celeridade aos pacientes traumatizados por acidentes.

O exame radiográfico é de fundamental importância no diagnóstico precoce da maioria dessas enfermidades pela praticidade que o método oferece de obter imagens das estruturas envolvidas no trauma. Para isso, após a triagem clínica os pacientes críticos são encaminhados ao setor de diagnóstico por imagem do hospital, objetivando receber a assistência médica de forma mais eficiente e estabelecer da melhor forma de tratamento.

A disponibilidade do exame de diagnóstico por imagem na rotina clínica e de pessoas qualificadas para o setor é de vital importância e pode significar a diferença entre a vida e a morte, principalmente nos casos de animais politraumatizados, com perda da consciência, abdômen agudo por hemorragia interna ou com angústia respiratória. A experiência de um Médico Veterinário especialista em Diagnóstico por Imagem nos dias atuais é uma condição essencial para aumentar a eficiência no atendimento, minimizando os índices de erros de diagnóstico, podendo assim, refletir no aumento de sobrevivência dos pacientes críticos.

Assim, este trabalho tem como objetivo abordar radiograficamente os casos de pacientes com emergências clínicas decorrentes de trauma crânio-encefálico, medular, torácico e abdominal, em cães e gatos atendidos no setor de imagem do Hospital Veterinário da UFCG de Patos, levando-se em consideração, as causas dos traumatismos, a raça e a idade dos pacientes atendidos no ano de 2012.

2 TRAUMAS EM PEQUENOS ANIMAIS

O Trauma consiste numa lesão ligada a acontecimentos não previstos e indesejáveis que, de forma mais ou menos violenta, atingem indivíduos neles envolvidos, produzindo-lhes algum dano. Os traumatismos são as consequências do trauma sofrido. Devido ao fato de que o trauma muitas vezes pode ser evitado, dizemos que os traumatismos são doenças e não acidentes.

Acidentes com automóveis, provocados por disparo de armas, quedas e brigas entre cães são as causas de trauma mais comuns. Dentre as causas de trauma em cães, o atropelamento por veículos automotivos é tido como a mais prevalente.

Insultos traumáticos podem resultar em várias lesões na cabeça, lesões espinhais, e em outros tipos de lesões dependendo do local anatômico afetado. Por isso existem vários tipos de traumatismos: os ósseos, os musculares, os articulares, o crânio-encefálico, o cerebral, na coluna vertebral, raquimedular, o facial dentre outros (KOLATA, 1980).

2.1. TRAUMA CRÂNIO – ENCEFÁLICO (TCE)

O TCE em pequenos animais pode ocorrer por diversas maneiras, dentre elas atropelamento, quedas, acidentes com projéteis balísticos, agressões, mordidas de outros animais, etc. A evolução pode ser desde um quadro de estupor até o óbito do animal (SLATTER, 2007).

O trauma craniano pode causar lesão cerebral direta, como a lesão cortical local, traumatismo a glia subjacente, lesão na vasculatura superficial e traumatismo subcortical profundo. Além disso, podemos observar a separação e depressão dos ossos chatos do crânio, a laceração do periósteo, o estiramento ou laceração da dura-máter, a hemorragia dos vasos durais como a artéria meníngea média ou os seios venosos. Ocorrerão lesões dos nervos cranianos através do comprometimento dos forames por quais estes nervos passam (BOJRAB, 1996).

As lesões do traumatismo craniano podem ser divididas em lesões primárias e lesões secundárias. As lesões primárias são decorrentes da força agressora no momento, pode haver fratura, hemorragia, hematoma, contusão, necrose, laceração e concussão, onde são dificilmente revertidas e vão lesar o parênquima cerebral acontecendo um sangramento agudo, muitas vezes de evolução grave com coma imediato pós-trauma. Os transtornos pelos efeitos da aceleração e da desaceleração da massa encefálica podem originar a lesão cerebral difusa, em que temos a concussão cerebral (perda da consciência por menos de 6

horas) e a lesão axonal difusa com perda da consciência por mais de 6 horas (TELLO, 2008).

De certa forma como é um processo gerado por impacto, há duas áreas importantes: a do golpe (sítio de impacto) e a do contra golpe (contrária à área de impacto), que resulta no deslocamento do cérebro no crânio (SANDE, 2012; VERNEAU, 2005).

As principais consequências da lesão secundária são hemorragia, aumento da pressão intracraniana (PIC) por edema e comprometimento da barreira hemato encefálica, e alteração na reatividade vascular cerebral (SANDE, 2012; VERNEAU, 2005).

As alterações sistêmicas à lesão cerebral secundária são hipotensão, hipóxia, hipoglicemia ou hiperglicemia, hipocapnia ou hipercapnia e hipertermia (SEIM, 2007; SANDE, 2012; VERNEAU, 2005; PLATT, 2008). As ações sistêmicas podem resultar em lesão de órgãos pela vasoconstrição intensa, isquemia de miocárdio e arritmias ventriculares devido à liberação de catecolaminas (SANDE, 2012; GEBHARD, 2008). Esses efeitos pioram a lesão cerebral, como resultado do comprometimento da perfusão cerebral (SANDE, 2012; ARIA, 2001). Além disso, o aumento da pressão intracraniana pode causar deslocamentos ou hérnias cerebrais. Se for ventral à foice cerebral pode ocorrer herniação de foice, se for ventral ao *tentorium* ter-se-á hérnia de *uncus*, se pelo forame magno haverá herniação tonsilar (VERNEAU, 2005).

Radiografias torácicas de animais com traumatismo craniano são necessárias para identificação de hemorragia, contusão pulmonar e pneumotórax (VERNEAU, 2005; DE LAHUNTA, 2009). A radiografia de crânio pode ajudar a avaliar o paciente com suspeita de fratura craniana (SEIM, 2007). Embora as linhas de fraturas e fragmentos ósseos possam ser visibilizados por radiografias do crânio, modalidades de imagem mais avançadas como a tomografia computadorizada (TC) e ressonância magnética (RM) permitem a identificação de hemorragias, lesões de massa e edema cerebral (SEIM, 2007; VERNEAU, 2005; PLATT, 2008). Naqueles animais em que a afecção medular não pode ser descartada (SEIM, 2007; PLATT, 2008), é importante incluir radiografias da coluna vertebral. Animais com traumatismo craniano devem ter análises hematológicas e bioquímicas (enzimas hepáticas podem estar aumentadas na contusão) de rotina (SEIM, 2007; TAYLOR, 2006). Outros exames a serem efetuados são hemogasometria, eletrólitos séricos e osmolaridade sérica. O exame do líquido é contraindicado (SEIM, 2007; VERNEAU, 2005).

2.2 TRAUMA MEDULAR

A lesão da medula espinhal ocorre comumente em cães e gatos devido a causas exógenas ou endógenas (BAGLEY et al., 1999). A lesão de origem endógena geralmente decorre de extrusão ou protrusão de disco intervertebral, fraturas patológicas, anormalidades congênitas e instabilidade. Fatores exógenos incluem traumas automobilísticos, projéteis (lesões por armas de fogo), quedas e lesões provocadas por outros animais e por objetos (SHORES, 1990).

A lesão medular pode resultar em incapacidade permanente e seu tratamento ainda permanece um desafio tanto para a medicina humana como veterinária (BLIGHT, 2000), pois além dos neurônios no sistema nervoso central não regenerarem (JEFFERY et al., 2001), não há consenso sobre o tratamento ideal (OLBY, 2003; JEFFERY, 2003).

A medula espinhal e raízes associadas à ela na maior parte dos casos são comprometidas após trauma nas vértebras, devido à compressão ou contusão do tecido neural, entretanto devido a fatores anatômicos das vértebras, ligamentos, segmento medular, localização dos corpos celulares dos neurônios e diâmetro do canal vertebral, pode ser observado grande deslocamento vertebral com pouca lesão ao tecido nervoso, bem como grande lesão ao tecido nervoso sem grande comprometimento das vértebras (JEFFERY, 2010). As consequências do trauma medular em veterinária, dependendo do segmento lesionado, podem levar à incapacidade permanente, morte (ARIAS et al., 2007) ou eutanásia (BERGMAN, 2000). Os impactos externos podem resultar em fratura, subluxação, luxação vertebral (BAGLEY et al., 1999), hemorragia, hematoma, edema medular, lesões compressivas, laceração medular ou das raízes associadas, incluindo a cauda equina, que resultam em disfunções neurológicas de diferentes graus (GRASMUECK & STEFFEN, 2004).

2.2.1 FRACTURAS, LUXAÇÕES E SUBLUXAÇÕES VERTEBRAIS.

A maioria das fraturas e luxações vertebrais ocorre na junção de segmentos móveis e imóveis da coluna vertebral (junções lombossacra, toracolumbar, cervicotorácica e atlantoaxial ou atlanto-occipital). As forças responsáveis por fraturas ou luxações vertebrais são extensão ou flexão, torsão (rotação) e compressão (ao longo do eixo maior) (SHORES, 1992).

Lesões de flexão são mais comuns do que lesões de extensão e geralmente causam disfunção neurológica de maior gravidade. Lesões de extensão geralmente resultam de forças aplicadas sobre o dorso do animal. As fraturas de compressão resultam da combinação da aplicação de forças no sentido do eixo maior e de flexão da coluna. Os locais mais frequentes de ocorrência destas fraturas são as transições cervicotorácica, toracolumbar e lombossacra (SHORES, 1992).

A combinação de forças de flexão e rotacionais geralmente resulta em deslocamento das vértebras causando subluxações, luxações ou fraturas/luxações. Nas subluxações ocorre deslocamento vertebral mínimo e a estabilidade depende das estruturas afetadas. Uma luxação é causada pelo deslocamento vertebral quando a flexão é a força primária de lesão e ocorrem simultaneamente forças rotacionais. Quando a força predominante é rotacional e acontece flexão

conjuntamente ocorre fratura/luxação. As fraturas luxações acontecem frequentemente na junção lombossacra (SHORES, 1992).

As fraturas transversas podem resultar de qualquer força que cause avulsão de um processo vertebral. A fratura pode afetar os processos espinhosos, os processos transversos, os pedículos ou as lâminas.

2.2.2 EXAME RADIOGRÁFICO DA COLUNA VERTEBRAL

Os objetivos do exame radiográfico num animal que sofreu um traumatismo medular externo são: determinar rigorosamente a localização e a extensão da lesão, detectar a presença de lesões múltiplas (que podem não ser detectadas no exame neurológico) e auxiliar na escolha da terapêutica adequada. Devido à possibilidade de ocorrência de lesões múltiplas, nestes casos deve-se radiografar a totalidade da coluna vertebral. Como o animal é suspeito de existência de instabilidade vertebral, o paciente deve ser manipulado com o máximo de cuidado. Geralmente são necessárias pelo menos duas projeções radiográficas para avaliar a coluna vertebral, mas apenas se devem realizar duas projeções quando a projeção ventrodorsal se poder obter com um raio horizontal (BAGLEY, 2000; LECOATER & GRANDY, 2005).

Os principais achados radiográficos esperados num caso de traumatismo medular externo são fraturas, luxações e subluxações, no entanto também poderá ser possível observar objetos estranhos radiopacos, tais como projéteis, nos casos em que haja esta suspeita clínica.

As fraturas da coluna vertebral podem afetar qualquer parte das vértebras, mas os locais mais comuns de fratura são o corpo vertebral, os processos transversos e os processos espinhosos (WALKER, 2002).

As fraturas do corpo vertebral podem ocorrer em simultâneo com um mau alinhamento da coluna, especialmente quando a fratura se localiza na região lombar. Pode mesmo chegar a observar-se uma angulação anormal e abrupta da coluna vertebral. Também ocorre uma perda de continuidade das margens lateral, ventral ou dorsal do corpo vertebral. Por vezes, pode observar-se separação ou avulsão das facetas articulares. Quando existem fraturas do corpo vertebral pode haver uma diminuição ou aumento sutis dos espaços intervertebrais adjacentes. As vértebras podem parecer diminuídas de tamanho quando ocorrem fraturas por compressão, e também podem parecer mais radiopacas devido à sobreposição óssea. Em animais jovens pode ocorrer fratura das epífises dos corpos vertebrais (OWENS & BIERY 1998; WALKER, 2002).

As luxações ou subluxações da coluna vertebral podem existir com ou sem a ocorrência simultânea de fraturas. As subluxações podem ser acompanhadas por diminuição dos espaços intervertebrais adjacentes. O desalinhamento vertebral pode ser evidente numa projeção radiográfica mas menos aparente noutras (WALKER, 2002).

2.3 TRAUMA TORÁCICO

O trauma torácico é uma afecção muito comum em pequenos animais, sendo que aproximadamente 10% dos cães e gatos apresentados como emergências e com histórico de trauma, possuem lesões torácicas (RABELO & CROWER, 2005).

O trauma torácico assume um caráter de extrema gravidade não só pelo comprometimento imediato das funções vitais, mas também pela frequente associação a traumatismos múltiplos (KOLATA, 1981).

Lesões torácicas mais sérias podem ser causadas por uma variedade de infortúnios como os acidentes de trânsito, brigas entre animais, quedas, armas de fogo, objetos penetrantes e maus tratos por humanos, e quase em 50% dos casos têm abordagem cirúrgica em algum momento do atendimento (FOSSUM, 1980).

Em emergências que envolvem o tórax, as lesões que ocorrem com mais frequência são: pneumotórax, contusão pulmonar, fratura de costelas e hérnia diafragmática. Contusões pulmonares e costelas fraturadas podem levar a um quadro de hemotórax (RAPPEI, 2006). Lesões traqueais, lesões no esôfago, traumas miocárdicos e de grandes vasos, são outras variações do trauma torácico com comprometimento individualizado (KOVACIC, 1994).

2.3.1 EXAME RADIOGRÁFICO DO TÓRAX

A radiografia torácica pode ser extremamente útil para a determinação e diagnóstico preciso de lesão torácica. Na avaliação de radiografias torácicas de lesões

traumáticas, é essencial uma análise sistemática de todas as estruturas anatômicas. Fraturas de costelas são identificadas e efetua-se uma determinação da posição (deslocamento e interrupção) de suas extremidades (SHERDING, 1985).

Segundo Fossum (2008), as radiografias devem ser avaliadas cuidadosamente para identificar sinais de contusão pulmonar ou pneumotórax. As fraturas de costelas podem passar facilmente despercebidas se o contorno das costelas não for cuidadosamente analisado, especialmente se o segmento fraturado apresentar um deslocamento mínimo. Radiografias ortogonais devem ser avaliadas, Devem-se procurar evidências de outro trauma ósseo examinando-se cuidadosamente as vértebras, escápulas e porção proximal dos membros anteriores.

O enfisema subcutâneo é identificado por acúmulo de ar na subcúitis e planos faciais da parede torácica ou região cervical, e pneumomediastino por contorno com contraste de ar do conteúdo mediastínico, ambos indicando ruptura traqueobrônquica. O espaço pleural é avaliado quanto à presença de vísceras abdominais ou de acúmulo anormal de ar ou fluído. Ar livre no espaço pleural, observado como radioluscência contornando as bordas de lobos pulmonares colabados, indica pneumotórax. Fluído pleural livre, que causa opacificação de fissuras interlobares sugere hemotórax ou quilotorax (SHERDING, 1985).

2.3.2 FRATURA DE COSTELA

A fratura de costelas é relativamente comum em animais atropelados e vítimas de quedas, em virtude do trauma torácico a que são sujeitos (SMITH, 2004). Também pode ocorrer em interações “cão grande/ cão pequeno”, quando um animal pequeno tem sua caixa torácica presa e esmagada entre as mandíbulas do cão grande (SHERDING, 1998).

O tórax instável ou “flail chest” ocorre quando diversas costelas nos dois lados do ponto de impacto são fraturadas, de forma que os segmentos de costelas perdem sua continuidade com o restante do tórax, ou seja, ocorre em casos de danos graves à parede torácica, havendo fraturas de pelo menos duas costelas consecutivas com no mínimo dois pontos de instabilidade em cada uma (FOSSUM, 2008; RABELO & CROWER, 2005).

Geralmente não ocasiona morte imediata, principalmente se houver um lado sã do tórax, mas provoca alterações respiratórias graves e sua ocorrência está geralmente associada a outras alterações como pneumotórax, hemotórax e contusão pulmonar (RABELO & CROWER, 2005).

A avaliação radiográfica pode confirmar a fratura de costelas, além de que identificará a presença de lesões intra-torácicas concorrentes (BEAL, 2008; BROCKMAN, 2008). A estabilização do segmento instável mediante técnicas invasivas, como a cirurgia (NEWTON, 1985), ou não invasivas, são os métodos terapêuticos que podem ser aplicados (BEAL, 2008).

2.3.3 CONTUSÃO PULMONAR

Contusão pulmonar está associada a acidentes envolvendo traumas de altas energias (acidente automobilístico, por exemplo) e pode estar presente em 75% de todos os traumas torácicos contusos (RABELO & CROWER, 2005).

Ocorre quando há rápida compressão e descompressão do parênquima pulmonar. É uma lesão pulmonar semelhante a uma equimose e ocorre quando um repentino golpe concussivo violento no tórax lesa capilares e pequenos vasos no pulmão, levando à hemorragia e edema intrapulmonar. Sangue e fluido caem no espaço intersticial, enchem os alvéolos e podem até mesmo entrar em pequenas vias aéreas adjacentes, obstruindo-as. (SHERDING, 1985).

A contusão causa uma perda da integridade arterial tendo por resultado a hemorragia intraparenquimal e alveolar, edema e diminuição da conformidade pulmonar (SIGRIST, DOHERR & SPRENG, 2004).

Ruptura e colapso de alvéolos e complacência reduzida em lobos acometidos contribuem para a troca gasosa ineficaz. Com a expansão pulmonar, as conseqüências são má combinação ventilação-perfusão e hipoxemia (SHERDING, 1985).

A incidência de contusão pulmonar é de 50% dos animais politraumatizados, a qual é considerada uma das conseqüências mais frequentes do trauma torácico (BEAL, 2008). Por sua vez, Powell, et al (1999), referem apenas uma incidência de 18% desta afecção em cães atropelados.

A radiografia imediata frequentemente não revela lesões pulmonares. Geralmente após seis horas surgem às primeiras imagens, que evoluem nas 24 horas a 36 horas seguintes, caracterizando-se principalmente pelo aumento da radiopacidade alveolar. A resolução inicia-se em dois a três dias se não houver complicações, como pneumonia ou atelectasias (RABELO & CROWER, 2005).

Os sinais radiográficos de contusão pulmonar incluem a presença de opacidades multifocais, irregulares e mal definidas, características de um padrão alveolar ou intersticial que surge em consequência do infiltrado pulmonar (BEAL, 2008; NYKAMP, SCRIVANI, & DYKES, 2002), estando os locais de aparecimento das lesões relacionados com o local de ocorrência do trauma (NYKAMP, 2007). Geralmente são unilaterais e cranio-ventrais, pelo que sem uma correcta anamnese pode ser confundida com uma broncopneumonia ou neoplasia (BEAL, 2008; NYKAMP et al., 2002).

A contusão pulmonar bilateral embora pouco comum, pode estar presente, fruto da lesão dos pequenos vasos do pulmão contralateral secundária a um efeito mecânico de contragolpe ou a um mecanismo de vibração mediastínico. A presença de bolhas pode também ser detectada, e assemelham-se a pequenos nódulos opacos, no caso de apresentarem sangue no seu interior (NYKAMP et al., 2002).

2.3.4 PNEUMOTÓRAX

O pneumotórax pode ser definido como acúmulo de ar no espaço pleural. Quando o ar entra no espaço pleural, diminui a pressão negativa, permitindo que o pulmão se recolha, por sua capacidade elástica, resultando em atelectasia, ou seja, seu colapso. Este quadro causa dificuldade respiratória, hipoxemia severa, diminuição do retorno venoso, instabilidade hemodinâmica, podendo levar ao óbito do animal (VASCONCELLOS, 2009).

Um pneumotórax pode ser fechado ou aberto; no primeiro caso (o tipo mais comum), o ar escapa do pulmão ou da via aérea lesionados para o interior do espaço pleural; no pneumotórax aberto, o ar entra no espaço pleural através de um ferimento aberto na parede torácica (BICHARD & SHERDING, 2003). Animais com pneumotórax compensam-se adotando o padrão respiratório rápido e superficial (SLATTER, 2007).

Os sinais clínicos de um paciente com pneumotórax traumático variam bastante (WADDELL & KING, 1999). A dificuldade na respiração derivada da dispnéia, da taquipneia e da ortopneia são sinais frequentes e indicativos da gravidade do processo. A respiração é geralmente superficial. A coloração das mucosas pode variar entre o rosa e o branco pálido ou cianótico, consoante o compromisso cardiorespiratório (BEAL, 2008).

Estudos recentes referem uma incidência de pneumotórax entre 13 a 50% em cães e gatos vítimas de trauma torácico (BEAL, 2008; LISCIANDRO et al., 2008), entre 20% a 63% em felídeos e de 32% em canídeos vítimas de quedas (LISCIANDRO et al., 2008; VNUK et al., 2004), sendo considerado a patologia pleural mais frequente em situações de trauma (BEAL, 2008). No entanto, segundo FOSSUM *et al.* (2002), o pneumotórax traumático em gatos é pouco comum.

O diagnóstico é concluído com base nos achados físicos e radiográficos característicos e na toracocentese do ar do espaço pleural (SLATTER, 2007). Através do exame radiográfico é possível visualizar a retração dos pulmões da parede torácica, em consequência da presença de gás no espaço pleural, de aspecto radiolucente. Se a quantidade de ar for mínima, esta separação surge apenas como uma fina linha radiolucente. Face à presença de menos oxigênio, os pulmões surgem mais radiopacos, aumentando esta radiopacidade com a gravidade do colapso pulmonar. Os bordos pulmonares não se estendem à parede torácica. Em decúbito lateral é frequente observar-se uma separação do coração em relação ao esterno (THRALL, 2010).

2.3.5 HEMOTÓRAX

O hemotórax é o acúmulo de sangue no espaço pleural (SLATTER, 1998) a partir de vasos intercostais rompidos, pulmão lacerado ou cavidade medular costal exposta (BJORLING, 1998).

O que ocorre é que o sangue presente desloca o pulmão e diminui sua capacidade de expansão e trocas gasosas e dependendo da gravidade do processo, pode haver alterações hemodinâmicas associadas pela presença de hipovolemia. O hemotórax geralmente ocorre por ruptura de parênquima pulmonar ou de vasos de médio e grande calibre (RABELO & CROWER, 2005).

Considerado por Waddel & King (1999) como uma consequência rara dos traumatismos, o hemotórax, por outro lado, é tido como algo frequente por Monnet (2004). Spackman *et al.* (1984), vêm reforçar uma baixa prevalência, ao referir uma incidência de apenas 8,7% (9/109) de hemotórax em canídeos com trauma torácico, assim como Figuera *et al.* (2008), que refere uma incidência em canídeos atropelados de apenas 9,6% (15/155).

O exame radiográfico pode ajudar a localizar a fonte mais provável da hemorragia, identificando fraturas de costelas ou trauma pulmonar (KENNETH, 1980). Ele mostra presença de líquido livre no espaço pleural (SHERDING, 1985; RABELO & CROWER, 2005). Um paciente com hemotórax poderá apresentar obliteração completa ou parcial da silhueta cardíaca e diafragmática, densidade homogênea da porção ventral do tórax, evidência das fissuras pulmonares interlobares, a separação dos bordos pulmonares da parede torácica, e/ou a elevação da traqueia (BEAL, 2008; MONNET, 2004). Em decúbito dorsoventral (DV) ou ventrodorsal (VD), pode ser visualizada a presença de fluido entre as paredes e bordos pulmonares. As radiografias tóricas confirmam a presença de efusão pleural, particularmente quando há presença de pequenas quantidades de fluido, clinicamente inaparentes (CARVALHO, 2005; MONNET, 2002; PRITTIE & BARTON, 2004).

2.3.6 HÉRNIA DIAFRAGMÁTICA

O diafragma é um músculo que separa a cavidade torácica da cavidade abdominal.

O termo hérnia serve para descrever a situação em que alguns órgãos estão deslocados da sua posição anatômica normal. Assim, na hérnia diafragmática alguns órgãos abdominais, tais como o fígado, estômago e alças intestinais, deslocam-se para a cavidade torácica através de uma abertura no diafragma. A hérnia diafragmática decorrente de trauma é a forma mais prevalente entre as hérnias diafragmáticas em cães e gatos (LEVINE, 1987), sendo as decorrentes de acidente automobilístico, as mais frequentes (WILSON et al, 1971) seguidas de quedas, chutes e brigas. (BOUDRIEU , 1987; LEVINE, 1987; HAGE, 2001).

As rupturas diafragmáticas acometem mais cães que gatos (WILSON, 1971), na faixa etária de 1 a 2 anos e sem raça definida (BOUDRIEU; MUIR, 1987). Os sintomas dependem da severidade da ruptura e da quantidade de vísceras abdominais presentes no tórax (AL-NAKEEB, 1971).

Existem dois tipos de hérnia diafragmática, as verdadeiras cujas vísceras estão contidas dentro de um saco herniário como as hérnias peritônio-pericárdicas, hérnia de hiato e hérnia pleuro-peritoneal congênita, e as hérnias diafragmáticas falsas onde as vísceras estão soltas no espaço pleural como, por exemplo, a ruptura diafragmática e o defeito diafragmático congênito (FARROW, 1983).

O conteúdo herniário pode variar conforme a extensão da ruptura e a atividade do animal (KIRK & BISTNER, 1987). Estudos de achados cirúrgicos relacionam pela ordem o fígado, o intestino, o estômago, o baço e o omento, como as vísceras que se deslocam com maior frequência para o tórax (BOUDRIEAU & MUIR, 1987). Os sinais clínicos mais frequentes são membranas mucosas pálidas, ou cianóticas, taquipnéia, taquicardia e ou aligúria. Arritmias cardíacas são comuns, e estão associadas à significativa morbidade. O fígado é o órgão mais comumente herniado, uma condição que, frequentemente, está associada ao hidrotorax por garrotemento e oclusão venosa (FOSSUM, 2008).

O diagnóstico pode ser clínico e confirmado mediante radiografias simples e contrastadas (TELLO, 2008). Este exame da cavidade torácica pode revelar órgãos abdominais preenchidos por gás dentro do tórax, linha diafragmática incompleta, efusão pleural e/ou órgãos deslocados cranialmente (SUAVE, 2009). Perda de definição da linha diafragmática e da silhueta cardíaca, posição incorreta das superfícies do pulmão em vista dorsal ou lateral, presença de gás no tórax e presença de parte do estômago ou intestino na cavidade torácica são indícios de ruptura diafragmática (SUTER & LORD, 1984; RAISER, 1994). Na ausência de órgãos abdominais no interior do tórax, o deslocamento cranial destes ou ainda a ausência de sua topografia habitual são sinais indiretos de hérnia diafragmática (THRALL, 2010).

2.4 TRAUMA ABDOMINAL

A avaliação rápida e triagem de um cão ou gato após o trauma é essencial. A história e o exame físico irão ajudar no direcionamento de teste diagnóstico apropriado e evitar atrasos na estabilização (CULP, 2009).

As causas mais frequentes de trauma abdominal são os choques em acidentes automobilísticos, quedas de grandes alturas (especialmente em gatos) e ataques de outros animais (em cães pequenos e gatos) ou agressões humanas. As lesões nesse tipo de traumatismo são resultados de forças mecânicas aplicadas sobre uma estrutura semi-elástica, como o abdômen, que contém órgãos macios e cavitários, cobertos por serosas. Essas forças, dependendo do ângulo e velocidade com que se aplicam, são de compressão, separação, desaceleração e penetração, as quais os tecidos do ventre de acordo com suas capacidades distribuem, absorvem ou transpassam.

Os traumas abdominais podem ser divididos em dois tipos distintos: o penetrante e o contuso. O trauma penetrante atinge a cavidade causando uma abertura da parede abdominal enquanto o contuso lesiona a cavidade através de uma compressão sem o rompimento da parede abdominal. Na investigação de uma vítima de trauma quanto à lesão de região abdominal, devem-se seguir procedimentos padronizados. No paciente hemodinamicamente instável, é obrigatória a laparotomia exploradora, independentemente do mecanismo de lesão. No paciente hemodinamicamente estável, a investigação de trauma abdominal pode ser abordada de acordo com o mecanismo de lesão e a idade do paciente.

Os exames diagnósticos mais úteis em animais com trauma abdominal são: radiografia simples e contrastada, tomografia abdominocentese e lado peritoneal (TELLO, 2008). Os exames radiográficos devem ser cuidadosamente avaliados, para que se possa verificar presença de gás livre na cavidade, vísceromegalia, corpos estranhos, acúmulo de líquido, obstruções intestinais, cálculos renais, uretrais, císticos, hérnias diafragmáticas, herniações de parede e anormalidade de próstata e útero, além de dilatações e/ou vólvulos gástricos (PLUNKETT, 2000).

2.4.1 HÉRNIA ABDOMINAL

Hérnias abdominais externas são defeitos na parede abdominal externa, que permitem protrusão do conteúdo abdominal. Essas hérnias podem envolver a parede abdominal em qualquer outro lugar que não seja o umbigo, o anel inguinal, o canal femoral ou o escroto. Já as hérnias abdominais internas são as que ocorrem por todo um anel tecidual confinado dentro do abdômen (FOSSUM, 2005).

São descritas como hérnias verdadeiras, os defeitos na parede abdominal possuindo anéis herniários anatomicamente definidos. A não ser que estas hérnias tenham sido induzidas por algum traumatismo agudo, elas possuem saco completo de peritônio circundando o conteúdo herniário. Quase todas as hérnias congênitas se encontram nessa categoria. Hérnias falsas são aquelas que permitem a protrusão de órgãos para fora de uma abertura abdominal normal e, assim sendo, o conteúdo raramente fica contido dentro de um saco peritoneal (FOSSUM, 2005).

As hérnias abdominais de origem traumática consistem na protrusão de vísceras através da parede abdominal em qualquer lugar que não seja uma abertura natural da mesma, não apresentando cobertura peritoneal, sendo assim, uma falsa hérnia (RAISER, 1994). Em sua maioria são causadas por traumatismos contusos tais como: acidentes automobilísticos, chute e quedas. As áreas com maior incidência para formação de hérnia por traumatismo contuso situam-se nas regiões ventro-lateral caudal, paracostal e pré-púbica (KRAUS, 1996; SMEAK, 2003).

Para um diagnóstico definitivo, as hérnias irreduzíveis necessitam ser diferenciadas de neoplasia, hematoma, linfonodos, abscessos. A palpação cuidadosa do conteúdo pode ser conclusiva para o diagnóstico, além da realização de exames como radiografia, ultrassom e tomografia computadorizada.

2.4.1.1 HÉRNIA UMBILICAL

A hérnia umbilical é uma protrusão de vísceras da cavidade abdominal para o interior de um saco (cavidade neoformada), a partir do orifício umbilical.

Uma hérnia umbilical fica localizada no local onde estava o cordão umbilical, no qual havia a abertura por onde os vasos sanguíneos e outras estruturas pré-natais passavam antes do nascimento. Acredita-se que sejam de origem hereditária em algumas raças e tem-se observado que a maioria dos animais que as apresentam é jovem, além do fato de que muitos cães machos com hérnias umbilicais são também criptorquídicos (FOSSUM, 2005).

O diagnóstico definitivo de uma hérnia é feito pelo exame físico. Ocasionalmente, radiografias com material de contraste podem ser usadas para diagnosticar uma hérnia estrangulada.

2.4.1.2 HÉRNIA INGUINAL

A hérnia inguinal é uma protusão de órgãos ou tecidos (normalmente omento) através do canal inguinal (FOSSUM, 2002) e ocorre esporadicamente nos pequenos animais (PRATSCHKE, 2002; SMEAK, 2003). Ela pode ser provocada por uma anomalia congênita ou traumática, principalmente em animais mais jovens (FOSSUM, 2002). Independentemente da causa, uma anomalia ao nível do anel inguinal provoca protusão do conteúdo abdominal (FOSSUM, 2002). As hérnias inguinais unilaterais são mais

frequentes do que as bilaterais (FOSSUM, 2002; SMEAK, 2003). Em gatos, a situação é ainda mais rara que nos cães e não tem predisposição sexual ou racial (SMEAK, 2003). A causa mais importante de hérnias inguinais é o alargamento da entrada do processo vaginal e fatores anatómicos, hormonais, metabólicos ou nutricionais estão envolvidos no processo da sua formação (SMEAK, 2003). Os animais com hérnias inguinais apresentam-se à consulta com uma história de tumefação indolor na região ou por vômito, letargia, dor e depressão, se o conteúdo estiver encarcerado (FOSSUM, 2002; SMEAK, 2003). A aparência externa da hérnia varia com o conteúdo herniário e o grau de obstrução vascular: se houver estrangulamento intestinal, herniação de um corno grávido ou da bexiga, é evidente uma tumefação grande, flutuante e dolorosa; caso contrário, é indolor e mole (FOSSUM, 2002; SMEAK, 2003). Meios complementares, como a radiografia e a ecografia abdominal, ajudam a identificar as estruturas envolvidas e a descartar diagnósticos diferenciais (neoplasia mamária, linfadenopatia, lipoma, abscesso, hematoma, quisto, granuloma) (FOSSUM, 2002; SMEAK, 2003).

2.4.1.3 EVENTRAÇÃO ABDOMINAL

A eventração, muito tempo atrás conhecida como hérnia espúria, é na verdade uma hérnia abdominal falsa, pois permite a protrusão de órgãos para dentro de um saco peritoneal. Normalmente ocorrem devido a traumatismos, podendo, entretanto, ter origem congênita. Em cães e gatos, as hérnias abdominais craniais congênitas foram descritas em associação com hérnias peritônio-pericárdicas. Os locais mais comuns para hérnias abdominais traumáticas são nas regiões pré-púbica e flanco (ANNUNZIATA; STOPIGLIA, 1953/54).

2.4.2 RUPTURA DE VESÍCULA URINÁRIA

A ruptura da bexiga é a causa mais comum de uroperitônio em cães e gatos. Qualquer animal apresentado após traumatismo causado por veículos deve ser avaliado para possível trauma de trato urinário (FOSSUM, 2008). Muitas vezes, os animais que

sofreram este tipo de acidente do trato urinário se apresentarão com hematúria antes que os sinais de um uroperitônio sejam aparentes (CULP, 2009).

Pequenas lacerações da bexiga ou uretra podem dispensar cirurgia. Um cateter urinário e um sistema de drenagem fechado podem ser deixados no lugar por 3 a 10 dias (MACINTIRE, 2007). Rupturas da vesícula urinária geralmente exigem correção cirúrgica, a qual é realizada normalmente colocando suturas sobre o local da ruptura. Ressecção da mesma pode ser necessária se o tecido aparece severamente danificado (CULP, 2009).

A injúria traumática mais comum do trato urinário em cães e gatos é a ruptura da bexiga urinária. Os cães machos apresentam uma maior predisposição à ruptura traumática vesical, pois suas uretras são capazes de resistir a elevadas pressões mesmo quando submetidas a traumas intensos. Já a espécie felina não apresenta tal predisposição sexual. A ruptura traumática vesical pode apresentar alguns diagnósticos diferenciais, entre eles ruptura da vesícula urinária por carcinoma de células de transição ou por cálculo urinário (THORNHILL; CECHNER, 1981).

Cistografia com contraste positivo é o procedimento recomendado para avaliação de rupturas da vesícula urinária. A avaliação abdominal pode ser obtida por exame radiográfico em projeções lateral e ventrodorsal. Em casos críticos com ruptura de bexiga, jejum e enema podem não ser procedimentos práticos e nem necessários.

Radiograficamente, quando a bexiga está rompida, sua sombra pode não ser visualizada, podendo evidenciar uma infusão peritoneal. Em contraste, mesmo sendo possível a visualização da sombra vesical, não impede que a bexiga esteja rompida (THORNHILL; CECHNER, 1981).

3 MATERIAL E MÉTODOS

Foi realizado um levantamento nas 2746 fichas clínicas de pequenos animais, dentre eles, cães e gatos atendidos no Hospital Veterinário da Universidade Federal de Campina Grande (UFCG), Campus Patos-PB, no ano de 2012, para avaliar radiograficamente os casos de pacientes com emergências clínicas decorrentes de trauma crânio-encefálico, medular, torácico e abdominal, encaminhados ao setor de Diagnóstico por Imagem do Hospital Veterinário da UFCG de Patos. Levaram-se em consideração, as causas e o tipo de traumatismos, a raça e a idade dos pacientes atendidos no ano de 2012.

As informações coletadas no estudo foram obtidas de prontuários individuais, compostos por ficha de exame clínico e de exames complementares. Na ficha de solicitação de exame radiográfico, além de constar as informações do paciente (idade, sexo, raça, nº de identificação interna do HV/UFCG e responsável pela solicitação), uma área destinada a descrição do laudo radiográfico, elaborado exclusivamente pelo o médico residente ou professor preceptor do setor de diagnóstico por imagem do HV.

A interpretação dos exames e a emissão dos laudos radiográficos são feitas de acordo com a gravidade do paciente. Nos casos de emergências clínicas sugestivas de traumatismos crânio-encefálicos, medulares, torácicos ou abdominais, esses procedimentos são expedidos rapidamente pelo responsável do setor de imagem, comunicando verbalmente ao solicitante da clínica médica para que sejam tomadas as medidas emergenciais.

4 RESULTADOS E DISCUSSÃO

De um total de 2746 fichas analisadas de cães e gatos, atendidos no Hospital Veterinário do Campus de Patos – UFCG no ano de 2012, 818 passaram pelo setor de imagem, obtendo-se um total de 56 casos de emergências clínicas envolvendo traumatismos crânio-encefálicos, medulares, torácicos e abdominais, além de dados pertinentes sobre as causas das lesões, a raça, a idade e sexo desses pacientes, como também a quantidade e as causas de óbitos.

As principais causas que levaram esses animais a apresentarem esse tipo de enfermidades foram atropelamentos por carro ou moto, maus tratos, pancadas, quedas de alturas consideráveis, brigas entre animais, vítimas de disparo de arma de fogo, entre outras causas.

Os 56 casos de traumas que acometeram cães e gatos (Tabela 1), foram distribuídos quanto à região afetada, sendo possível diagnosticar casos de trauma crânio-encefálico, trauma medular, trauma torácico e de trauma abdominal.

Tabela 1. Número de casos de traumas crânio-encefálicos, medulares, torácicos e abdominais registrados no HV/UFCG/ Campus de Patos, em 2012.

TRAUMAS	ESPÉCIE		TOTAL - (%)
	CANINA	FELINA	
CRÂNIO-ENCEFÁLICO	12	5	17 – 30%
MEDULAR	8	7	15 – 27%
TORÁCICO	13	5	18 – 32%
ABDOMINAL	3	3	6 – 11%
TOTAL – (%)	36 – 64%	20 – 36%	56 – 100%

Fonte: Arquivo próprio.

Assim, o trauma torácico foi o mais frequente com 32% dos casos, porém, segundo Rabelo & Crower (2005) o trauma torácico acomete aproximadamente 10% dos cães e gatos em casos de emergências e com histórico de trauma. Já o traumatismo crânio-encefálico apresentou 30% da casuística, o medular apresentou 27% e o abdominal foi o que apresentou menor casuística com 11%. Dentre as espécies, notou-se que 64% (36/56) eram canídeos e 36% (20/56) eram felídeos.

Tendo em vista os dados acima, nota-se que não há uma diferença significativa entre os TCEs, medulares e torácicos, porém o trauma abdominal não aconteceu com a mesma frequência, isso pode ser justificado porque a região anterior do corpo do animal pode estar mais sujeita a traumatismos pela sua maior exposição a acidentes.

Em relação aos casos de traumas crânio-encefálico (Tabela 2), foram registrados casos de fratura de mandíbula, de osso parietal (Figura 1), de osso frontal e fratura de arco zigomático, como também protusão de globo ocular, e hemorragia cerebral. Segundo Tello (2008) as lesões primárias do crânio são decorrentes da força agressora no momento, pode haver fratura, hemorragia, hematoma, contusão, necrose, laceração e concussão.

As causas TCE foram em sua maioria devido a atropelamentos, além de disparo de arma de fogo, maus tratos, queda de altura considerável, como também briga entre animais, corroborando com Slatter (2007).

Tabela 2. Traumas crânio-encefálicos em cães e gatos atendidos no HV/UFCG/ Campus de Patos, em 2012.

TRAUMAS CRÂNIO-ENCEFÁLICOS	ESPÉCIE		TOTAL – (%)
	CANINA - (%)	FELINA – (%)	
FRATURA DE MANDIBULA	3	4	7 – 41%
FRATURA DE OSSO FRONTAL	2	0	2 – 11%
FRATURA DE ARCO ZIGOMÁTICO	3	-	3 – 18%
FRATURA DE OSSO PARIETAL	1	-	1 – 6%
PROTUSÃO DE GLOBO OCULAR	2	1	3 – 18%
HEMORRAGIA CEREBRAL	1	-	1 – 6%
TOTAL	12 – 71%	5 – 29%	17 – 100%

Fonte: Arquivo próprio.

As fraturas de mandíbula corresponderam a 41% dos traumatismos crânio-encefálicos, sendo o de maior ocorrência, por ser a parte rostral dos ossos cranianos mais vulnerável e mais exposta aos choques traumáticos. Já as fraturas de arco zigomático e protusões de globo ocular apresentaram o mesmo número de casos, sendo de 18% cada uma, as fraturas de osso frontal representaram as 11% das lesões, e os casos de fratura de osso parietal e de hemorragia cerebral foram os

de menores casuísticas com 6% cada.

Quanto à espécie, 71% destes eram caninos, e 29% eram felinos. Os cães SRD, 42% (5/12) foram os mais acometidos por trauma crânio-encefálico. Com relação aos felinos 100% (5/5) eram SRD. Isto pode ser relacionado ao baixo poder aquisitivo dos proprietários, e ao fato de animais errantes estarem mais propensos a condições adversas, e assim encaminhados ao atendido no HV.

Quanto à idade, observou-se que cães e gatos de várias faixas etárias entre 1 mês e 6 anos foram acometidos. Todavia os animais com até 3 anos obtiveram maior frequência, o que pode ser relacionado a inexperiência dos jovens, com um potencial para serem atraídos a situações perigosas, como acidentes automobilísticos e brigas, dados confirmados por Umphlet (1988). Esses dados não foram expostos em tabela, pela

dificuldade encontrada nos dados coletados a partir do levantamento individual de cada paciente em seu prontuário.

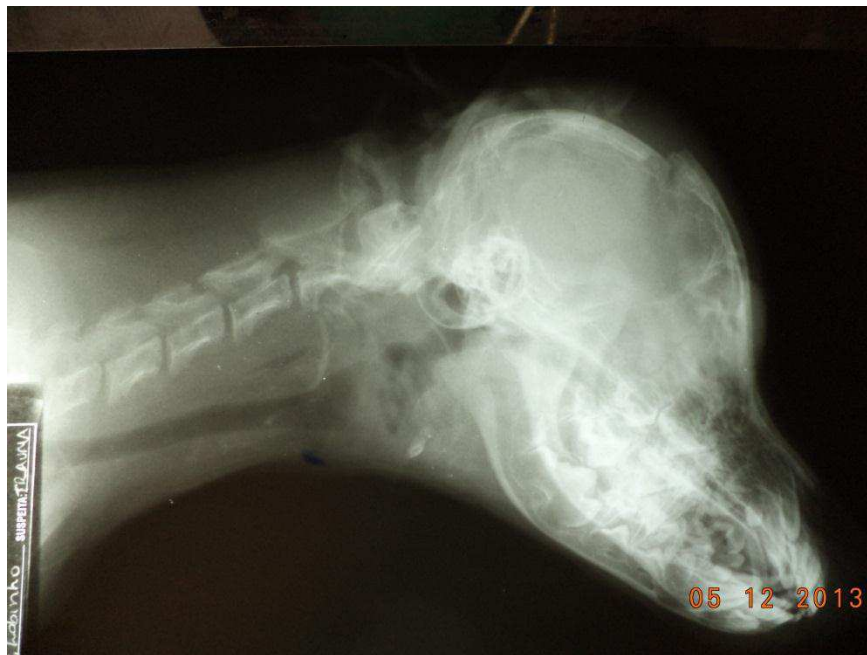

Figura 1. Imagem radiográfica do crânio de um cão, SRD, macho, 3 anos de idade. O animal sofreu uma pancada. Linha de fratura envolvendo os ossos parietais do crânio.

Fonte: Arquivo próprio.

Os 15 traumas medulares (Tabela 3), foram diagnosticados nos diversos segmentos da coluna vertebral, como luxações, subluxações e fraturas de vertebrae, assim como, por presença de corpo estranho no canal medular e edema subcutâneo, corroborando com o trabalho de Owens & Biery (1998).

Nesse período foram diagnosticados traumatismos na região cervical, torácica, tóraco-lombar, na região lombar (Figura 2), na sacrococcígea e na coccígea.

Esses animais foram vítimas em sua maioria de atropelamentos por carro ou moto, quedas, pedradas, e imprensados em cadeiras e portas. Bagley (1999) afirma que a lesão da medula espinhal ocorre comumente em cães e gatos devido a causas exógenas ou endógenas. Segundo Shores (1990) fatores exógenos incluem traumas automobilísticos, projéteis (lesões por armas de fogo), quedas e lesões provocadas por outros animais e por objetos.

Tabela 3. Traumas medulares em cães e gatos atendidos no HV/UFCG/ Campus de Patos, em 2012.

TRAUMATISMOS MEDULARES		ESPÉCIE		TOTAL – (%)
REGIÃO	TRAUMATISMOS	FELINA – (%)	FELINA – (%)	
CERVICAL	FRATURA	1	-	2 – 13,33%
	SUBLUXAÇÃO	1	-	
TORÁCICA	FRATURA	-	2	3 – 20%
	SUBLUXAÇÃO	-	1	
TORÁCO–LOMBAR	LUXAÇÃO	1	-	2 – 13,33%
	SUBLUXAÇÃO	-	1	
LOMBAR	FRATURA	1	-	5 – 33%
	LUXAÇÃO	2	-	
	CONTUSÃO	1	-	
	PROJÉTEIS BALÍSTICOS	-	1	
SACRO-COCCIGEA	LUXAÇÃO	-	2	2 – 13,33%
COCCIGEA	FRATURA	1	-	1 – 7%
TOTAL		8 – 71%	7 – 29%	15 – 100%

Fonte: Arquivo próprio.

Dentre os segmentos afetados, a região lombar foi a mais acometida com 33,33% dos casos de traumatismos medulares, ocorrendo luxações e fraturas vertebrais, como também edema subcutâneo e presença de corpo estranho no canal medular. Foram 53% dos casos envolvendo cães, e 47% gatos, não havendo diferença considerável. Em relação às raças dos animais acometidos por traumas medulares a SRD foi a predominante tanto em cães como em gatos. 63% (5/8) em cães e 100% (7/7) em gatos. Os cães e gatos diagnosticados apresentavam idades numa faixa etária que variou de 2 meses a 10 anos de idade. Sendo que, os animais até os 4 anos foram os mais acometidos.

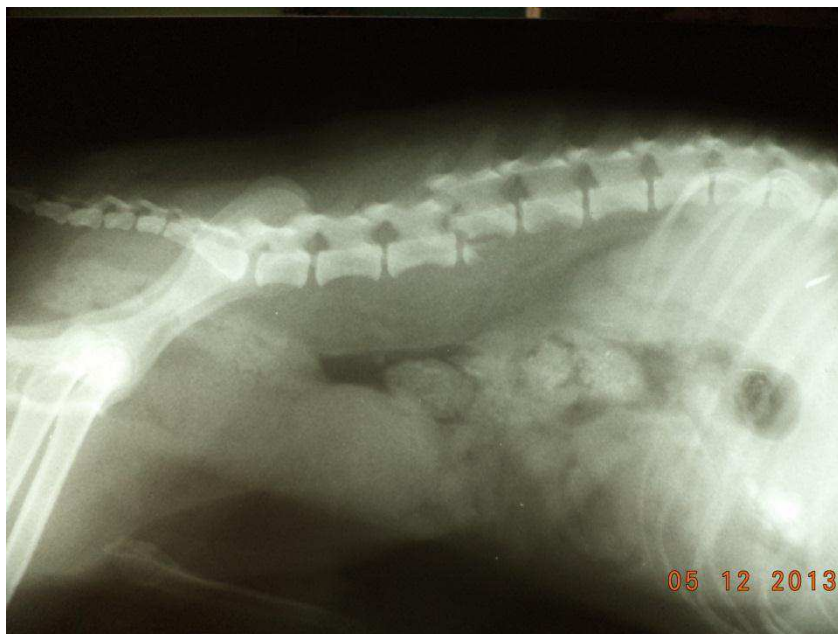


Figura 2. Imagem radiográfica do segmento lombar da coluna vertebral de um cão, pinscher, macho. Atacado por outro cão. Luxação entre L4 e L5 e fratura de L4.
Fonte: Arquivo próprio.

As afecções traumáticas da região torácica foram as de maior número, compara às demais, totalizando 18 casos (Tabela 4). Foram observados casos de hérnia diafragmática (Figura 3), fratura de costelas, pneumotórax, hemotórax, contusão pulmonar, obstrução do esôfago torácico e enfisema subcutâneo lateral. Rappeti (2006) afirma que em emergências que envolvem o tórax, as lesões que ocorrem com mais frequência são: pneumotórax, contusão pulmonar, fratura de costelas e hérnia diafragmática. Contusões pulmonares e costelas fraturadas podem levar a um quadro de hemotórax. Casos que também foram evidenciados nesse estudo.

As causas destes traumatismos foram principalmente o atropelamento por moto ou carro, como também, briga entre animais e ingestão de corpo estranho. Segundo Fossum (1980) lesões torácicas mais sérias podem ser causadas por uma variedade de infortúnios como os acidentes de trânsito, brigas entre animais, quedas, armas de fogo, objetos penetrantes e maus tratos por humanos.

Tabela 4. Traumas torácicos em cães e gatos atendidos no HV/UFMG/ Campus de Patos, em 2012.

TRAUMAS TORÁCICOS	ESPÉCIE		TOTAL –(%)
	CANINA – (%)	FELINA - (%)	

HÉRNIA DIAFRAGMÁTICA	1	3	4 – 22%
FRATURA DE COSTELA	3	-	3 – 17%
PNEUMOTÓRAX	1	1	2 – 11%
HEMOTÓRAX	2	-	2 – 11%
CONTUSÃO PULMONAR	1	-	1 – 5%
OBSTRUÇÃO DO ESÔFAGO TORÁCICO	3	-	3 – 17%
ENFISEMA SUBCUTÂNEO LATERAL	2	1	3 – 17%
TOTAL	13 -72%	5 – 28%	18 – 100%

Fonte: Arquivo próprio.

A hérnia diafragmática foi a mais frequente das lesões ocorrendo em 22% dos traumas torácicos, notando-se 1 em cão e 3 em gatos, sendo de maior ocorrência em gato, resultado que discorda do observado por Wilson (1971) que descreve maior ocorrência de hérnias diafragmáticas em cães. As fraturas de costelas representaram 17%, acometendo apenas os cães. Já o pneumotórax apareceu em 11% das afecções traumáticas, em um cão e um gato, no entanto, segundo Fossum *et al.* (2002), o pneumotórax traumático em gatos é pouco comum. O hemotórax ocorreu também em 11% dos casos, somente em cães, e segundo Spackman *et al.* (1984), vêm reforçar uma baixa prevalência, ao referir uma incidência de apenas 8,7% (9/109) de hemotórax em canídeos com trauma torácico. A contusão pulmonar foi o de menor prevalência com 5% dos traumas torácicos envolvendo cães, porém, Beal (2008) afirma que a incidência de contusão pulmonar é de 50% dos animais politraumatizados, a qual é considerada uma das consequências mais frequentes do trauma torácico. Por sua vez, Powell, et al (1999), referem apenas uma incidência de 18% desta afecção em cães atropelados. Os cães foram acometidos em 72% das lesões traumáticas, já em gatos foram menos frequentes, sendo em 28% dos casos. Cães da raça pinscher foram os mais acometidos, em 61% (8/13) dos caninos. Já os gatos, todos eram SRD. A faixa etária de idade dos cães e gatos que prevaleceu nesse tipo de trauma foi a de animais com até 2 anos.

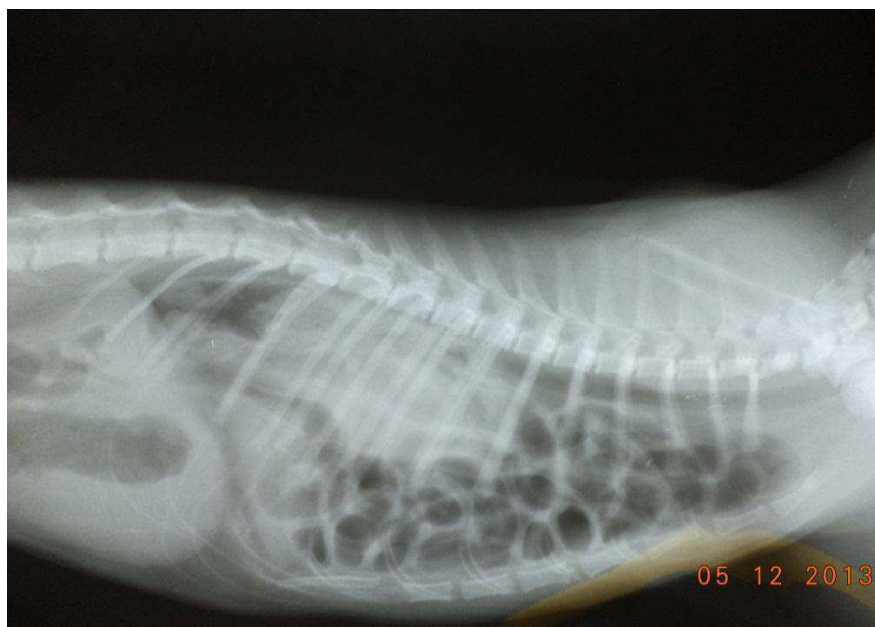

Figura 3. Imagem radiográfica do tórax (hérnia diafragmática) de um gato, SRD, macho, 8 meses de idade. Atropelado por moto. Ausência de silhueta cardíaca obscurecida pelo padrão pulmonar, perda parcial da cúpula diafragmática e presença de estruturas radiolúcidas no espaço pleural sugestivo de alças intestinais.

Fonte: Arquivo próprio.

Quanto aos traumas abdominais, foram registrados apenas 06 casos (Tabela 5) no período do estudo, ocorrendo eventrações abdominais, hérnia inguinal, hérnia umbilical (Figura 4) e ruptura de bexiga.

Acidentes automobilísticos promoveram quase que 100% dessas afecções. Segundo Culp (2009) as causas mais frequentes de trauma abdominal são os choques em acidentes automobilísticos, quedas de grandes alturas (especialmente em gatos) e ataques de outros animais (em cães pequenos e gatos) ou agressões humanas.

Tabela 5. Traumas abdominais em cães e gatos atendidos no HV/UFCG/ Campus de Patos, em 2012.

TRAUMAS ABDOMINAIS	ESPÉCIE		TOTAL (%)
	CANINA – (%)	FELINA – (%)	
EVENTRAÇÃO ABDOMINAL	-	2	2 – 33,33%
HÉRNIA INGUINAL	2	-	2 – 33,33%
HÉRNIA UMBILICAL	-	1	1 – 16,66%
RUPTURA DE BEXIGA	1	-	1 – 16,66%
TOTAL	3 – 50%	3 – 50%	6 – 100%

Fonte: Arquivo próprio.

A eventração abdominal apresentou uma ocorrência de 33,33% das afecções traumáticas abdominais, acometendo apenas gatos. A hérnia inguinal apresentou a mesma prevalência de 33,33% dos traumas, acometendo apenas cães, porém, Smeak (2003) afirma que essa afecção não tem predisposição sexual ou racial. A hérnia umbilical ocorreu em apenas 16,66% da casuística, em um gato. A ruptura da bexiga obteve a mesma ocorrência, sendo 16,66% dos casos, em um cão, e segundo Thornhill e Cechner (1981) os cães machos apresentam uma maior predisposição à ruptura traumática vesical, pois suas uretras são capazes de resistir a elevadas pressões mesmo quando submetidas a traumas intensos. Os cães foram acometidos em 50% (3/6) das lesões, assim como os gatos. Todos os felinos eram SRD, já os caninos em sua maioria eram da raça poodle com 66,66% (2/3) de prevalência. A idade desses animais encontrava-se numa faixa etária entre 8 meses a 11 anos de idade, não havendo uma maior predominância por faixa etária.

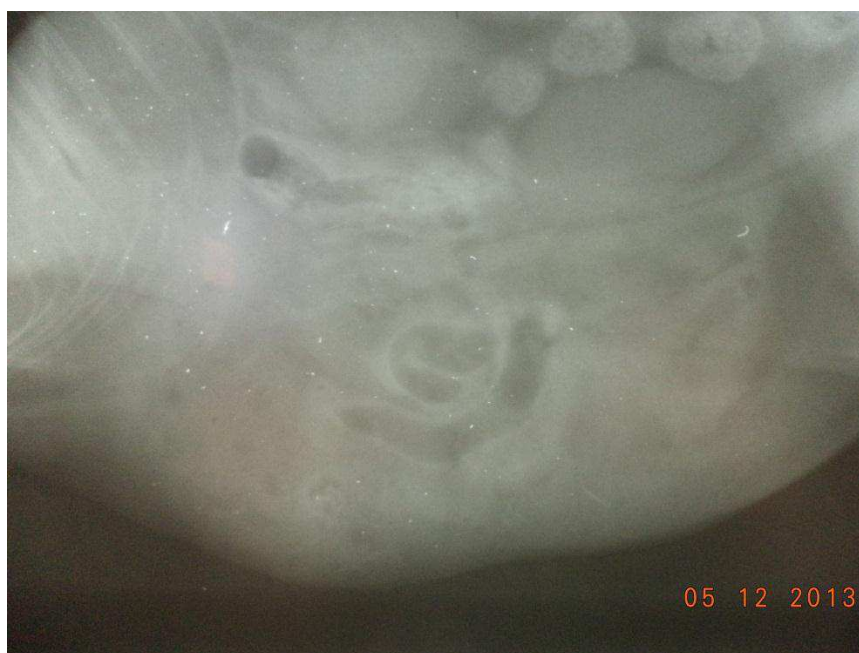

Figura 4. Imagem radiográfica do abdômen de um gato, SRD, macho, 1 ano de idade. Presença de estruturas com diferentes densidades sugerindo a presença de estruturas parenquimatosas e alças intestinais no saco herniário, achado radiográfico sugestivo de hérnia umbilical.

Fonte: **Arquivo próprio.**

Dos 56 casos registrados com traumatismos, 09 (16%) animais foram a óbito (Tabela 6). A maioria vítima de acidentes automobilísticos, com quadros de: traumatismo crânio-encefálico, trauma medular (Figura 5), trauma torácico e por trauma abdominal.

Tabela 6. Número de óbitos de animais vítimas de traumas crânio-encefálicos, medulares, torácico e abdominal registrados no HV/UFMG/ Campus de Patos, em 2012.

ESPÉCIE	NÚMERO DE ÓBITOS POR TRAUMATISMOS				TOTAL
	CRÂNIO-ENCEFÁLICO (%)	MEDULAR (%)	TORÁCICO (%)	ABDOMINAL (%)	
CANINA	-	-	2	-	2 – 22%
FELINA	1	2	2	2	7 – 78%
TOTAL	1 – 11%	2 – 22,22%	4 – 44,44%	2 – 22,22%	9 – 100%

Fonte: Arquivo próprio.

Vítimas de trauma torácico apresentaram ocorrência de 44,44% do número de óbitos, dos quais, 2 eram cães e 2 gatos. Contudo 22,22% apresentarem trauma medular, sendo 2 gatos. O mesmo aconteceu com as vítimas de trauma abdominal, sendo 22,22% o número de óbitos, acometendo 2 gatos. E por fim o de menor incidência, o trauma crânio-encefálico com 11% dos casos de óbitos, acometendo um gato. Dos animais que foram a óbito, 78% (7/9) eram gatos, todos SRD. Os outros 22% (2/9) eram cães, sendo um SRD e outro da raça pinscher.

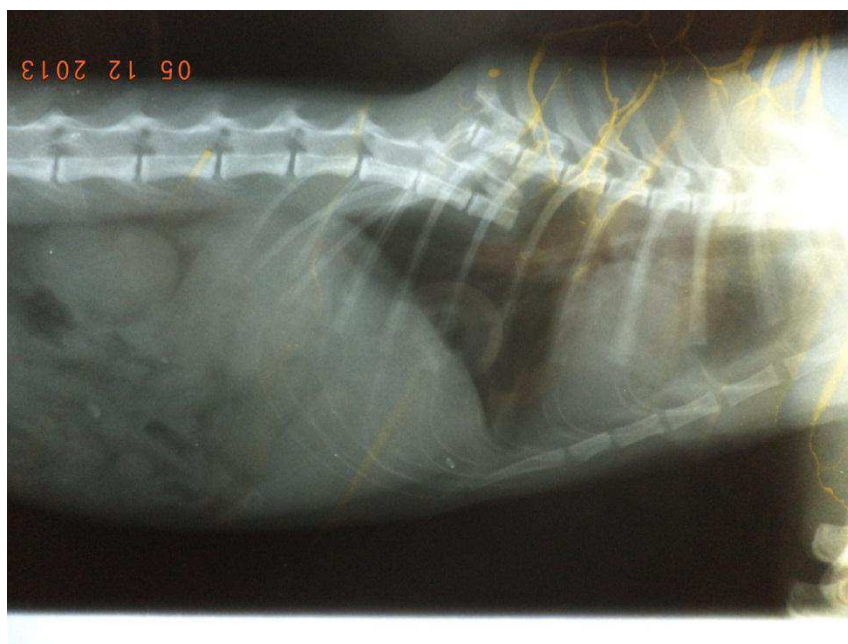

Figura 5. Imagem radiográfica do segmento torácico da coluna vertebral de um gato, SRD, macho. Caiu de uma laje. Com fratura avulsiva de T11.

Fonte: Arquivo próprio.

Esse animal apresentou um trauma medular, e segundo Airias et al. (2007) afirma que as consequências do trauma medular em veterinária, dependendo do segmento lesionado, podem levar à incapacidade permanente, morte ou eutanásia (BERGMAN, 2000).

5. CONSIDERAÇÕES FINAIS

Os traumas crânio-encefálicos, medulares, torácicos e abdominais são afecções comuns na rotina de pequenos animais. Os animais que convivem com o homem estão sujeitos a acidentes automobilísticos, característica que foi evidente neste trabalho, além de, quedas, ferimentos por arma de fogo, briga entre animais e maus tratos.

De fato, essas afecções requerem um atendimento emergencial na maioria dos casos e a instituição de uma terapia imediata. Assim, torna-se necessário um atendimento rápido e eficiente, tornando o atendimento mais ágil de forma que as lesões de risco de vida possam ser detectadas e tratadas imediatamente.

Com ajuda de exames complementares muito úteis para o diagnóstico, pode-se determinar de forma precisa a lesão. O exame radiográfico é essencial no diagnóstico dessas lesões e deve ser realizado após a monitoração do paciente, pois a manipulação e o estresse aumentam a incidência de óbito.

A abordagem dos pacientes com trauma deve ser eficiente e cuidadosa. Quando o diagnóstico é feito rapidamente, mais fácil a afecção será corrigida e conseqüentemente, mais chances o paciente terá cura.

Este trabalho demonstra a importância do Diagnóstico por imagem como base para identificar e quantificar as principais afecções de origem traumática, por meio da abordagem radiográfica, em cães e gatos submetidos à triagem do atendimento clínico do HV no ano de 2012, objetivando aumentar a eficiência do atendimento de pacientes críticos, uma vez que isso pode significar a diferença entre a vida e a morte do animal, por abreviar o tempo de espera até as primeiras medidas emergenciais.

6. REFERÊNCIAS

AL-NAKEEB, S .M. Canine and feline traumatic diaphragmatic hernias. **Journal of the American Veterinary Medical Association**, v.159, n.11,p.1422, 1971.

ANNUNZIATA, M.; STOPIGLIA, A. V. **Hérnia espúria traumática do flanco em cão**. Revista da Faculdade de Medicina Veterinária e Zootecnia da Universidade de São Paulo, v. 5, n. 1, p. 149-155, 1953/54.

ARIAS M.V.B., NISHIOKA C.M., GARCIA C.O., REIA A.Z., JÚNIOR D.B. & MARCASSO R.A. **Avaliação dos resultados clínicos após cirurgia descompressiva em cães com doença do disco intervertebral**. Arq. Bras. Med. Vet. 59:1445-1450. 2007.

BAGLEY, R. S.; HARRINGTON, M. L., SILVER, G. M.; CAMBRIDGE, A. J. CONNORS, R. L.; MOORE, M. P. **Exogenous spinal trauma: clinical assessment and initial management**. *Veterinary Neurology*, v.21, n.12, p.1138-1143, 1999.

BAGLEY, R.S. (2000). **Spinal fracture or luxation**. In Thomas, W. B. (Guest Ed.), *The veterinary clinics of north america: small animal practice – Common neurologic problems*. (pp. 133-153) Philadelphia: Saunders.

BEAL, M. W. **Emergency Approach to Thoracic Trauma**. Paper presented at the 07th european veterinary emergency and critical care society, Gothenburg, Sweden, 2008.

BERGMAN, R.; LANZ, O.; SHELL, L. **Acute spinal cord trauma: mechanisms and clinical syndromes**. *Veterinary Medicine, Chicago*, v.95, n.11, p.846-850, 2000.

BICHARD, S.J.; SHERDING, R.G. 2003. **Manual Saunders: Clínica de pequenos animais**. São Paulo: Rocca, 2003.

BJORLING, D.E. **Tratamento do traumatismo torácico**. In: BICHARD, S.J; SHERDING, R.G. Manual Saunders: Clínica de pequenos animais. 1. ed. São Paulo: Roca, 1998. Cap.24, p.666-681.

BLIGHT, A.R. **New drugs for spinal trauma**. In: AMERICAN COLLEGE OF VETERINARY INTERNAL MEDICINE FORUM, 18., 2000, Seattle. *Proceedings...* Seattle, 2000. p.292-293.

BOJRAB, M.J. **Mecanismos das Moléstias na Cirurgia de Pequenos Animais** 2ª edição ; São Paulo; MANOLE LTDA;1996

BOUDRIEAU, R.J.; MUIR, W.W. **Pathophysiology of traumatic diaphragmatic hernia in dogs**. *Comp Cont Educ Pract Vet*, v.9, n.4, p.379-385, 1987.

- BROCKMAN, D. J. (2008). **Keeping the thoracic trauma patient alive**. Retrieved Mai. 5, 2009. Disponível em: <http://www.ivis.org/proceedings/sevc/2008/brock1.pdf>. Acesso em 12.11.2013.
- CARVALHO, C. F. (2005). **Cavidade torácica**. Retrieved Jun. 12, 2009, from <http://www.cibelefcarvalho.vet.br/torax.htm>
- CULP, W. T. N.; SILVERSTEIN, D. C. **Abdominal Trauma**. In: SILVERSTEIN, D. C.; HOPPER, K. *Small Animal Critical Medicine*. St. Louis: Saunders Elsevier, Cap. 154. p. 667-670. 2009.
- DE LAHUNTA A, GLASS E. Diencephalon. In: **Veterinary neuroanatomy and clinical neurology**. 3ª ed. Missouri: Elsevier; p.476-86. 2009.
- FARROW, C.S. Radiographic diagnosis of diaphragmatic hernias. **Modern Veterinary Practice**, Santa Barbara, v.64, n.12, p. 979-982, 1983.
- FIGHERA, R. A., SILVA, M. C. D., SOUZA, T. M. D., BRUMI, J. S., KOMMERS, G. D., GRAÇA, D. L., et al. (2008). **Pathological aspects of 155 fatal cases of dogs victimized by motor vehicles accidents** [versão electrónica]. *Ciência Rural*, 38(5).
- FOSSUM T (2002) “Surgery of the Abdominal Cavity: Inguinal, Scrotal and Femoral Hernias” in Fossum T (Eds.) **Small Animal Surgery**, 2ª Ed, Mosby Elsevier, 261-267;
- FOSSUM, T.W. **Cirurgia de pequenos animais**. 2º Ed. São Paulo: Roca, 2005. Cap. 20, p. 261-266.
- FOSSUM, T. W. **Cirurgia de pequenos animais**. 3. ed. São Paulo: Elsevier, cap. 19p. 339-530. 2008.
- FOSSUM TW, BICHARD SJ, JACOBS RM: **Chylothorax in 34 dogs**. *JAVMA*, 1980; 188:1315-1318.
- GEBHARD F, LANG MH. Polytrauma – **pathophysiology and management principles**. *Langenbecks Arch Chir*; 393:825-31. 2008.
- GRASMUECK S. & STEFFEN F. **Survival rates and outcomes in cats with thoracic and lumbar spinal cord injuries due to external trauma**. *J. Small Anim. Pract.* 45:284-288. 2004.
- HAGE, M.C.F.N.S.; IWASAKI, M. Contribuição ao estudo radiográfico das rupturas diafragmáticas em cães e gatos. **Clínica Veterinária**, São Paulo, n.35, p.36-50, 2001.

JEFFERY, N.; PENDERIS, J.; SMITH, P.M.; FRANKLIN, R.J. **Bridging the divide: spinal cord repair by cellular transplantation-from research laboratory to therapeutic application.** *Journal of Small Animal Practice*, Oxford, v.42, p.428-432, 2001.

KENNETH, K.G. Trauma Thoracic. **Veterinary Clinics North America: Small Animal Practice.** Gainesville, v.10, n.3, p.641-653, Aug. 1980.

KIRK, R. W.; BISTNER, S. I. **Manual de procedimentos e tratamento de emergência em medicina veterinária.** 3. Ed. São Paulo: Manoele, p. 994. 1987.

KOLATA, R.J. Trauma in dogs and cats: an overview. **Veterinary Clinical of North American: Small Animal Practice**, v.10, n.3, p.515-522, 1980.

Kolata RJ: **Management of thoracic trauma.** *Vet. Clin. North Am. Small Animal Pract.*, 1981; 11:103-120.

Kovacic JP: **Management of life-threatening trauma.** *Vet. Clin. North Am. Small Animal Pract.*, 1994; 24:1057-1094.

KRAUS, K.H. **Hérnias abdominais traumáticas.** In: **BOJRAB, M.J. Técnicas atuais em cirurgia de pequenos animais.** 3º Ed. São Paulo: Roca, 1996. Cap.34, p.422-424.

LeCouter, R.A. & Grandy, J.L. (2005). **Diseases of the spinal cord.** In S. J. Ettinger & E. C. Feldman (Eds.), *Textbook of Veterinary Internal Medicine.* (6th ed.). (pp. 842-887). St Louis, Missouri: Elsevier Saunders.

LEVINE, S.H. Diaphragmatic hérnia. **Vet Clin North Amer: Small Anim Pract**, Philadelphia, v.17, n.2, p. 411- 430, 1987.

LISCIANDRO, G. R., LAGUTCHIK, M. S., MANN, K. A., VOGES, A. K., FOSGATE, G. T., TILLER, E. G., et al. (2008). **Evaluation of a thoracic focused assessment with sonography for trauma (TFAST) protocol to detect pneumothorax and concurrent thoracic injury in 145 traumatized dogs.** *Journal of Veterinary Emergency and Critical Care*, 18(3), 258-269.

MACINTIRE, D. K.; et al. **Emergência e cuidados intensivos em pequenos animais.** Edição brasileira. Barueri, SP: Manole, p. 550. 2007.

MONNET, E. (2004). **Pleural effusions.** Retrieved Jun. 12, 2009, from <http://www.vin.com/proceedings/Proceedings.plx?CID=WSAVA2004&PID=8765&O=Generic>

NEWTON, C. D. **Fractures of Small Bones Retrieved**. 1985. Disponível em: http://www.ivis.org/special_books/ortho/chapter_33/33mast.asp#b. Acesso em 12.11.2013.

NYKAMP, S. G., SCRIVANI, P. V., & DYKES, N. L. (2002). **Radiographic Signs of Pulmonary Disease: An alternative approach**. Retrieved Maio 3, 2009, from www.vetlearn.com/Media/PublicationsArticle/PV_24_01_25.pdf

OLBY, N.; JEFERRY, N. **Pathogenesis of diseases of the central nervous system**. In: SLATTER, D. **Textbook of Small Animal Surgery**. 2.ed. Philadelphia: Saunders, 2003. Cap.77, p.1132-1147.

OWENS, J. & BIERY, D. (1998). **Radiographic interpretation for the small animal clinician**. (2nd ed.). WileyBlackwell.

PLATT S. **Treatment options for head trauma patients**. In: Proceedings of 33rd World Small Animal Veterinary Congress; 2008, Dublin. Dublin: WSAVG; 2008.

PLUNKETT, J.S. **Dor abdominal Aguda**. In: Procedimentos de Emergência em Pequenos Animais. 2ª ed, 2000.

POWELL, L. L., ROZANSKI, E. A., TIDWELL, A. S., & RUSH, J. E. (1999). **A retrospective analysis of pulmonary contusion secondary to motor vehicular accidents in 143 dogs: 1994-1997**. *Journal of Veterinary Emergency and Critical Care*, 9(3), 127-136.

PRATSCHKE K (2002) "Management of hernias and ruptures in small animals" **In Practice**, 570-571 e 578-581;

PRITTIE, J., & BARTON, L. (2004). **Hemothorax and sanguineous effusions**. In L. G. King (Ed.), *Textbook of respiratory disease in dogs and cats* (pp. 611): Elsevier Saunders.

RABELLO, R.C.; CROWER, D.T. **Fundamentos da Terapia Intensiva Veterinária em Pequenos Animais**. 1. ed. Rio de Janeiro: L.F. Livros, 2005. 772p.

RAISER, A.G. Hemiorrafia diafragmática em cães e gatos. Relato de 22 casos e proposição de técnica para corrigir rupturas freno-costais. **Braslian Journal of Veterinary Research and Animal Science**. Santa Maria, v.31, n.3/4, p. 245-251,1994.

RAPPETI, J. C. S. **Homoimplante De Costela Conservada Em Solução Supersaturada De Açúcar A 300% Ou Em Açúcar In Natura Na Reconstituição Experimental De Costelas Em Gatos (*Felis Catus*)**. 2006. Tese (Doutorado) - Universidade Federal De Santa Maria Centro De Ciências Rurais Programa De Pós-Graduação Em Medicina Veterinária, Santa Maria, RS, Brasil, 2006. Disponível em: http://www.ufpel.edu.br/cic/2011/anais/pdf/CA/CA_00230.pdf. Acesso em 7 out. 2012.

SANDE A. **Traumatic brain injury: a review of pathophysiology and management.** *J Vet Emerg Crit Care*; 20:177-90. 2012.

SAUVE, V. Pleural space disease. In: SILVERSTEIN, D. C.; HOPPER, K. **Small Animal Critical Care Medicine.** St. Louis: Saunders Elsevier, Cap. 30. p. 125-130. 2009.

SEIM III HBS. **Cirurgia do encéfalo.** In: FOSSUM TW. **Cirurgia de pequenos animais.** 3ª ed. São Paulo: Elsevier; p.1379-97. 2007.

SIGRIST, N.E.; DOHERR, M.G.; SPRENG, D.E. Clinical findings and diagnostic value of post-traumatic thoracic radiographs in dogs and cats with blunt trauma. **Journal of Veterinary Emergency and Critical Care.** Switzerland. v.14, n.4, p.259-268, Dec. 2004.

SLATTER, D. **Manual de Cirurgia de Pequenos Animais.** 2. ed. São Paulo: Manole, 1998. 1368p.

SLATTER, D **Manual de Cirurgia de Pequenos Animais;** volume 1; 3ª edição; São Paulo; MANOLE LTDA; 2007.

SMEAK D (2003) “Abdominal Hernias” in Slatter D (Eds.) **Textbook of Small Animal Surgery 1,** 3ª Ed, Saunders, 452-455;

SMITH, M. M. (2004). Flail Chest. In: L. G. KING (Ed.) **Textbook of respiratory disease in dogs and cats.** St. Louis: Saunders-Elsevier, p. 647- 651. 2004.

SHERDING, R.G. **Emergências Clínicas em Veterinária.** São Paulo: Guanabara, 1985. 244p.

SHORES, A.; BRAUND, K. G.; BRAWNER, W. R. **Management of acute spinal cord trauma.** *Veterinary Medicine,* Chicago, v.85, p.724-739, 1990.

SHORES, A. (1992). Spinal trauma. In , *Veterinary clinics of north america: small animal practice – Diseases of the spine.* (pp. 859-888) Philadelphia: Saunders.

SPACKMAN, C. J. A., CAYWOOD, D. D., FEENEY, D. A., & JOHNSTON, G. R. (1984). **Thoracic wall and pulmonary trauma in dogs sustaining fractures as a result of motor vehicle accidents** *Journal of the American Veterinary Medical Association* 185(9), 975-977.

SUTER, S.F.; LORD, P.F. **Thoracic Radiography: a text atlas of thoracic diseases of dog and cat.** Switzerland: Peter F. Suter, p.179-204:Abnormality of the diaphragm, 1984.

TAYLOR MS. **Distúrbios neuromusculares.** In: Nelson RW, Couto CG. *Medicina interna de pequenos animais.* 3ª ed. São Paulo: Elsevier; p.939-68. 2006.

TELLO, H. T. **trauma em pequenos animais**. São Paulo: MedVet Livros, Cap. 1. p. 1. 2008.

THORNHILL, J.A., CECHNER, P.E.: **Traumatic injuries to the kidney, ureter, bladder, urethra**. Vet Clin North Am Small Anim Pract 11: 157-169,1981;

THRALL, D. E. (2007). The Pleural space. In D. E. Thrall (Ed.), *Textbook of veterinary diagnostic radiology* (5th ed., pp. 555-567). St. Louis, Missouri: Elsevier Saunders.

THRALL, D.E. et al. **Diagnóstico de radiologia veterinária**. 5.ed. Rio de Janeiro: Elsevier,2010. Cap. 30. p.525-540.

VASCONCELLOS, R. R. **Pneumotórax traumático em cães**. 2009. Monografia (Graduação) – Universidade Federal do Rio Grande do Sul, Faculdade de Veterinária, Comissão de estágio, Porto Alegre, 2009. Disponível em: <http://www.lume.ufrgs.br/bitstream/handle/10183/22932/000737711.pdf?sequence=1>. Acesso em 12.11.2013.

VERNEAU K. **Management of head trauma**. In: Proceedings of Veterinary Neurology Annual Symposium; 2005, Davis. Davis: VNAS; 2005.

VNUK, D., PIRKIĆ, B., MATIČIĆ, D., RADISIĆ, B., STEJSKAL, M., BABIĆ, T., et al. (2004). *Feline high-rise syndrome: 119 cases (1998-2001) (Abstract)*. Retrieved Mai.18, 2009, from <http://www.ncbi.nlm.nih.gov/pubmed/15363762>

WADDELL, L., & KING, L. General approach to dyspnoea. In: L. KING & R. HAMMOND (Eds.), **BSAVA manual of canine and feline emergency and critical care** (pp. 65-86): British Small Animal Veterinary Association. 1999.

WALKER, M.A. (2002). **The vertebrae – canine and feline**. In D.E. Thrall, *Textbook of veterinary diagnostic radiology*. (4th ed.). (pp. 98-109). Saunders.

WILSON, G.P. et al. A review of 116 diaphragmatic hernias in dogs and cats. **J Amer Vet Med Assoc**, v.159, n.9, p.1142-1145, 1971.