

UNIVERSIDADE FEDERAL DE CAMPINA GRANDE  
CENTRO DE SAÚDE E TECNOLOGIA RURAL  
CAMPUS DE PATOS – PB  
CURSO DE MEDICINA VETERINÁRIA

MONOGRAFIA

Prevenção e tratamento de dor crônica e em membro fantasma – Revisão de  
literatura

Thais Pinheiro de Medeiros

2014



UNIVERSIDADE FEDERAL DE CAMPINA GRANDE  
CENTRO DE SAÚDE E TECNOLOGIA RURAL  
CAMPUS DE PATOS – PB  
CURSO DE MEDICINA VETERINÁRIA

MONOGRAFIA

Prevenção e tratamento de dor crônica e em membro fantasma – Revisão de literatura

Thais Pinheiro de Medeiros

Graduanda

Prof. Dr. Pedro Isidro da Nóbrega Neto

Orientador

Patos

Junho de 2014

FICHA CATALOGRÁFICA ELABORADA PELA BIBLIOTECA DO CSTR

A488m Medeiros, Thais Pinheiro de  
Prevenção e tratamento de dor crônica e em membro fantasma: revisão  
de literatura/ Thais Pinheiro de Medeiros. – Patos, 2014.  
25f.: il. color.

Trabalho de Conclusão de Curso (Medicina veterinária) - Universidade  
Federal de Campina Grande, Centro de Saúde e Tecnologia Rural.

“Orientação: Prof. Dr. Pedro Isidro da Nóbrega Neto”

Referências.

1. Analgesia. 2. Bloqueio local. 3. Anestesia espinhal. I. Título.

CDU 616-089.5

UNIVERSIDADE FEDERAL DE CAMPINA GRANDE  
CENTRO DE SAÚDE E TECNOLOGIA RURAL  
CAMPUS DE PATOS-PB  
CURSO DE MEDICINA VETERINÁRIA

THAIS PINHEIRO DE MEDEIROS

**Graduando**

Monografia submetida ao Curso de Medicina Veterinária como requisito parcial para  
obtenção do grau de Médica Veterinária.

ENTREGUE EM ...../...../.....

MÉDIA: \_\_\_\_\_

BANCA EXAMINADORA

---

Prof. Dr. Pedro Isidro da Nóbrega Neto

---

Nota

---

Prof. Dr. Amir Pereira de Souza

---

Nota

---

M.V. MSc. Fernanda Vieira Henrique

---

Nota

A Deus, por me ajudar a realizar um sonho;

Aos meus pais, Gilvan Etelvino e Neilda Pinheiro, por serem meu porto seguro e minhas referências;

Aos meus irmãos, Lays e Neydson, pelo companheirismo e apoio;

Aos animais, que amo incondicionalmente;

Dedico

## **AGRADECIMENTOS**

Primeiramente a Deus, por ter me dado vida e saúde para desfrutar dos bons momentos. Por nunca ter me deixado desistir. Mesmo com a saudade da família e obstáculos enfrentados, graças a Ti estou aqui.

Aos meus pais, Gilvan Etelvino de Medeiros e Neilda Pinheiro das Neves, por sempre acreditarem em mim, por não medir esforços para que nada me faltasse nesses cinco anos de curso, pelo ombro amigo quando tantas vezes precisei desabafar e pelas palavras sábias, que sempre me ajudaram a amadurecer e tomar decisões.

Aos meus irmãos, Lays e Neydson, pela amizade, companheirismo, brincadeiras e por sempre estarem presentes, mesmo ausentes.

Aos animais, pelo amor transmitido a cada lambida, a cada olhar carinhoso, pela motivação de querer cada vez mais me tornar Médica Veterinária e tentar ajudá-los da forma possível.

À Universidade Federal de Campina Grande, pela enorme contribuição na formação da pessoa e profissional que sou atualmente.

A todos os colegas de turma pela amizade e bons.

Aos meus amigos que conheci durante esses cinco anos de curso, que alegraram minha vida e também são alicerce da minha formação. Meu agradecimento a Lamartine, Paula, Taiany, Fillipo, Ediane, Tatiana, Malu, Josi e Kamilla. Agradeço também a Clarissa, Valeska Mariana, Filipe Idalino e Jéssica Fernandes, meus amigos de infância, que me fazem acreditar a cada dia que existe amizade que dura para sempre.

A todos os professores do curso de Medicina Veterinária, pelos conhecimentos transmitidos.

Ao professor Pedro Isidro da Nóbrega Neto, profissional que tenho grande admiração, pela oportunidade em me orientar neste trabalho desde o projeto à sua conclusão, pelos ensinamentos, disponibilidade e confiança.

Aos Médicos Veterinários Cid Santino, Érica Albuquerque e Kath Freire pelos ensinamentos e paciência.

Ao funcionário mais querido da UFCG, Damião Night, por sempre transmitir alegria e pela amizade.

E a todas as pessoas que passaram pela minha vida, seja de forma positiva me fazendo feliz, seja de forma negativa me fazendo amadurecer.

Muito obrigada!

## SUMÁRIO

<b>1</b>	<b>INTRODUÇÃO.....</b>	<b>10</b>
<b>2</b>	<b>REVISÃO DE LITERATURA.....</b>	<b>11</b>
<b>2.1</b>	<b>Dor crônica.....</b>	<b>11</b>
<b>2.1.1</b>	<b>Definição.....</b>	<b>11</b>
<b>2.1.2</b>	<b>Transmissão nociceptiva.....</b>	<b>11</b>
<b>2.2</b>	<b>Dor neuropática.....</b>	<b>12</b>
<b>2.2.1</b>	<b>Definição.....</b>	<b>12</b>
<b>2.2.2</b>	<b>Tratamento da dor neuropática.....</b>	<b>12</b>
<b>2.2.3</b>	<b>De lesão neural aguda a dor neuropática.....</b>	<b>13</b>
<b>2.2.4</b>	<b>Neurodegeneração.....</b>	<b>13</b>
<b>2.2.5</b>	<b>Dor neuropática e herdabilidade.....</b>	<b>13</b>
<b>2.3</b>	<b>Dor em membro fantasma.....</b>	<b>14</b>
<b>2.3.1</b>	<b>Definição.....</b>	<b>14</b>
<b>2.3.2</b>	<b>Prevalência.....</b>	<b>14</b>
<b>2.3.3</b>	<b>Mecanismo.....</b>	<b>15</b>
<b>2.3.4.1</b>	<b>Sensibilização periférica.....</b>	<b>15</b>
<b>2.3.4.2</b>	<b>Sensibilização central.....</b>	<b>15</b>
<b>2.4</b>	<b>Tratamentos para dor em membro fantasma.....</b>	<b>16</b>
<b>2.4.1</b>	<b>Morfina, cetamina e gabapentina.....</b>	<b>16</b>
<b>2.4.2</b>	<b>Metadona.....</b>	<b>17</b>
<b>2.4.3</b>	<b>Estimulação do córtex motor.....</b>	<b>17</b>
<b>2.4.4</b>	<b>Feedback visual.....</b>	<b>17</b>
<b>2.5</b>	<b>Bloqueios locais para prevenção da dor em membro fantasma.....</b>	<b>18</b>
<b>2.5.1</b>	<b>Anestesia epidural.....</b>	<b>18</b>
<b>2.5.2</b>	<b>Bloqueio do plexo braquial.....</b>	<b>20</b>
<b>3</b>	<b>CONSIDERAÇÕES FINAIS.....</b>	<b>21</b>
<b>4</b>	<b>RERERÊNCIAS.....</b>	<b>22</b>

## LISTA DE FIGURAS

	Pág.
Figura 1 – Dor pós-amputação: epidemiologia, mecanismos e tratamento.....	16
Figura 2 – Terapia espelho para dor em membro fantasma .....	18
Figura 3 – Local de bloqueio para anestesia epidural (A) e infusão de anestesia epidural (B).....	19
Figura 4 – Abordagem axilar - bloqueio do plexo braquial.....	20



**MEDEIROS, THAIS PINHEIRO. Prevenção e tratamento de dor crônica e em membro fantasma – Revisão de literatura.** Patos, UFCG. 2014. 24p. (Trabalho de conclusão de curso de Medicina Veterinária).

A dor crônica se caracteriza por ter duração maior de três meses, podendo perdurar por anos, variando de leve a grave, e persiste mesmo após a cicatrização da lesão inicial, tendo forte influência emocional. Um tipo de dor crônica é a dor neuropática, que surge pela atividade gerada dentro do sistema nervoso sem estimulação adequada das suas terminações sensoriais periféricas. A dor em membro fantasma pode ocorrer logo após a amputação ou meses após o procedimento cirúrgico. Existem tratamentos eficazes para a dor em membro fantasma, utilizando morfina, cetamina, gabapentina, metadona, estimulando o córtex motor e tratamento com feedback visual. A prevenção da dor em membro fantasma se dá pela insensibilização, realizando bloqueio local, sendo feita anestesia epidural em amputação de membros inferiores e anestesia do plexo braquial em amputação de membros superiores.

**Palavras chave:** analgesia, bloqueio local, anestesia espinal.

**MEDEIROS, THAIS PINHEIRO. Prevention and treatment of chronic and phantom limb pain – Literature review.** Patos, UFCG. 2014. 24p. (Conclusion work of the Veterinary Medicine course).

Chronic pain is characterized by having longer duration of three months and may last for years, ranging from mild to severe, and persists even after healing of the initial lesion, with a strong emotional influence. A type of chronic pain is neuropathic pain, which arises by activity generated within the nervous system without adequate peripheral sensory endings of their stimulation. The pain in fantasma member can occur soon after amputation or months after surgery. There are effective treatments for phantom limb pain using morphine, ketamine, gabapentin, methadone, stimulating the motor cortex and visual feedback treatment. Prevention of pain on fantasma member is by stunning, performing local anesthesia, epidural anesthesia being taken in lower limb amputation and brachial plexus anesthesia in upper limb amputation.

**Keywords:** analgesia, local block, epidural anesthesia.

## 1 INTRODUÇÃO

Desde a antiguidade, a compreensão da dor sempre preocupou a humanidade. Antes atribuída a demônios, espíritos e fluidos mágicos, hoje se sabe que o fenômeno doloroso é bem mais complexo e possui terminações nervosas específicas.

Apesar de ser uma sensação desagradável, a dor tem imenso valor biológico, pois afasta o indivíduo do agente nocivo e a experiência faz com que ele o evite caso o estímulo seja novamente apresentado. Além de um sinal de alteração nos órgãos internos e meio externo, a dor também representa um mecanismo de defesa.

A dor é um fenômeno perceptível complexo, subjetivo e multidimensional. Existem vários tipos de dor, incluindo dor física, psicológica, social e espiritual. Tratando-se de dor física, podemos classificá-la em aguda, crônica, recorrente, somática, visceral e referida.

A dor no membro fantasma, também conhecida por “dor fantasma”, possui caráter crônico e tem determinantes cerebrais, psíquicos, alteração do nervo no local do coto e memória de dor prévia à amputação. Os relatos variam de dores leves e esporádicas a dores contínuas extremamente intensas, ardentes e esmagadoras. Essas dores podem aparecer quase imediatamente após a amputação, demorar dias, semanas e até anos para aparecer. Quando a dor no membro fantasma persiste por muito tempo, outras zonas podem se tornar sensíveis e, ao simples toque de uma zona sensível, a dor no membro fantasma aparece. Além disso, a dor pode ser desencadeada por impulsos viscerais e perturbações emotivas. A prevenção e tratamento mais eficazes consistem em reduzir o influxo sensitivo, por infiltração de anestésico local em pontos sensíveis ou nos nervos do coto.

Objetiva-se com este trabalho realizar uma revisão de literatura sobre técnicas empregadas para prevenção da dor crônica e em membro fantasma, que tanto incomodam humanos e, possivelmente, animais, quanto submetidos a uma amputação de membro.

## **2 REVISÃO DE LITERATURA**

### **2.1 Dor crônica**

#### **2.1.1 Definição**

A dor crônica pode aparecer de forma súbita ou lenta e progressiva. Este tipo de dor varia de leve a grave, e pode durar meses, anos e até mesmo durar pelo resto da vida. Segundo Mersky e Bogduk (1994), a dor crônica caracteriza-se por ter duração maior que três a seis meses e por poder aparecer mesmo depois da cura da lesão tecidual ou doença inicial.

Segundo a Associação Internacional para o Estudo da Dor, a dor crônica é aquela que continua acometendo o indivíduo mesmo após a fase de cicatrização de uma lesão (MERSKY e BOGDUK, 1994). À medida que a cronicidade da dor aumenta, passa a haver também sofrimento psicológico e o indivíduo passa a ter restrições funcionais (LEW, 2009; OTIS et al., 2003).

#### **2.1.2 Transmissão nociceptiva**

A via espinotalâmica é responsável pela transmissão de impulsos nociceptivos a alvos supraespinais. Além disso, várias outras vias demonstram que decorrem a partir de neurônios nociceptivos na medula espinal e terminam em muitos alvos diferentes. A exemplo disso temos as vias espinoreticular, espinomesencefálica, espinoparabraquial e espinohipotalâmica, responsáveis por transmitir informações nociceptivas cefálicas (WILLIS e WESTLUND, 1997).

A dor tem um forte componente emocional. A amígdala é de suma importância na emotividade e também está presente no processo de modulação da dor (HAN e NEUGEBAUER, 2005). Segundo Johansen e Fields (2004), estímulos nocivos têm poder motivacional e podem sustentar a aprendizagem associativa. O córtex cingulado anterior está implicado na resposta afetiva a estímulos nocivos e as propriedades motivacionais de estímulos condicionados que prenunciam estimulação nociva. Imagens do cérebro em pacientes com dor crônica demonstram uma diminuição da massa cinzenta neocortical e metabólitos do cérebro, um sinal de redução da densidade neuronal. Mecanismos da

doença indicam que a dor crônica deve ser considerada uma doença neurodegenerativa (APKARIAN et al., 2006).

A dor proveniente de lesão aguda passa por uma transformação substancial em níveis supra-espinhais. Mecanismos cerebrais são cada vez mais reconhecidos por desempenharem um papel importante na representação e na modulação da dor. Estes mecanismos neurais podem, então, contribuir para variações e deficiências associadas com condições de dor crônica. O sistema nociceptivo é reconhecido como um sistema sensorial em seu próprio direito, a partir de aferentes primários a múltiplas áreas do cérebro. A experiência de dor é fortemente modulada por interações das vias ascendentes e descendentes (APKARIAN et al., 2005).

## **2.2 Dor neuropática**

### **2.2.1 Definição**

A dor neuropática surge pela atividade gerada dentro do sistema nervoso sem estimulação adequada das suas terminações sensoriais periféricas. Para este tipo de dor, a Associação Internacional para o Estudo da Dor definiu como "dor iniciada ou causada por uma lesão primária ou disfunção no sistema nervoso" (TREEDE et al., 2008).

### **2.2.2 Tratamento da dor neuropática**

Pacientes com dor neuropática são difíceis de tratar e são necessárias recomendações clínicas baseadas em evidências para tratamento farmacológico. Baseando-se na doença primária, a dor neuropática deve ser tratada da seguinte forma: de primeira linha, recomenda-se o uso de antidepressivos e lidocaína tópica. Os analgésicos opióides são recomendados como tratamentos de segunda linha, porém podem ser considerados para o uso de primeira linha em algumas circunstâncias clínicas. Outros medicamentos podem ser utilizados como tratamentos de terceira linha, mas que também podem ser utilizados como tratamentos de segunda linha, como alguns antiepilépticos e medicamentos antidepressivos (DWORKIN et al., 2007).

### **2.2.3 De lesão neural aguda a dor neuropática**

Segundo Kehlet et al. (2006) a dor pós-operatória aguda é seguida por dor persistente em 10 a 50 % dos indivíduos após cirurgias comuns, tais como herniorrafias, amputações de membros e cirurgias de mama, torácicas e de revascularização miocárdica. A dor crônica pode ser grave em cerca de 2 a 10% dos pacientes. A dor neuropática iatrogênica é provavelmente a causa mais comum de dor pós-operatória a longo prazo. Conseqüentemente, as técnicas cirúrgicas que evitam danos dos nervos devem ser aplicadas sempre que possível. Além disso, quanto maiores forem os danos teciduais trans-cirúrgicos mais agressiva deverá ser a terapia analgésica pós-operatória, uma vez que a intensidade da dor aguda pós-operatória correlaciona-se com o risco de desenvolver um estado de dor crônica.

### **2.2.4 Neurodegeneração**

A apoptose transináptica é induzida no corno dorsal superficial (lâminas I- III) da medula espinhal por três lesões nervosas periféricas distintas parciais: lesão do nervo, compressão crônica, e ligadura do nervo espinhal. Em pontos aferentes primários da transmissão nervosa pode ocorrer uma degeneração dependente de caspase, que é lenta no início e persiste durante várias semanas. Quatro semanas após a lesão no nervo, a perda acumulada de neurônios do corno dorsal é maior que 20% (SCHOLZ et al., 2005).

### **2.2.5 Dor neuropática e herdabilidade**

As diferenças individuais na sensibilidade à dor apresentam um desafio para o diagnóstico médico e pode ser importante para o desenvolvimento de dor crônica. Variação na sensibilidade à dor é parcialmente mediada por fatores genéticos, mas a extensão dessa contribuição é incerta. Não existe ainda nenhuma evidência conclusiva para a herdabilidade de sensibilidade à dor em humanos. Estudos revelam que a sensibilidade a uma variedade de estímulos dolorosos (térmicos, mecânicos e químicos) tem uma contribuição genética. Além disso, demonstram a importância dos fatores genéticos na determinação da sensibilidade à dor experimental humana e abrem o caminho para a sua utilização como um fenótipo na descoberta do gene (NIELSEN et al., 2008; NORBURY et al., 2007). Um

estudo utilizando 11 linhagens puras de ratos, testados com 12 medidas diferentes da dor, revelou herdabilidade entre 30% e 76% (MOGIL et al., 1999).

## **2.3 Dor em membro fantasma**

### **2.3.1 Definição**

Fenômenos pós-amputação, incluindo sensações fantasmas dolorosas e não dolorosas ocorrem após a perda de membros e de outras partes do corpo. Mecanismos do sistema nervoso periférico e central são importantes no desenvolvimento da dor fantasma, que é uma experiência comum depois que um membro foi amputado ou suas raízes sensoriais foram destruídas (WEINTEIN, 1998). A ruptura total da medula espinhal também muitas vezes leva a um corpo fantasma abaixo do nível da secção. Além disso, uma estrutura fantasma da mama, do pênis, ou de outras partes do corpo também já foram relatadas após a remoção cirúrgica da estrutura (MELZACK, 1992). Segundo Reilly (2006), pessoas com os membros amputados podem distinguir claramente os movimentos de dedos e de articulações proximais, como movimentos do cotovelo. Acrescenta, ainda, que áreas motoras do cérebro podem ser diferencialmente ativadas de acordo com o movimento fantasma que o paciente tem a intenção de realizar.

### **2.3.2 Prevalência**

Um estudo feito por Schley et al. (2008) mostrou que dores e sensações fantasmas são consequências em longo prazo de amputação. O paciente experimenta a sensação de dor fantasma um mês após a amputação e o segundo pico 12 meses após a amputação. Um estudo feito por Davidson et al. (2010) sugeriu que os membros superiores são significativamente mais propensos a sofrer dor pós-amputação – a qual, nestes membros, é mais frequente, mais duradoura e mais intensa – quando comparados aos membros inferiores. A presença de sintomas depressivos é um indicador de aumento da dor fantasma (EPHRAIM et al., 2005).

### **2.3.3 Mecanismo**

Antes vista como um tipo de transtorno mental, atualmente há evidências de que a dor fantasma pode ser um fenômeno do sistema nervoso central que está relacionado a mudanças de plasticidade em vários níveis do neuroeixo, especialmente no córtex, e que envolve fenômenos de sensibilização periférica e central (FLOR, 2006).

#### **2.3.4.1 Sensibilização periférica**

Segundo Ramirez-Maestre e Esteve (2013), mediadores inflamatórios ativam vias intracelulares de transdução de sinal em um nociceptor terminal. O limiar para a ativação é reduzido e a excitabilidade da membrana aumenta. A redução do limiar da dor térmica e mecânica também ocorre em alguns pacientes com lesões de nervos periféricos, o que pode refletir sensibilização do nociceptor, devido ao aumento da excitabilidade da membrana.

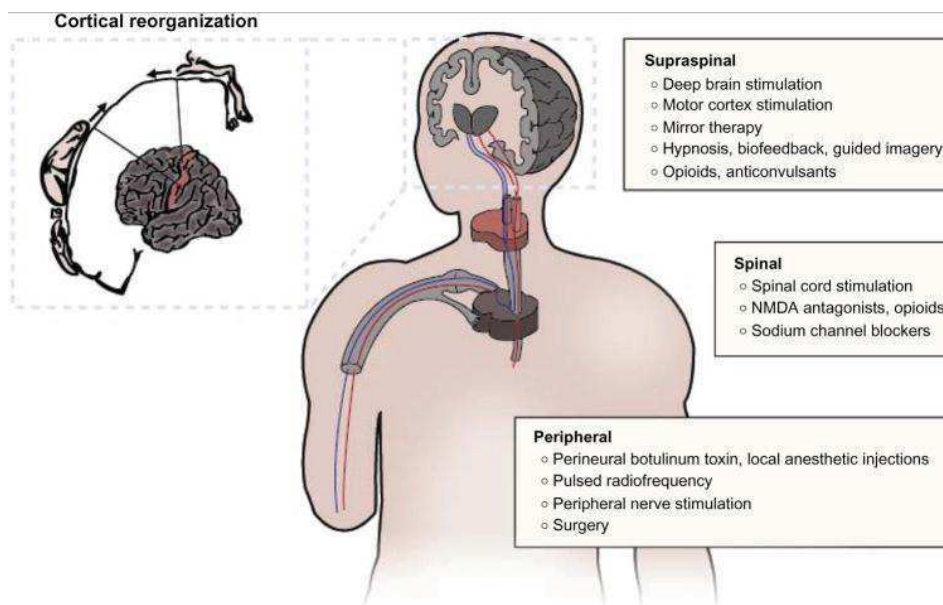
#### **2.3.4.2 Sensibilização central**

A sensibilização central é um dos principais mecanismos para as dores inflamatória, neuropática e disfuncional. Na dor neuropática, a atividade originada de nervos lesados é o gatilho para a sensibilização central. A sensibilização central assemelha-se à plasticidade sináptica dependente da atividade no córtex, com envolvimento de vários moduladores sinápticos e aminoácidos excitatórios, alterações na cinética e propriedades de canais iônicos, aumento da densidade de receptores ionotrópicos e ativação de quinases pré e pós-sinápticas. O aumento da força sináptica permite previamente canais de entrada subliminares para ativar neurônios nociceptivos, reduzindo o seu limiar, aumentando a sua capacidade de resposta e expandindo seus campos receptivos (RAMIRES, 2013). A sensibilização central é responsável por muitas das mudanças temporais, espaciais e de limiar de sensibilidade dolorosa em casos clínicos de dor aguda e crônica e exemplifica a contribuição fundamental do sistema nervoso central para a geração de hipersensibilidade à dor, alterando a resposta sensorial provocada por entradas normais, incluindo aquelas que geralmente evocam sensações inócuas (ALBAN, 2009).



## 2.4 Tratamentos para dor em membro fantasma

A dor pós-amputação pode ser tratada em vários níveis, conforme ilustra a Figura 1:



**Figura 1:** Alternativas de tratamento da dor pós-amputação. Fonte: Eugene e Steven (2013).

### 2.4.1 Morfina, cetamina e gabapentina

A morfina (via oral e intravenosa) foi eficaz em diminuir a intensidade da dor em curto prazo e os efeitos adversos relatados foram constipação, sedação, cansaço, tonturas, sudorese, dificuldade miccional, vertigem, prurido e problemas respiratórios. A cetamina teve efeitos analgésicos, embora os efeitos adversos tenham sido mais graves, incluindo perda da consciência, sedação e alucinações. A gabapentina, em termos de alívio da dor tem eficácia conflitante, mas mostra uma tendência de benefício, embora não tenha melhorado a função, o escore de depressão e a qualidade do sono. Os efeitos secundários apresentados foram sonolência, tontura, dor de cabeça e náuseas. Portanto, o tratamento para dor em membro fantasma utilizando morfina, cetamina e gabapentina é eficaz (ALVIAR, 2011).

### **2.3.1 Metadona**

Em um estudo feito por Bergmans (2002) utilizando quatro pacientes apresentando dor grave e intratável em membro fantasma, utilizou-se metadona oral, na dose de 2 a 5 mg duas ou três vezes por dia, aumentando lentamente para conseguir o alívio da dor. O resultado do estudo comprovou que a metadona oral pode ser importante no tratamento de dor em membro fantasma.

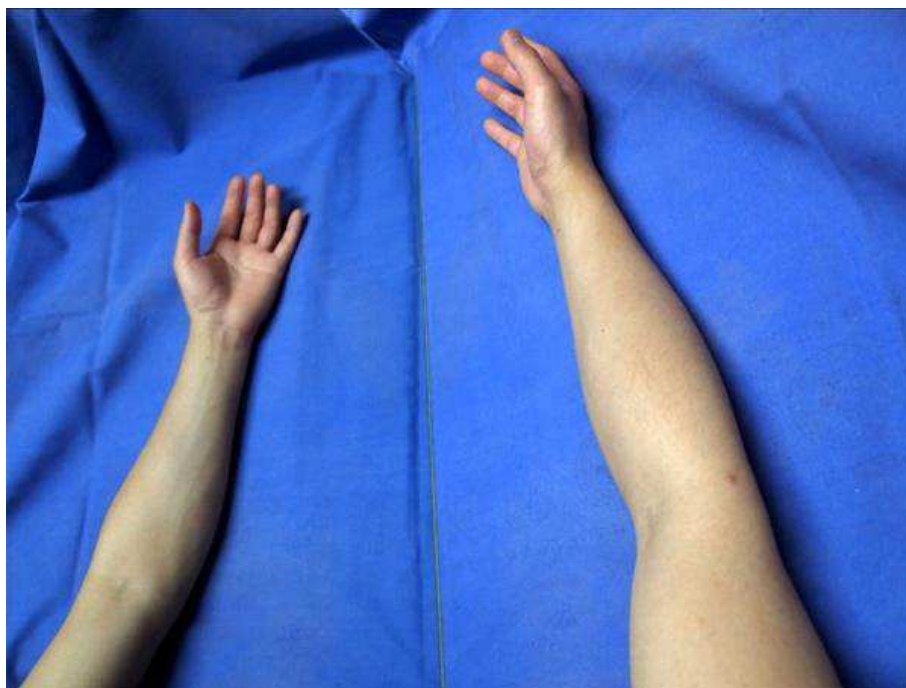### **2.3.2 Estimulação do córtex motor**

A estimulação do córtex motor é um tratamento válido para a dor que não responde ao tratamento convencional, fornecendo alívio em 50% a 70% dos pacientes. Este tratamento é invasivo, pois normalmente utiliza eletrodos implantados no espaço epidural, embora possa ser realizada de forma não invasiva, por estimulação magnética transcraniana repetitiva. Este tratamento foi iniciado em 1990, e muitos pacientes foram tratados até agora. Os pacientes que foram operados estavam sofrendo de dor pós-AVC (59%), dor neuropática trigeminal, lesão do plexo braquial, lesão medular, lesão do nervo periférico e dor do membro fantasma (DI ROLLO, 2011). Em um teste utilizando cinco pacientes, foi administrado propofol (0,2 mg/kg, IV) ou placebo antes da estimulação magnética transcranial e o autor concluiu que o propofol e a estimulação magnética transcranial podem reduzir temporariamente a dor central (CANAVERO, 2002).

### **2.3.3 *Feedback visual***

Pesquisas mostram que o “tratamento de espelho” reduz a dor em membro fantasma em pacientes que tiveram um dos membros superiores amputados e aumenta a sensação de controle motor (MACLACHLAN, 2004). Porém, segundo Brodie (2007) o tratamento de espelho provocou um número significativamente maior de movimentos do membro fantasma, mas não atenua a dor do membro fantasma ou outras sensações. O potencial de um membro "virtual" como um tratamento para a dor do membro fantasma foi discutido em termos de sua capacidade de conter e/ou reverter a reorganização cortical do motor e do córtex somatosensorial, após a perda do membro. A imagem do espelho da parte normal do

corpo ajuda a reorganizar e integrar o descompasso entre a propriocepção e o *feedback* visual do apêndice removido (Figura 2), aumentando o efeito do tratamento para a dor do membro fantasma. Um paciente com dor do membro fantasma pode experimentar a mesma sensação ou emoção de sua parte normal do corpo, observando a imagem no espelho. Ao fazer isso, espera-se diminuir a dor através da resolução de conflito na interação motor-proprioceptivo-visual (CHAN, 2007).



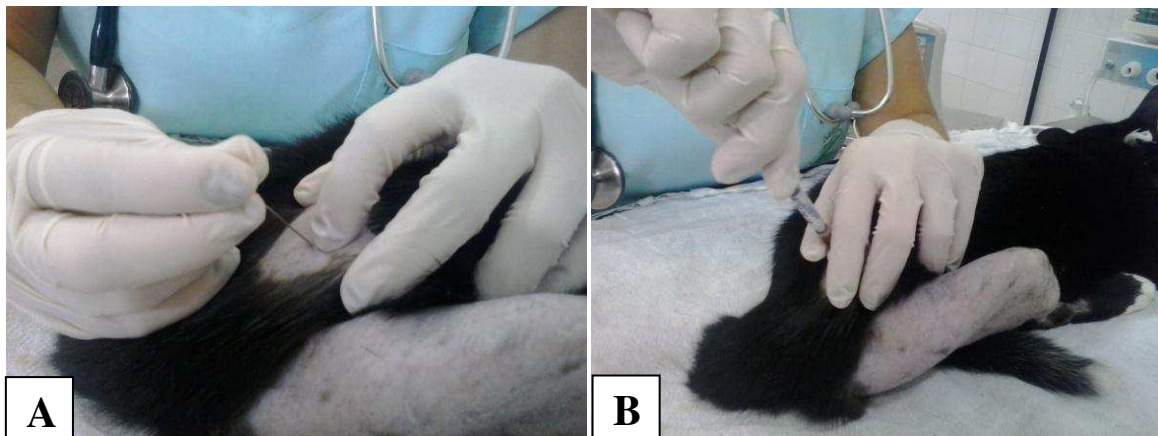**Figura 2:** Terapia espelho para dor fantasma de membro. Fonte: Sae e Yun (2012).

## **2.4 Bloqueios locais para prevenção da dor em membro fantasma**

### **2.4.1 Anestesia epidural**

Acredita-se que o uso preventivo de analgésicos e anestésicos, pela via epidural (Figura 3A), durante o período pré-operatório, possa evitar que o estímulo nocivo do local amputado desencadeie alterações hiperplásicas e sensibilização neural central, impedindo a amplificação dos impulsos futuros do local da amputação. Injeções no espaço epidural (com ou sem anestésicos locais) (Figura 3B) podem ser utilizadas como parte de um tratamento para proporcionar alívio da dor em pacientes com dor radicular ou

radiculopatia, particularmente para pacientes com dores nas costas, pernas e pescoço (DICKINSON, 2009).



**Figura 3:** Local de bloqueio para anestesia epidural (A) e infusão de anestesia epidural (B). Fonte: Arquivo pessoal, 2014.

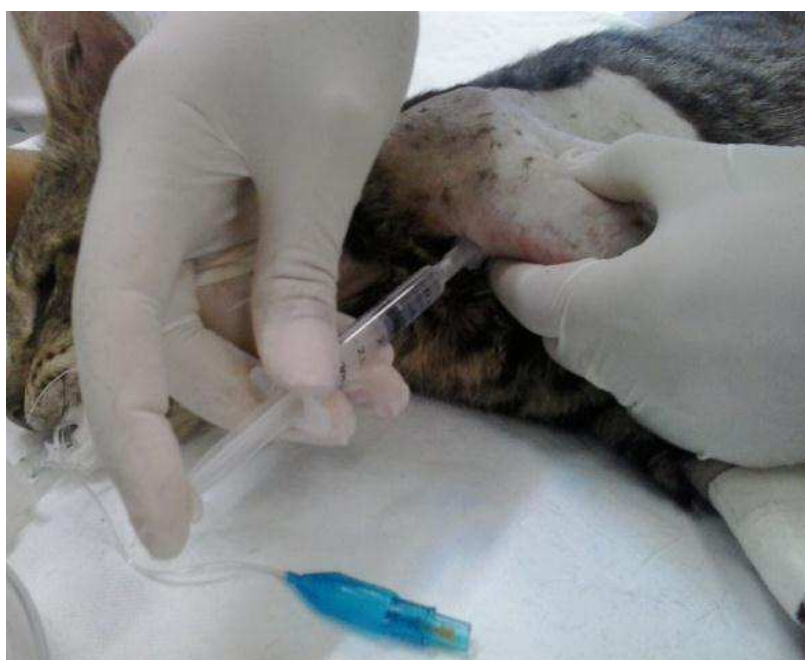Em um estudo feito por Jahangiri et al. (1994), concluiu-se que a infusão epidural pré-operatória de diamorfina, clonidina e bupivacaína é segura e eficaz na redução da incidência de dor fantasma após a amputação. Além disso, tem sido demonstrado que a clonidina em infusão epidural é uma analgesia pós-operatória eficaz, mas com efeitos colaterais significativos de sedação e hipotensão.

Wilson et al. (2008) utilizaram cetamina e bupivacaína (grupo K) ou solução salina e bupivacaína (grupo S) pelas vias epidural e intratecal associadas, e constataram que ao longo do primeiro ano após a cirurgia não houve diferença significativa no nível de dor persistente entre dois grupos, embora a analgesia pós-operatória tenha sido melhor no grupo K. Segundo os autores, a técnica (epidural/intratecal associadas) pode ter reduzido a sensibilização contínua, reduzindo a incidência da dor persistente.

Em um estudo feito por Bach et al. (1988) administrando bupivacaína e morfina pela via epidural lombar 72 horas antes da amputação, constatou-se que o bloqueio epidural lombar pré-operatório com bupivacaína e morfina reduz a incidência de dor do membro fantasma, no primeiro ano após a operação.

### 2.3.4 Bloqueio do plexo braquial

A abordagem axilar para bloqueio de plexo braquial (Figura 4) proporciona anestesia satisfatória para cirurgias em cotovelo, antebraço e mão e também fornece anestesia cutânea confiável na face interna do braço, incluindo o nervo cutâneo medial do braço e o nervo intercostobraquial. Além disso, a abordagem axilar é considerada segura, uma vez que não corre-se o risco de bloqueio do nervo frênico, nem tem o potencial de causar pneumotórax (ASHISH, 2011).



**Figura 4:** Abordagem axilar - bloqueio do plexo braquial  
Fonte: Arquivo pessoal, 2014.

### 3 CONSIDERAÇÕES FINAIS

Com base no que foi revisado, constata-se que o bloqueio local, insensibilizando os nervos envolvidos na amputação, é eficiente na prevenção da dor em membro fantasma. Como citado, a anestesia epidural e o bloqueio do plexo braquial mostraram-se eficientes já que, em um ano, não havia mais dor nos membros amputados. Além disso, outros tratamentos já se mostraram eficazes, como administração de morfina, cetamina e gabapentina e de metadona, estimulação do córtex motor e *feedback* visual.

#### 4 REFERÊNCIAS

ALBAN, L.; CLIFFORD, J. Central sensitization: a generator of pain hypersensitivity by central neural plasticity. **Journal of Pain**. Sep 2009; 10(9): 895–926.

ALVIAR, MJ.; HALE, T.; DUNGCA, M. Pharmacologic interventions for treating phantom limb pain. **Cochrane Database Syst Rev**. 2011;12:CD006380.

APKARIAN, AV.; BUSHNELL, MC.; TREEDE, RD.; ZUBIETA, JK. Human brain mechanisms of pain perception and regulation in health and disease. **European Journal of Pain**. 2005;9:463–484.

APKARIAN, AV.; SCHOLZ, J. Shared mechanisms between chronic pain and neurodegenerative disease. **Drug Discovery Today: Disease Mechanisms**. 2006;3:319–326.

ASHISH, R.; DAVID, M. Axillary braquial plexus block. **Anesthesiol Researche and Practice**. 2011; 2011: 173-196.

BACH, S.; NORENG, MF.; TJELLDEN, NU. Phantom limb pain in amputees during the first 12 months following limb amputation, after preoperative lumbar epidural blockade. **Pain**. 1988; 33:297–301.

BERGMANS, L.; SNIJDELAAR, DG.; KATZ, J.; CRUL, BJ. Methadone for phantom limb pain. **Clinical Journal of Pain**. 2002;18(3):203–205.

BERNARD, JF.; BESTER, H.; BESSON, JM. Involvement of the spino-parabrachio - amygdaloid and -hypothalamic pathways in the autonomic and affective emotional aspects of pain. **Progress in Brain Research**. 1996;107:243–255.

BRODIE, EE.; WHYTE, A.; NIVEN, CA. Analgesia through the looking-glass? A randomized controlled trial investigating the effect of viewing a “virtual” limb upon phantom limb pain, sensation and movement. **European Journal of Pain**. 2007;11(4):428–436.

CANAVERO, S.; BONICALZI, V.; DOTTA, M.; VIGHETTI, S.; ASTEGGIANO, G.; COCITO, D. Transcranial magnetic cortical stimulation relieves central pain. **Stereotact and Functional Neurosurgery**. 2002;78(3–4):192–196.

CHAN, BL.; WITT, R.; CHARROW, AP.; et al. Mirror therapy for phantom limb pain. **The New England Journal Of Medicine**. 2007;357(21):2206–2207.

DAVIDSON, JH.; KHOR, KE.; JONES, LE. A cross-sectional study of post-amputation pain in upper and lower limb amputees, experience of a tertiary referral amputee clinic. **Disability and Rehabilitation**. 2010;32(22):1855–1862.

DICKINSON, BD.; HEAD, CA.; GITLOW, S.; OSBAHR, AJ. Maldynia: pathophysiology and management of neuropathic and maladaptive pain—a report of the AMA council on science and public health. **Pain Medicine**. 2010;11(11):1635–1653.

DI ROLLO, A.; PALLANTI, S. Phantom limb pain: low frequency repetitive transcranial magnetic stimulation in unaffected hemisphere. **Journal Of Medical Case Report**. 2011;2011:130751.

DUCREUX, D.; ATTAL, N.; PARKER, F.; BOUHASSIRA, D. Mechanisms of central neuropathic pain: a combined psychophysical and fMRI study in syringomyelia. **Brain**. 2006;129:963–76.

DWORKIN, RH.; O’CONNOR, AB.; BACKONJA, M.; FARRAR, JT.; FINNERUP, NB.; et al. Pharmacologic management of neuropathic pain: evidence-based recommendations. **Pain**. 2007;132:237–51.

EPHRAIM, PL.; WEGENER, ST.; MACKENZIE, EJ.; DILLINGHAM, TR.; PEZZIN, LE. Phantom pain, residual limb pain, and back pain in amputees: results of a national survey. **Archives of Physical Medicine and Rehabilitation**. 2005;86(10):1910–1919.

EUGENE, H.; STEVEN, P. Postamputation pain: epidemiology, mechanisms, and treatment. **Journal Of Pain Research**. 2013; 6: 121–136.

HAN, JS.; NEUGEBAUER, V. mGluR1 and mGluR5 antagonists in the amygdala inhibit different components of audible and ultrasonic vocalizations in a model of arthritic pain. **Pain**. 2005;113:211–222.

HTUT, M.; MISRA, P.; ANAND, P.; BIRCH, R.; CARLSTEDT, T. Pain phenomena and sensory recovery following brachial plexus avulsion injury and surgical repairs. **Journal Of Hand Surgery**. 2006;31:596–605.



JAHANGIRI, M.; JAYATUNGA, AP.; BRADLEY, JW.; DARK, CH. Prevention of phantom pain after major lower limb amputation by epidural infusion of diamorphine, clonidine and bupivacaine. **Annals Of The Royal College Of Surgeons Of England**. 1994;76(5):324–326.

JOHANSEN, JP.; FIELDS, HL. Glutamatergic activation of anterior cingulate cortex produces an aversive teaching signal. **Nature Neuroscience**. 2004;7:398–403.

KEHLET H, JENSEN TS, WOOLF CJ. Persistent postsurgical pain: risk factors and prevention. **The Lancet**. 2006;367:1618–25.

MACLACHLAN, M.; MCDONALD, D.; WALOCH, J. Mirror treatment of lower limb phantom pain: a case study. **Disability And Rehabilitation**. 2004;26(14–15):901–904.

MELZACK, R (1992) Phantom limbs. **Scientific American**. 266: 120–126

MERSKY, H.; BOGDUK, H. International Association for the Study of Pain Task-Force on Taxonomy. Seattle, Wash, USA: **IASP Press**; 1994. Classification of chronic pain: descriptions of chronic pain syndromes and definitions of pain terms.

NEWMAN, HM.; STEVENS, RT.; APKARIAN, AV. Direct spinal projections to limbic and striatal areas: anterograde transport studies from the upper cervical spinal cord and the cervical enlargement in squirrel monkey and rat. **Journal Of Comparative Neurology**. 1996;365:640–658.

NIELSEN, CS.; STUBHAUG, A.; PRICE, DD.; VASSEND, O.; CAJKOWSKI, N.; HARRIS, JR. Individual differences in pain sensitivity: genetic and environmental contributions. **Pain**. 2008;136:21–29.

NORBURY, TA.; MACGREGOR, AJ.; URWIN, J.; SPECTOR, TD.; MCMAHON, SB.; Heritability of responses to painful stimuli in women: a classical twin study. **Brain**. 2007;130:3041–49.

OTIS, JD.; KEANE, TM.; KERNS, RD. An examination of the relationship between chronic pain and post-traumatic stress disorder. **Journal of Rehabilitation Research and Development**. 2003;40(5):397–406.

RAMIREZ-MAESTRE, C.; ESTEVE, R. Disposition and adjustment to chronic pain. **Current Pain and Headache Reports**. 2013;17, article 312

REILLY, KT.; MERCIER, C.; SCHIEBER, MH.; SIRIGU, A (2006) Persistent hand motor commands in the amputees' brain. **Brain** 129: 2211–2223

SAE, Y.; MD.; YUN, Y. Mirror therapy for phantom limb pain. **Korean Journal Of Pain**. Oct 2012; 25(4): 272–274.

SCHLEY, MT.; WILMS, P.; TOEPFNER, S.; et al. Painful and nonpainful phantom and stump sensations in acute traumatic amputees. **The Journal of Trauma**. 2008;65(4):858–864.

SCHOLZ, J.; BROOM, DC.; YOUM, DH.; MILLS, CD.; KOHNO, T.; et al. Blocking caspase activity prevents transsynaptic neuronal apoptosis and the loss of inhibition in lamina II of the dorsal horn after peripheral nerve injury. **The Journal Of Neuroscience**. 2005;25:7317-23

TREEDE, RD.; JENSEN, TS.; CAMPBELL, JN.; et al. Neuropathic pain: redefinition and a grading system for clinical and research purposes. **Neurology**. 2008 Apr 29;70(18):1630-5.

WEINSTEIN, SM.; Phantom limb pain and related disorders. **Neurologic Clinics**. 1998;16(4):919–935.

WILLIS, WD.; WESTLUND, KN.; Neuroanatomy of the pain system and of the pathways that modulate pain. **Journal Of Clinical Neurophysiology**. 1997;14:2–31.

WILSON, JA.; NIMMO, AF.; FLEETWOOD-WALKER, SM.; COLVIN, LA. A randomized double blind trial of the effect of preemptive epidural ketamine on persistent pain after lower limb amputation. **Pain**. 2008;135(1–2):108–118.