

UNIVERSIDADE FEDERAL DE CAMPINA GRANDE  
CENTRO DE SAÚDE E TECNOLOGIA RURAL  
CAMPUS DE PATOS-PB  
CURSO DE MEDICINA VETERINÁRIA

TRABALHO DE CONCLUSÃO DE CURSO

**Avaliação de hidroxiapatita, quitosana e células da medula óssea na regeneração de defeito provocado na metáfise femoral de coelhos (*Oryctolagus cuniculus*). Estudo clínico-cirúrgico e radiológico.**

ÉRICO LUIZ DE BARROS CORREIA



UNIVERSIDADE FEDERAL DE CAMPINA GRANDE  
CENTRO DE SAÚDE E TECNOLOGIA RURAL  
CAMPUS UNIVERSITÁRIO DE PATOS-PB  
CURSO DE MEDICINA VETERINÁRIA

TRABALHO DE CONCLUSÃO DE CURSO

**Avaliação de hidroxapatita, quitosana e células da medula óssea na regeneração de defeito provocado na metáfise femoral de coelhos (*Oryctolagus cuniculus*). Estudo clínico-cirúrgico e radiológico.**

Érico Luiz de Barros Correia  
Prof. Dr. Marcelo Jorge Cavalcanti de Sá

Patos - PB  
Outubro de 2011

FICHA CATALOGADA NA BIBLIOTECA SETORIAL DO CSTR /  
UNIVERSIDADE FEDERAL DE CAMPINA GRANDE – CAMPUS DE PATOS

C824a

2011

Correia, Érico Luiz de Barros

Avaliação de hidroxiapatita, quitosana e células da medula óssea na regeneração de defeito provocado na metáfise femoral de coelhos (*Oryctolagus cuniculus*). Estudo clínico-cirúrgico e radiológico. / Érico Luiz de Barros Correia. - Patos - PB: UFCG/UAMV, 2011.

30f: il. Color.

Inclui Bibliografia.

Orientador: Maria das Graças Xavier de Carvalho

(Graduação em Medicina Veterinária). Centro de Saúde e Tecnologia Rural, Universidade Federal de Campina Grande.

1- Ortopedia Animal. 2 – Enxerto. 3 – Terapia Celular. 4 – Biomateriais.

CDU: 617.3

UNIVERSIDADE FEDERAL DE CAMPINA GRANDE  
CENTRO DE SAÚDE E TECNOLOGIA RURAL  
CAMPUS UNIVERSITÁRIO DE PATOS-PB  
CURSO DE MEDICINA VETERINÁRIA

**ÉRICO LUIZ DE BARROS CORREIA**

**Graduando**

**Monografia submetida  
ao curso de Medicina  
Veterinária como requisito  
parcial para obtenção do grau  
de Médico Veterinário**

**APROVADA EM** ...../...../.....

**MÉDIA:** \_\_\_\_\_

**BANCA EXAMINADORA**

\_\_\_\_\_  
Prof. Dr. Marcelo Jorge Cavalcanti de Sá

Orientador

Nota \_\_\_\_\_

\_\_\_\_\_  
Prof. Dr. Sergio Ricardo Araujo de Melo e Silva

Examinador I

Nota \_\_\_\_\_

\_\_\_\_\_  
MSc. Adílio Santos de Azevedo

Examinador II

Nota \_\_\_\_\_

## **DEDICATÓRIA**

*Dedico este trabalho a minha família em especial aos meus pais, Luiz Correia de Barros e Sebastiana de Barros Souto por todo seu amor, confiança e incentivos, que ultrapassaram limites para me ajudar a realizar este sonho, além de serem exemplos de vida, que sempre foram meus “braços direitos” na vida.*

*As minhas irmãs Mariana e Karla Polyana que me proporcionaram muito amor e sustentação nas horas mais difíceis.*

## AGRADECIMENTOS

A Deus, que permitiu o meu grande sonho tornasse realidade, que me deu forças em todas as horas, inclusive nas mais difíceis estando presente em cada momento da minha vida me fazendo “tentar mais que 70 vezes 7”.

A meu pai Luiz Correia de Barros exemplo vida com determinação, compreensão, bom humor o qual não deixa ninguém ao seu redor triste, confiança e todos os ensinamentos.

A minha mãe Sebastiana de Barros Souto agradeço cada palavra de força, sabedoria, compreensão, e todos os ensinamentos.

Pai e mãe com vocês cada segundo valeu a pena amo vocês. Como já me disseram varias vezes a maior herança que vocês poderiam me deixar foi a educação.

As minhas irmãs Mariana e Karla Polyana por me apoiarem sempre neste sonho e nos demais momentos da vida, seja bons ou ruins.

Aos meus avós Odorio Augusto de Barros (*In Memoriam*) e Zeneide de Barros Souto pelo exemplo de vida e carisma demonstraram.

Aos meus primos e melhores amigos Edmilson Bento (Edmilsinho), Pedro Yuri (malassombrado), Davi Alexandre (malassombrado), João Bosco Junior (juninho).

Aos meus tios e tias que me confortaram com palavras de apoio e perseverança nesta caminhada tio João Bosco (Bosquinho), Sebastião (Nepa), Antonio (Tonho) Valdeck, Tia Fátima, Luzia, Conceição, Ana, Dora, Terezinha, Mira, Maria.

Ao meu tio e padrinho Jose de Barros Sobrinho (tio Zé) pelo apoio nesta caminhada e no outros momentos da vida.

Aos meus tios-avós Bitonho e Nega (*In Memoriam*) por seu carisma e por proporcionar sorrisos além dos limites.

A meu padrinho Jonas e madrinhas Socorro e Joseane pela atenção e a força nesta caminhada.

Aos meus primos e primas Amanda, Juliana, Caio, Wellington, Emily, Maria Luiza, Zinho, Larissa, Tereza.

A minha namorada Aline Ferreira pelos momentos de lazer, carinho compreensão mesmo nos momentos de maior estresse no decorrer de nossa convivência.

Aos meus amigos Igor, Eduardo, Jonathan, Renan, Adelino, Jeferson (chicó), Neno, Wagner, Jeferson Acylon, Jose Reis (*In Memoriam*), Padre Evandro.

Ao Professor Marcelo Sá por ter me orientar e compreensão no desenvolvimento deste trabalho.

Ao doutorando Adílio Santos pelo grande esforço para me ajudar na realização deste trabalho, conhecimento científico passado e pelas conversas durante os dias de estágio e produção deste trabalho.

Aos Médicos Veterinários Fabrícia, Leonardo (Leo), Clarice, Diego, Rodrigo Palmeira pelo conhecimento transmitido durante esta caminhada.

Ao meu grande amigo Orestes que está nesta caminhada desde o ensino médio por suas atitudes de lealdade, compreensão e força durante esta caminhada.

Aos meus colegas de turma pelo tempo convivência, pelas experiências vividas neste tempo. Em especial Jeff por seu carisma, simplicidade e sua paciência que deixaria até Mahatma Gandhi estressado, paciência que me contagia tornando-me uma pessoa mais paciente, Jucianna, Talita e Jouberdan por tantos momentos tão intensos vividos juntos, seja brincadeiras, momentos de estudo e festas. A angélica (angel), Isabela, Efren (fefe), artur, Rafaela (rafa), Ivana (queijo), Roberta, Thais, Nayane e Juliana por tantos momentos emocionantes que passamos juntos, e muitas vezes ajudarão nesta conquista. E aos demais colegas de turma que dividirão momentos tão bons.

Aos amigos da residência (RUSAN) que partilharam diversas conversas, desabaços, diversão e outros momentos neste árduo caminho. Em especial a Fabrine (magro), Awesley (biologia), Fabio (cara de cochilo e pegador), Isaias (Ripilica), Felipe (tampinha), Francisco Jose (Franzé), Rondinelly (rondiboy), Feroz (Herbis), lau-king-chon (Raimundo), Romero (brejinho), Jesimiel (jesi).

Aos colegas de quarto Jose Devedê (DVD) e Roberto que partilharam de momentos de diversão estudo, de estresse e outros mais ajudando da forma que lhes cabia.

Aos funcionários do RU Galega, Maria (Maria preta), Socorro (dona côca), Soró, dona Fátima, dona cicera e aos demais por fornecer o alimento com tanto prazer.

Aos funcionários do HV em especial a dona Fátima, dona nenê, seu cuité, finha, dona Neuma, Sr. Antonio, dona céu, Sr Antonio (baixinho).

Aos funcionários do UFCG em especial a Damião, Tereza pela atenção, carisma e excelente trabalho prestado.

Aos professores Gildenor, Pedro Isidro, Marcílio, Carlos, pela excelente transmissão de conhecimento, humildade e atenção transmitida no decorrer deste curso. Em especial ao bom humor dos professores Carlos Peña e Pedro Isidro. E ajuda científica e pessoal que a professora Verônica disponibilizou durante este curso.

Gostaria de agradecer a algumas pessoas que fazem parte da minha historia, mas não foram citados neste agradecimentos.

## RESUMO

**CORREIA, ÉRICO LUIZ DE BARROS.** Avaliação de hidroxiapatita, quitosana e células da medula óssea na regeneração de defeito provocado na metáfise femoral de coelhos (*Oryctolagus cuniculus*). Estudo clínico-cirúrgico e radiológico. 2011. 30f. Trabalho de Conclusão de Curso (Graduação em Medicina Veterinária)-Universidade Federal de Campina Grande, Patos, 2011.

O objetivo foi avaliar a eficácia de implantes de hidroxiapatita, quitosana e da associação dos mesmos às células da medula óssea na regeneração do fêmur de coelhos. Avaliaram-se cilindros de hidroxiapatita (HA) e quitosana isolados e associados a medula óssea (MO). Foram utilizados 16 coelhos, machos e fêmeas, jovens, Nova Zelândia, pesando em média 2,5kg. Foram feitos orifícios na metáfise femoral na parte distal e proximal do mesmo. Os substitutos ósseos foram inseridos em orifícios da seguinte ordem: quitosana na metáfise proximal e hidroxiapatita na metáfise distal do membro pélvico esquerdo e no membro pélvico direito na mesma ordem com adição de medula óssea sobre os biomateriais. Avaliou-se clinicamente durante os 10 primeiros dias e radiologicamente nos tempos: imediatamente antes e após as cirurgias, 30 e 60 dias. A quitosana e HA, quando associados a medula óssea promoveram maior radiopacidade seguida de quitosana e HA isolados.

**Palavras chave:** Hidroxiapatita, Quitosana, Medula óssea, Biomateriais.



## ABSTRACT

**CORREIA, ÉRICO LUIZ DE BARROS. Evaluation of hidryxiapatite, chitosan and bone marrow cells in regeneration of defects caused in the femoral metaphysic of rabbits (*Oryctogulus Cuniculus*). Clinical-surgical and radiological. 2011. 30f. Course end of Work (Graduation Veterinary Medicine )-Universidade Federal de Campina Grande, Patos, 2011.**

The objective was to evaluate the effectiveness of implants with hydroxyapatite, chitosan the association of the same bone marrow cells in regeneration of the femur of rabbits. Cilinders were evaluated hydroxyapatite (HA) and chitosan isolated and associated in bone marrow 16 rabbits were used, male and female, youong, New zealand, weinghing 2.5 kg on average. Holes were made in the femoral metaphysic at the distal and proximal of it. The bone substitutes were inserted into holes in the following order: chitosan and Hydroxyapatite in the proximal tibia in the distal metaphysic of the left pelvic limb and right hind limb in the same order with addition of bone marrow on biomaterials. Was evaluated clinically during the first 10 days and radiolocally in time: immediately before and after surgery, 30 and 60 days. The chitosan and HA, when associated with bone marrow contributed to higher radiopacity followed by chitosan and HA alone.

**Keywords:** Hydroxyapatite, Chitosan, Bone marrow, Biomaterials.

## **LISTA DE FIGURAS**

Figura 1: Introdução da MO no fêmur.....	20
Figura 2: Introdução do filme de quitosana.....	20
Figura 3: Radiografia do membro pélvico direito com 60 dias de pós-operatório.....	24

## **LISTA DE TABELAS**

Tabela 1 - Média ou mediana e desvio padrão ou intervalo interquartil da espessura óssea em mm, utilizada para acompanhar o processo de cicatrização óssea induzida pelos tratamentos entre os momentos e grupos. ....	23
--	----

## SUMÁRIO

RESUMO .....	7
ABSTRACT .....	8
1. INTRODUÇÃO.....	12
2. REVISÃO DE LITERATURA .....	13
2.1 BIOMATERIAIS.....	13
2.2 HIDROXIAPATITA .....	13
2.3 MEDULA ÓSSEA.....	15
2.4 POLÍMEROS.....	16
2.5 QUITOSANA.....	16
3. MATERIAIS E METODOS.....	18
3.1. EXPERIMENTO: .....	18
3.1.1. ANIMAIS.....	18
3.1.2. PREPARAÇÃO DO MATERIAL DE IMPLANTE.....	18
3.1.3. PROCEDIMENTO CIRÚRGICO.....	18
3.1.4. AVALIAÇÃO CLÍNICA.....	20
3.1.5. AVALIAÇÃO RADIOLÓGICA .....	21
3.1.6. ANÁLISE ESTATÍSTICA .....	21
4. RESULTADOS E DISCUSSÃO .....	22
5. CONSIDERAÇÕES FINAIS .....	25
6. REFERÊNCIAS BIBLIOGRÁFICAS .....	26

## 1. INTRODUÇÃO

Traumas ósseos são queixas frequentes nas clínicas veterinárias. Nestes casos necessita-se de reparação tecidual que é iniciada com a osteogênese formando osso novo. Neste processo ocorrem eventos bioquímicos e fisiológicos que estimulam os osteoblastos e osteoclastos que sobrevivem ao processo cirúrgico de transferência do sítio doador para o receptor, ou pelas células do próprio paciente a produzirem matriz óssea para reparo de uma lesão (MILLIS, 2007).

A osteoindução consiste em transformar as células mesenquimais indiferenciadas em osteoblastos e condroblastos, que proliferam e produzem matriz óssea. Já o processo de osteocondução caracteriza-se pelo crescimento tridimensional de capilares e tecido perivascular em torno do implante ou enxerto ósseo (MILLIS, 2007).

Todos os anos há milhares de casos de enfermidades ósseas seja em humanos ou animais, que necessitam de reparo com enxertos ósseos, porém esta técnica pode apresentar restrições em alguns casos como quantidade limitada de material em animais pequenos, aumento no tempo cirúrgico e risco de morbidade local no sítio doador. Nos últimos anos vem sendo estudado e disponibilizado grande quantidade de biomateriais para reparação óssea, que apresentam como maior vantagem o pronto uso, características de bioatividade e biocompatibilidade com tecidos orgânicos, porém ainda precisa-se de muitos estudos para elucidar dúvidas que muitos cirurgiões apontam (SPIN, 2008).

A medula óssea contém células-tronco osteoprogenitoras que são capazes de formar osso quando combinadas com vários elementos da matriz óssea, por isto que é muito utilizada por cirurgiões como forma de acelerar a regeneração óssea, ser fonte de baixo custo e fácil acesso de material osteoprogenitor (BARROS et al., 2001).

A quitosana é um biopolímero hidrofílico obtido a partir da quitina de carapaças de crustáceos, sendo também encontrada em insetos, moluscos e na parede celular de fungos. É muito utilizada por conter boa biocompatibilidade e biodegradabilidade, proporcionando assim reparação tecidual, sendo um bom candidato a substituto ósseo (SPIN, 2008).

A hidroxiapatita tem propriedade osteocondutiva, sendo um dos fosfatos de cálcio mais importante em biologia por assemelhar-se com a estrutura química do osso, oferecendo excelentes resultados quando utilizados para a reparação óssea (VITAL et al., 2006).

Objetivou-se neste experimento avaliar a eficácia de implantes de hidroxiapatita, quitosana e associação dos mesmos da medula óssea na regeneração do fêmur de coelhos.

## 2. REVISÃO DE LITERATURA

### 2.1 BIOMATERIAIS

Traumas ósseos são comuns na rotina das clínicas veterinárias, algumas vezes é necessária reposição tecidual a melhor forma é utilizando enxerto autólogo, pois este possui eficiência mecânica e biológica, porém há algumas limitações como morbidade na área doadora, aumento do procedimento cirúrgico na retirada do enxerto, escassez em pacientes pequenos e dor crônica (FIGUEIREDO et al., 2001; MOREIRA et al., 2003; PINHEIRO et al., 2008).

Os biomateriais podem ser definidos como substâncias de origem natural ou sintética, tolerados de forma transitória ou permanente pelos diversos tecidos que constituem os órgãos dos seres vivos (ROUSH, 2007). Eles devem ser atóxicos, degradáveis, absorvíveis, conter propriedades osteocondutivas e se possível osteoindutivas (JENSEN et al., 1996). Essas características dependem das propriedades físicas e químicas do material, que devem ser compatíveis com as reações fisiológicas do osso (VITAL et al., 2006). São muito utilizados em casos de difícil regeneração óssea, seja em pacientes idosos, em casos de fraturas cominutivas ou em casos que não é viável a utilização de enxerto autólogo (MILLIS, 2007).

As cerâmicas são muito empregadas como implantes ortopédicos, em geral são frágeis e tem propriedades tênses baixas. Podem ser divididas de acordo com sua reatividade química em três categorias que são: os inertes, os com superfície reativa e os reabsorvíveis sendo que o grupo fosfatos de cálcio pode ser tanto superfície ativa como totalmente reabsorvíveis. A hidroxiapatita é bioativa e é mais difundida dentro do grupo dos biomateriais. O grupo dos fosfatos de cálcio tem composição semelhante a do osso (MARIOLANI, 1991; LEGEROS, 2002).

### 2.2 HIDROXIAPATITA

A hidroxiapatita (HA) tem estrutura química representada pela fórmula  $C_{10}(PO_4)_6(OH)_2$ . A HA é produzida sinteticamente desde o início dos anos 70 e tem sido usada clinicamente desde o início dos anos 80 (SCHMITZ et al., 1999; ROUSH, 2007).

Segundo Silva (2009) a HA possui uma pequena resistência mecânica, sendo por isso não indicada em áreas onde há suporte de pesos ou cavidades ósseas, devendo ser associada a técnica de imobilização em fraturas. A HA é suscetível à digestão bacteriana e não é indicada em locais intensamente infectados (ROUSH, 2007).

A HA estimula o crescimento interno ósseo e a formação de osso novo, o crescimento pode ser ampliado de acordo com o tamanho dos grânulos do biomaterial. (MOREIRA et al., 2003; ROUSH, 2007). Segundo Vital et al. (2006), a HA é biocompatível com o osso pelo fato de possuir a mesma estrutura cristalina, sendo assim considerada como o sólido inorgânico mais importante em biologia. A estrutura porosa funciona como suporte passivo à neoformação vascular, o que leva à proliferação de fatores indutores da aposição óssea (VITAL et al., 2006; MILLIS, 2007). A HA permite a junção, proliferação, migração e expressão fenotípica de células ósseas, o que resulta em formação de novo osso, em aposição direta ao biomaterial (VITAL et al., 2006). A HA atua como matriz passiva para o crescimento ósseo, razão pela qual é considerada como um material osteocondutor (BORGES et al., 2000; REZENDE et al., 1998).

A capacidade da HA de provocar a formação de uma ligação interfacial entre tecido vivo e o material, promove a formação da camada de hidroxiapatita carbonatada na superfície do implante, com isto ocorre a continuidade da regeneração óssea, incorporando-a ao tecido ósseo, formando osso trabecular e conseqüentemente ocorre a formação de novo osso e remodelação (VITAL, 2003; PEREIRA et al., 2006).

Segundo Vital et al. 2006 em seu trabalho utilizando a HA observou que houve maior preenchimento da falha óssea nos animais tratados, ocasionando maior radiopacidade do que a do osso normal. Porém, não diferiu visualmente entre os grupos, isto pode ser explicado pela fórmula química da HA ( $C_{10}(PO_4)_6(OH)_2$ ), que em função de seus constituintes químicos, apresenta elevado número atômico.

A biocompatibilidade da hidroxiapatita foi comprovada em osteossíntese de olecrano de coelhos demonstrando que não é tóxica, não-inflamatória e não-imunogênica, porém sua propriedade de osteoindução não foi comprovada (CARLO et al., 2009).

Segundo Duarte (2003) através do exame radiográfico a hidroxiapatita acelerou o processo de reparação tecidual no processo alveolar da mandíbula de cães caracterizando uma osteocondução também descrita por Franco et al. (2001) e Vital et al. (2006).

### 2.3 MEDULA ÓSSEA

A medula óssea (MO) apresenta em sua constituição células primordiais indiferenciadas, as células-tronco, que desempenham papel importante na osteogênese por terem capacidade de auto-renovação, proliferação indefinida, produção de diferentes linhagens celulares e regeneração de tecidos (BARROS et al., 2001). Estão presentes principalmente em embriões (células tronco embrionárias), no cordão umbilical e na medula óssea, que são chamadas de células tronco adultas (SILVEIRA et al., 2005; OLIVEIRA, 2008)

As células da medula óssea diferenciadas podem produzir neoformação óssea sem estabelecer elementos de cartilagem inicial que devem posteriormente remodelar-se ao osso. Essa aposição direta do osso resulta em consolidação rápida do defeito, disponibilidade e baixo custo são alguns dos fatores que os cirurgiões utilizam a medula óssea (MILLIS, 2007).

As células da medula óssea são pluripotentes e com capacidade de se diferenciarem dependendo do meio no qual se encontra. Podem sofrer dois processos de diferenciação que são: células mononucleares (indiferenciadas) e as multinucleares. Dentre as células mononucleares, há a hematopoiética, que originará células do sangue (linfócitos, eosinófilos, basófilos, neutrófilos, células vermelhas e plaquetas) e a mesenquimal que poderá originar células musculares, hepatócitos, osteócito, tecido adiposo, condrócitos e estroma (SOUZA et al., 2005; OLIVEIRA, 2008). As principais vantagens da utilização da MO em cirurgias são a mínima invasão na extração, simplicidade do procedimento e não requerer material especializado (LUCARELLI, 2004)

Segundo Oliveira (2008) tanto células-tronco-mesenquimais aplicadas isoladamente como em associação com rhBMP-2 induzem taxa de consolidação mais rápida em defeitos tibiais experimentais de cães, de acordo com a análise radiográfica.

A utilização de células tronco mesenquimais introduzidas em cola de fibrina rica em plaquetas foi eficaz no tratamento de defeitos de espessura total da cartilagem articular (HALEEM et al., 2010).

As células tronco mesenquimais tem biocompatibilidade maxilo-facial com substrato de fosfato de cálcio-quitosana (WEIR, 2010).



## 2.4 POLÍMEROS

Os polímeros chamados bioabsorvíveis degradam-se espontaneamente em condições fisiológicas naturais ou são absorvidos completamente pelo organismo, em intervalos de tempo que permitem, em condições adequadas, a plena substituição dos elementos teciduais. Os materiais bioabsorvíveis são particularmente promissores para a chamada engenharia de tecidos com vários tipos de aplicações que vai desde a restauração propriamente dita a utilização de órgãos artificiais como revestimentos em pinos, coberturas de suturas ou incisões pós-operatórias, reposições ósseas, peles provisórias e para os curativos com liberação controlada de drogas e agentes ativos (ASSIS, 2007).

## 2.5 QUITOSANA

Quitosana é um biopolímero hidrofílico obtido a partir da desacetilação da quitina, é o segundo polissacarídeo mais abundante na natureza após a celulose. É proveniente da carapaça de crustáceos. É um biomaterial que tem como características biocompatibilidade e biodegradabilidade, com isto apresentam potencial na reparação de defeitos ósseos. A quitosana atua como aceleradora da reparação tecidual, capaz de aumentar a produção de matriz extracelular através do aumento de produção de fatores de crescimento e tem ação antimicrobiana de amplo espectro atuando também nas osteomielites (SPIN, 2008; GOMES 2009).

A quitosana é atóxica e translúcida, permitindo ampla aplicação e a inspeção visual. Pode ser processada na forma de uma solução injetável em forma de gel em temperatura fisiológica, permite a passagem de medicamentos sem que seja necessária sua remoção e é capaz de fornecer materiais bioativos. Filmes de quitosana para uso tópico podem ser mais avaliados como matriz de suporte na restauração e incorporação de células vivas e por sua característica antimicrobiana (AIMIN et al., 1999; ASSIS, 2007; SCOTT et al., 2010).

Segundo Kawakami et al. (1992) a quitosana associada a hidroxiapatita promove a formação óssea *in vivo* após uma semana.

A quitosana tem capacidade de estimular células na liberação de citocinas que favorecem a organização estrutural do tecido conjuntivo, o que facilita a osteogênese e angiogênese (MUZZARELI et al., 1994). Também há capacidade homeostática e atividade antibacteriana bactericida, bacteriostática, fungicida e fungistática (CRAVEIRO & CRAVEIRO, 2000).

A combinação de polímeros biocompatíveis e materiais cerâmicos reabsorvíveis podem assemelhar-se a função natural do osso (VENKATESAN, 2010).

Segundo Greene et al. (2008) a quitosana tem biocompatibilidade, zona de inibição de microrganismos, sendo estas características determinantes para a utilização da quitosana como revestimento de aparelhos ortopédicos, e força de revestimento suficiente para ser usada nas aplicações ósseas, assim como filme de quitosana promoveu a osteogênese na redução de pós-laminectomia dorsal em coelhos (GOMES, 2009).

### 3. MATERIAIS E METODOS

#### 3.1. EXPERIMENTO:

##### 3.1.1. ANIMAIS

Foram utilizados 16 coelhos jovens, machos e fêmeas, Nova Zelândia, pesando em média 2,5 kg, provenientes de um criadouro localizado na cidade de Campina Grande - PB. Os coelhos foram divididos ao acaso em dois grupos de 8 animais de acordo com o período em que os animais foram destinados ao abate (30 ou 60 dias após o procedimento cirúrgico), para avaliação comparativa entre os biomateriais. Os animais foram colocados em duplas nas gaiolas e permaneceram por um período de sete dias antes do início do experimento para adaptarem-se ao ambiente. Os coelhos foram alimentados com ração comercial balanceada e água potável fornecida *ad libitum*.

##### 3.1.2. PREPARAÇÃO DO MATERIAL DE IMPLANTE

Neste estudo foram utilizados fosfatos de cálcio fornecidos pelo Grupo de Biomateriais da Unidade Acadêmica de Engenharia de Materiais (UAEMa) da Universidade Federal de Campina Grande (UFCG) e obtidos pelo método de reação direta da reação entre uma solução de hidróxido de cálcio e ácido fosfórico de mesma concentração molar obtendo assim a Hidroxiapatita de razão 1.67 (HA). A Quitosana foi extraída da carapaça de carangueijos e processada em solução de hidróxido de sódio a 40%. Os implantes de HA apresentaram formato cilíndrico com 2 mm de diâmetro e 5 mm de comprimento e os de quitosana apresentaram 3 mm de diâmetro com 5 mm de comprimento, ambos com 100 a 300 µm de porosidade. Todos os substitutos ósseos foram autoclavados antes do uso.

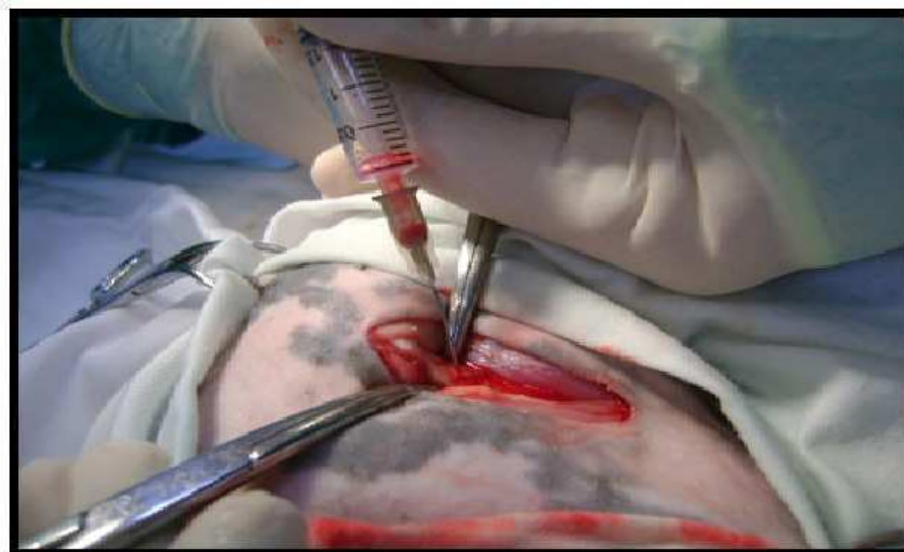
##### 3.1.3. PROCEDIMENTO CIRÚRGICO

Foram utilizados quatro implantes em cada animal, dois em cada fêmur, situados um na metáfise proximal e outro na distal do mesmo. No pré-operatório cada animal foi submetido a jejum sólido por 12 horas e líquido por 06 horas. A tricotomia foi realizada com aparelho de tricotomia com lâmina e foi compreendida desde a região dorso-lombar até o

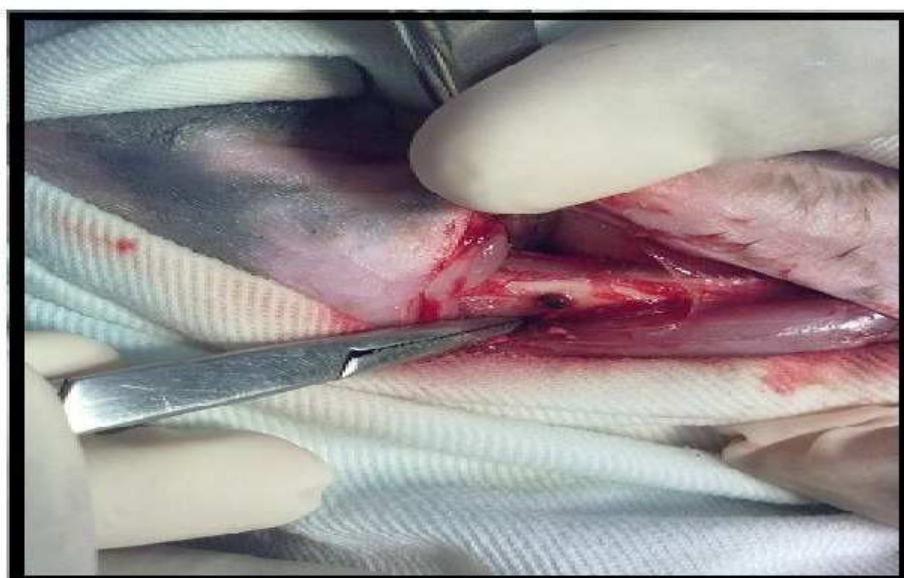calcâneo. A medicação pré-anestésica foi constituída de acepromazina na dose de 1mg/kg por via intravenosa (IV) e para manutenção anestésica foi utilizado zoletil na dose de 15mg/kg IV. A antisepsia da área operatória foi realizada com clorexidina 0,05 %. Após a delimitação da área operatória com panos de campo, uma incisão cutânea foi efetuada ao longo da margem craniolateral da diáfise femoral desde o trocanter maior até a crista troclear lateral, a gordura subcutânea e fáscia superficial foram seccionadas abaixo da incisão cutânea, a fáscia lata foi seccionada ao longo da margem cranial da aponeurose do músculo bíceps femural. A retração caudal do bíceps e afastamento cranial do músculo vasto lateral revelou a metafise femoral. O músculo adutor da coxa foi rebatido na região subperiosteal para propiciar maior exposição do aspecto caudal do osso.

Foram feitas ressecções longitudinais do periósteo e dois orifícios foram construídos (um na metáfise proximal e outro na distal) com pino de 2,0 mm de diâmetro na parte proximal e de 2,0 mm na parte distal em cada metáfise femoral. Durante a penetração do pino solução fisiológica foi usada para minimizar aquecimento ósseo e conseqüente osteólise. Após a confecção de cada orifício, os substitutos ósseos foram introduzidos da seguinte maneira: a quitosana na metáfise proximal e a hidroxiapatita na metáfise distal do membro pélvico esquerdo e no membro pélvico direito ocorreu o mesmo processo com adição de medula óssea sobre os biomateriais, procedimento que foi realizado em cada animal. A medula óssea foi coletada do trocanter maior do fêmur esquerdo. Após a introdução dos implantes o músculo tensor da fáscia lata foi suturado com categute 3-0 em plano contínuo. Redução de espaço morto foi feita com sutura em zigue-zague com categute 3-0. A pele foi unida com mononailon 3-0 empregou-se sutura shmieden.

No pós-operatório, os animais foram tratados com enrofloxacina na dose de 10 mg/Kg por via subcutânea (SC) durante 5 dias e meloxicam na dose de 0,1 mg/Kg por via SC durante 3 dias. Foi realizada anti-sepsia da ferida cirúrgica com solução de álcool-iodado durante os 10 primeiros dias de pós-operatório, onde após esse período foi realizada a remoção dos pontos da pele.



**Figura 1:** Introdução da MO no fêmur.



**Figura 2:** Introdução do filme de quitosana.

#### 3.1.4. AVALIAÇÃO CLÍNICA

O processo de avaliação clínica das feridas cirúrgicas foi diário durante os 10 primeiros dias de pós-operatório, observando-se possível presença de reação inflamatória e infecciosa, dor e deiscência da sutura.

### 3.1.5. AVALIAÇÃO RADIOLÓGICA

Foram realizadas radiografias nas projeções craniocaudal e mediolateral dos membros operados, antes e imediatamente após a cirurgia, com 30 e 60 dias de pós-operatório, visando acompanhar o processo de reparação óssea. Para a avaliação radiográfica foi realizada uma medição de uma cortical a outra do fêmur com um paquímetro sendo a medida em milímetros. Essa avaliação foi realizada por dois radiologistas do Hospital Veterinário da UFCG, onde foram somados os valores e obtido a média para cada lesão óssea avaliada e submetido à análise estatística, conduzida essa tomada para isentar a avaliação de tendências e erros.

### 3.1.6. ANÁLISE ESTATÍSTICA

Para o estudo estatístico foi utilizado o delineamento Bloco ao Acaso, sendo bloco o momento da cirurgia. Para o estudo das variáveis foi utilizada a prova não paramétrica de Duncan. Em todas as análises estatísticas calculadas foram consideradas significativas quando  $p < 0,05$  (onde  $p$  é a probabilidade de erroneamente concluir pela significância). O programa que foi utilizado para análises estatísticas foi o MINITAB 13.0



#### 4. RESULTADOS E DISCUSSÃO

Os animais deste experimento não apresentaram sintomas de dor no pós-operatório, e não foi observado claudicação dos membros submetidos as cirurgias durante todo o período experimental, fato também observado por Figueiredo et al. (2001) e Vital. (2005) utilizando coelhos. Não houve sinais de dor devido a pequena lesão provocada e o tratamento com meloxicam que evitou acentuação do processo inflamatório e analgesia provocada pelo fármaco, que é bem aceito em procedimentos ortopédicos (FANTONI, 2009).

O histórico clínico dos animais ocorreu sem problemas, nos primeiros 10 dias de pós-operatório houve cicatrização de todas as feridas cirúrgicas, sem episódios de deiscência da sutura e sem processo infeccioso o que também foi relatado por Figueiredo et al. (2001). O procedimento cirúrgico adequado aliado a assepsia e associado a antibioticoterapia apropriada resultou sucesso no procedimento (HOLMBERG, 2007). Não ocorreu rejeição aos implantes em nenhum dos animais testados, comprovando a característica de biocompatibilidade dos mesmos estando de acordo com experimento realizado com hidroxiapatita em fêmur ratos de Moreira et al. (2003) e hidroxiapatita em coelhos por Martinez et al. (2009) e filme de quitosana Gomes (2009).

Na análise estatística houve comparação das médias dos grupos e seus respectivos controles radiográficos, ocorreu diferença estatística em todos, com exceção dos grupos HA e HAMO 60 dias. Este fato pode ser explicado devido, a absorção lenta da hidroxiapatita e lenta deposição de tecido ósseo. Semelhante ao resultado encontrado por Vital et al. (2006) em experimento realizado com HA em ulna de coelhos observou diminuição da radiopacidade, no grupo tratado aos 60 dias após a cirurgia em relação aos 30 dias de pós-operatório, havendo maior regeneração óssea que no grupo controle. De acordo com os resultados histológicos a formação de osso lamelar ocorreu apenas aos 60 dias sendo visualizada com discreto aumento da radiopacidade, fato ocorrido devido a baixa densidade dos constituintes do tecido neoformado dificultando a visualização radiológica (DUARTE, 2003; FEHLBERG, 2001; VITAL, 2006; DUARTE et al., 2007; MARTINEZ et al., 2009). Na avaliação entre os grupos, ocorreu diferença estatística entre o QUIMO 30 dias com o HA e HAMO 60 dias, entre o QUI e QUIMO 30 dias com o HA 30 dias, QUIMO 60 dias com HA 30 dias, HAMO 30 dias com HA 60 dias e HAMO 30 com HAMO 60 dias (Tabela 1).

**Tabela 1** - Média ou mediana e desvio padrão ou intervalo interquartil da espessura óssea em mm, utilizada para acompanhar o processo de cicatrização óssea induzida pelos tratamentos entre os momentos e grupos.

<b>Tratamento/ período</b>	<b>Controle radiográfico 30 dias</b>	<b>30 dias</b>	<b>Controle radiográfico 60 dias</b>	<b>60 dias</b>
QUI	6,25± 0,92	9,1±1,95	6,5±0,96	8,8±1,50
HÁ	6,6±0,49	7,8±0,96	6,6±1,20	7,6±1,02
QUIMO	6,9±0,69	9,75±0,88	6,7±0,99	9,0±0,87
HAMO	6,8±0,70	8,6±0,51	6,8±0,63	7,6±0,83

Os grupos QUI ou QUIMO foram de mais acentuada neoformação óssea que os grupos da HA. Fato ocorrido devido a quitosana ser um biopolímero, bioativo e biocompatível fato explicado por significativo potencial osteogênico, osteoindutor da quitosana, ocorrendo a mineralização e indução da regeneração óssea. A osteoindução da quitosana ocorre devido a ligação dos macrófagos com a quitosana, havendo a liberação de citocinas e fatores de crescimento ocorrendo a osteogênese e angiogênese (SANTOS, 2007; GOMES, 2009; MUZZARELLI, 2009; SCOTT et al., 2010). A liberação de citocinas e fatores de crescimento através da MO e da quitosana provavelmente ampliaram o potencial osteoindutor de ambos, devido a isto promoveu melhor regeneração óssea que o grupo HAMO (TAKAHASHI et al., 2007).

A quitosana promoveu a regeneração óssea resultado também encontrado por Gomes (2009) que relatou diminuição das aderências e neoformação óssea sob implante de quitosana em laminectomia dorsal em coelhos. Segundo Santos (2007) a quitosana em calvária de ratos promoveu discreta neoformação óssea, tal fato não foi tão pronunciado devido esta região possuir limitada irrigação sanguínea, dificultando o suprimento de nutrientes (CARVALHO, 2008).

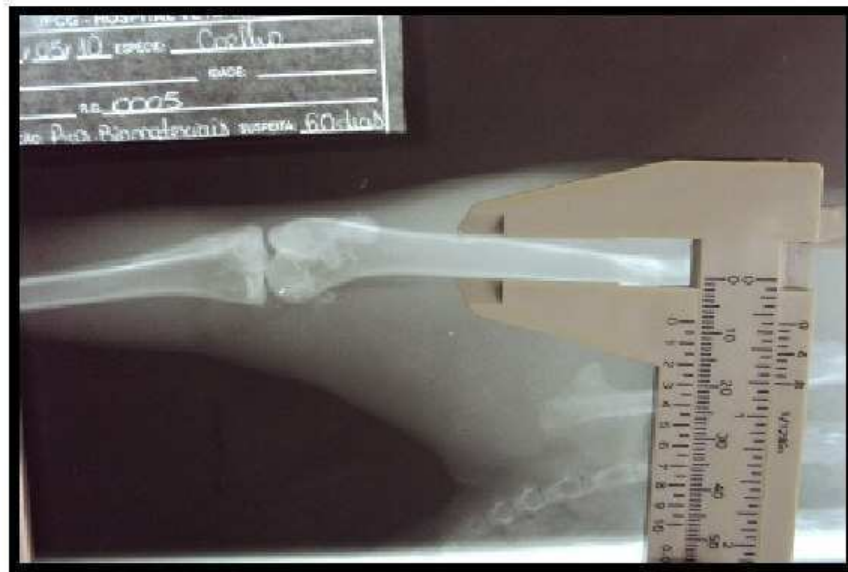Estudos relatam que quanto maior a desacetilação da quitosana mais facilmente e mais rapidamente a biomatriz é degradada pelo organismo com menor grau de inflamação (TIGH, 2007; CARVALHO, 2008).

O processo de regeneração óssea foi mais pronunciado quando a quitosana foi associada as células tronco da medula óssea resultado também observado por Scott et al. (2010) devido ao potencial osteoindutor de ambos em associação a capacidade de proliferação das células tronco em varias linhagens de células, inclusive as células ósseas (SOUZA et al., 2005; OLIVEIRA, 2008; SCOTT et al., 2010).



Os grupos que se utilizou MO a regeneração óssea foi mais acentuada devido ao potencial de multiplicidade celular, imunomodulador e expressão de fatores de crescimento que interagem com as colônias de células do defeito ósseo, fazendo que as colônias induzam as CT diferenciarem-se em células necessárias no local do defeito ósseo (TAKAHASHI et al., 2007). Assim como no atual experimento as células tronco da medula óssea promoveram neoformação óssea em tibia de cães como descrito por Oliveira (2008).

O grupo HAMO proporcionou maior regeneração óssea que a HA isolada. A HA tem capacidade osteocondutiva que conduz o crescimento ósseo no interior do enxerto em associação ao potencial das células tronco de multiplicar-se em variados tipos de células inclusive os osteoblastos que estão intensamente envolvidos no processo de regeneração óssea ocasionando radiopacidade mais intensa que do grupo da hidroxiapatita isolada (PINTO et al., 2007; OLIVEIRA, 2008). A HA foi biocompatível e osteocondutora no atual experimento assim como no experimento utilizando a HA em ulna de coelhos realizado por Vital et al. (2006) e Carlo et al. (2009) em experimento utilizando HA em olecrano de coelhos.



**Figura 3:** Radiografia do membro pélvico direito com 60 dias de pós-operatório.

## **5. CONSIDERAÇÕES FINAIS**

Os resultados indicam que não houve rejeição aos implantes e a radiopacidade nos animais tratados foi maior que no grupo controle. O tratamento mais eficaz foi o da quitosana associada a medula óssea seguida da hidroxiapatita associada a medula óssea. Os grupos tratados com medula óssea tiveram maior radiopacidade indicando que associada a biomaterial osteoindutor tem melhor regeneração óssea que nos grupos tratados apenas com quitosana ou hidroxiapatita.

## 6. REFERÊNCIAS BIBLIOGRÁFICAS

AIMIN, C., et al. Antibiotic loaded chitosan bar. An in vitro, in vivo study of a possible treatment for osteomyelitis. **Clin Orthop.**, Shanghai-China, v.366, p.239-247, September, 1999.

ASSIS, O. B. G.; Leoni A.M.; Novaes, A.P.; **Avaliação do efeito cicatrizante da quitosana por aplicação tópica em ratos.** São Carlos: Embrapa Instrumentação Agropecuária, Novembro, 2007.

BARROS, S.V.S.G. et al. Auto-enxerto percutâneo de medula óssea em coelhos.I. Coleta, preparo e aplicação. **Cienc. Rural**, v.31, p.1013-1018, Santa Maria, Dez., 2001.

BORGES, A.P.B.; REZENDE, C.M.F.; RIBEIRO, M.F.B. et al. Hidroxiapatita sintética (HAP-91) como substituto ósseo em defeito experimental provocado no terço proximal da tíbia em cão: aspectos à microscopia eletrônica de transmissão. **Arq. Bras. Med. Vet. Zootec.**,v.52, p.616-620, 2000.

CARLO, E.C., et al. Compósitos para fabricação de implantes reabsorvíveis para osteossíntese: avaliação da biocompatibilidade em coelhos. **Ciência Rural**, Santa Maria, v.30, n.01, Jan-Fev, 2009.

CARLO, E. C., et al. Avaliação do efeito osteoindutor da hidroxiapatita e do biovidro implantados em tecido subcutâneo de cão. **Revista Ceres**, Viçosa-MG, v. 54, p 492-500, 2007.

CARVALHO, F.A.A.; **Avaliação in vivo de matrizes tridimensionais de quitosana para bioengenharia tecidual óssea.** 112f. 2008. Dissertação (Mestrado em Odontologia) Universidade Federal da Bahia, Salvador-BA. 2008. Disponível em: < [http://www.bibliotecadigital.ufba.br/tde\\_arquivos/3/TDE-2009-06-17T065518Z-208/Publico/Dissertacao%20-%20Flavio%20Augusto%20Aquino%20de%20Carvalho.pdf](http://www.bibliotecadigital.ufba.br/tde_arquivos/3/TDE-2009-06-17T065518Z-208/Publico/Dissertacao%20-%20Flavio%20Augusto%20Aquino%20de%20Carvalho.pdf)> Acessado em 31 de agosto de 2011.

CRAVEIRO, A.A.; CRAVEIRO, A.C. **Membrana de quitina e quitosana para utilização em regeneração em tecidos e cicatrizações.** Patente brasileira, PI 9805480-5<sup>a</sup>, 12/09/2000.

DUARTE, T.S. **Osteointegração da hidroxiapatita sintética no processo alveolar da mandíbula de cães.** 2003. 50f. Dissertação (Mestrado em Medicina Veterinária) – Universidade Federal de Viçosa, Viçosa, 2003. Disponível em: < [http://www.tede.ufv.br/tesesimplificado/tde\\_arquivos/8/TDE-2007-07-12T133227Z-660/Publico/texto%20completo.pdf](http://www.tede.ufv.br/tesesimplificado/tde_arquivos/8/TDE-2007-07-12T133227Z-660/Publico/texto%20completo.pdf)> Acessado em 03 de agosto de 2011.

DUARTE, T.S. et al. Osteointegração de hidroxiapatita sintética no processo da mandíbula de cães: Aspectos clínicos e radiológicos. **Arq. Bras. Med. Vet. Zootec.**, v.59, n.1, p.114-118, 2007.

FANTONI, D. T.; MASTROCINQUE, S. Fisiopatologia e controle da dor aguda. In: FANTONI, D. T.; CORTOPASSI, S. R. G. **Anestesia em cães e gatos**. 2ed. São Paulo: Roca, p.521-544, 2009.

FEHLBERG, A. de F. **Hidroxiapatita sintética na regeneração de falha óssea de provocada em fratura completa de terço intermédio de tíbia imobilizada pela fixação percutânea em cães**. 2001. 42f. Tese (Medicina Veterinária) Universidade Federal de Viçosa-UFV, Viçosa. 2001. Disponível em: <ftp://ftp.bbt.ufv.br/teses/medicina%20veterinaria/2001/171681f.pdf> Acessado em 10 de setembro de 2011.

FIGUEIREDO, A.S.; et al; Comparação entre hidroxiapatita porosa de coral e enxerto ósseo autógeno em coelhos **Acta Cir. Bras.**, São Paulo, v.16, n.3, Jul-ago-set, 2001.

FRANCO, K.L.; et al. Hidroxiapatita sintética pura, hidroxiapatita associada ao colágeno e hidroxiapatita sintética associada ao lipossoma como substitutos ósseos em defeitos provocados na tíbia de cães: aspectos da osteointegração à microscopia de luz transmitida. **Arq. Bras. Med.Vet. Zootec.**, v.53, n.4, p.431-436, Belo Horizonte, 10 de Julho, 2001.

GOMES, F.A.S. **Filme a base de quitosana comparado à gordura autógena na prevenção de aderências pós-laminectomia dorsal em coelhos**. 2009 p12-40 dissertação (mestrado em ciência animal), Universidade federal de Goiás- escola de Veterinária, 2009. Disponível em: <[http://extras.ufg.br/uploads/67/original\\_Dissertacao2\\_009\\_Filipe\\_Gomes.pdf](http://extras.ufg.br/uploads/67/original_Dissertacao2_009_Filipe_Gomes.pdf)> Acessado em: 11 de julho de 2011.

GREENE, A.H. et al. Chitosan-coated stainless steel screws for fixation in contaminated fractures. **Clin Orthop.**, Memphis, USA, v. 466, p. 1699-1704, 29 april 2008.

HALEEM, A.M. et al. The Clinical Use of Human Culture Expanded Autologous Bone Marrow Mesenchymal Stem Cells Transplanted on Platelet-Rich Fibrin Glue in the Treatment of Articular Cartilage Defects: A Pilot Study and Preliminary Results. **Cartilage**, Cairo Egypt, v.1, n. 4, p. 253-261, Oct., 2010.

HOLMBERG, D.L. Métodos cirúrgicos. In: SLATTER, D. **Manual de cirurgia de pequenos animais**. 3ed. Barueri, SP: Manole, v.1, p.149-221, 2007.

JENSEN, S.S., AABOE, M., PINHOLT, E. M. et al. Tissue reaction and material characteristics of four bone substitutes. **Int. J. Oral Maxillofac. Implants**. v. 11 n. 1, p. 55-66, 1996.

KAWAKAMI, T.; HASEGAWA, H.; YAMAGISHI, T. Experimental study on osteoconductive properties of a chitosan-bonded hydroxyapatite self-hardening paste. **Biomaterials**, v.13, p.759-763, n.10, February, 1992.

LEGEROS, R.Z. Properties of osteoconductive biomaterials: Calcium Phosphates. **Clinical Orthopaedics and Related Research**, v. 395, p. 81-98, Feb, 2002.

LUCARELLI, E. et al. Bone reconstruction of large defects using bone marrow derived autologous stem cells. **Transfusion and apheresis science**, Oxford, v. 30, p. 169-174, Feb., 2004.

MARIOLANI, J.R.L. **Metodologia para avaliação da interface biomaterial- tecido ósseo: estudo teórico e experimental**. Dissertação (Mestrado em engenharia mecânica). Centro de tecnologia da Faculdade de Engenharia Mecânica, Universidade Estadual de Campinas, Campinas, SP. 1991. 113f.

MARTINEZ, M.M. et al. Osseointegração clínica-radiológica do composto hidroxiapatita-lignina entre implante metálico e tecido ósseo em coelho. **Arq. Bras. Med. Vet. Zootec.**, Belo Horizonte, v.61, n.4, p.835-843, 2009.

MILLIS, D.L.; MARTINEZ, S.A. Enxertos ósseos. In: SLATTER, D. **Manual de cirurgia de pequenos animais**. São Paulo, Editora: Manole, 3ª Ed., v. 02. 2007. p. 141-155.

MONTEIRO, B.S.; ARGOLLO NETO, N.M.; CARLO, J.D. Células-tronco mesenquimais. **Cienc. Rural**, Santa Maria, v. 40, n. 1, Jan-feb, 2010.

MOREIRA, A.S.B. et al. Estudo experimental da influência das dimensões dos grânulos de hidroxiapatita na integração óssea. **Acta ortop. bras.**, São Paulo, v.11, n.4, Out-dez, 2003.

MUZZARELI, R.A.A. Chitins and chitosans for the repair of wounded skin, nerve, cartilage and bone. **Carbohydrate Polymers**, Ancona-Italy, v. 76, p.167-182, 2009.

MUZZARELI, R.A.A. et al. Stimulatory effect on bone formation exerted by a modified chitosan. **Biomaterials**, v.15, n. 13, p.1075-1081, October, 1994.

OLIVEIRA, G.K. **Células-tronco mononucleares autólogas na cicatrização de defeitos tibiais agudos experimentais de cão**. 2008. 50f. Dissertação (Mestrado em Medicina veterinária) Universidade Federal de Santa Maria-UFSM, Santa Maria, 2008. Disponível em: < <http://coralx.ufsm.br/ppgm/v/dissertacoes/Graziela%20Kopinits%20de%20Oliveira.pdf>> Acessado em 02 de agosto de 2011.

PEREIRA, M.M., VASCONCELOS, W.L., ZAVAGLIA, C.A.C. Materiais cerâmicos – Ciência e aplicação em biomateriais. In: Oréfice, R.L.; Pereira M.M.; Mansur, H.S. **Biomateriais Fundamentos e Aplicações**. Rio de Janeiro, Editora: Cultura Médica, 2006. p. 60-81.



PINHEIRO, T.C. et al. Implantes de hidroxiapatita em falhas ósseas produzidas no fêmur de ratos submetidos ao tabagismo passivo. **Rev Bras Ortop.**, v.43, p.433-441, Jundiaí, 30 de outubro, 2008.

PINTO, J.G.S. et al. Enxerto autógeno x biomateriais no tratamento de fraturas e deformidades faciais- uma revisão de conceitos atuais. **RFO.**, v.12, n.3, p.79-84, setembro-dezembro, 2007.

REZENDE, C.M.F.; BORGES, A.P.B.; BERNIS, W.O. et al. Aspectos clínicoscirúrgicos e radiográficos da hidroxiapatita sintética na diáfise proximal da tíbia de cães. **Arq. Bras. Med. Vet. Zootec.**, v.50, p.537-545, 1998.

ROUSH, J.K. Biomateriais e implantes cirúrgicos. In: SLATTER, D. **Manual de cirurgia de pequenos animais**. São Paulo, Editora: Manole, 3ª ed., v. 01. 2007. p. 141-155.

SANTOS, S.C. **Avaliação da utilização da esponja de quitosana/tricálcio fosfato no reparo de defeitos ósseos em calvária de ratos**. 75f. 2007. Tese (doutorado em clínica odontológica-area periodontia). Faculdade de Odontologia de Piracicaba, Piracicaba. 2007. Disponível em: < [http://www.bibliotecadigital.unicamp.br/document/?code=vtls\\_00042\\_4110](http://www.bibliotecadigital.unicamp.br/document/?code=vtls_00042_4110)> Acessado em 01 de setembro de 2011.

SCHMITZ, J.P.; HOLLINGER, J.O.; MILAM, S.B. Reconstruction of bone using calcium phosphate one cements: a critical review. **J.Oral Maxillofac. Surg.**, v.57, p.1122-1126, 1999.

SCOTT, J.S. et al. Injectable tissue engineered bone repair of a rat calvarial. **Laryngoscope**, v.120, n.5, p.895-901, 2010.

SCOTT, P.N. et al. Chitosan Films: A potential local drug delivery system for antibiotics. **Clin Orthop**, Memphis-USA, v. 466, n.6, p1377-1382, 18 april, 2008.

SILVA, E.C. **Hidroxiapatita sintética em alvéolo dentário após exodontia em *Felis catus*: Estudo clínico, radiológico e histomorfométrico**. 61f. 2009. Dissertação (Mestrado em Medicina Veterinária) Universidade Federal de Viçosa- UFV, Viçosa. Disponível em : <<ftp://ftp.bbt.ufv.br/teses/medicina%20veterinaria/2009/218493f.pdf>> Acessado em : 08 de julho de 2011.

SILVEIRA, C. D. et al. Stemcell therapy for cardiology: a new path to humanity and a new care for nurses - a case report. **Online Brazilian Journal of Nursing.**, v.4 n.1. Apr, 2005.

SOUZA, L. C. G. et al. A comparação entre o transplante de células tronco mononucleares e mesenquimais no infarto do miocárdio. **Brazilian Journal of Cardiovascular Surgery**, São Paulo, v. 20, n. 3, p. 270-278, Aug., 2005.

SPIN, R. N. **Desenvolvimento e aplicação de biomateriais à base de quitosana para reconstrução óssea: avaliação radiográfica e histológica**. 130f. 2008. Dissertação

(Mestrado em Periodontia) Universidade Estadual Paulista “Júlio de Mesquita Filho”-UNESP. Araraquara. 2008. Disponível em: < <http://www.foar.unesp.br/odontologia/RubensSpinNeto2008.pdf> > Acessado em: 31 de março de 2010.

TAKAHASHI, K. et al. Induction of pluripotent stem cells from adult human fibroblasts by defined factors. **Cell**, v.131, p.1-12, 2007.

TIGH, R.S.; Karakeçili, A.; Gumusderelioglu, M. In vitro characterization of chitosan scaffolds: influence composition and deacetylation degree. **J Mater Sci Mater Med.**, Ankara- Turkey, v. 18, n. 9, p. 1665-1674, 5 may, 2007.

VENKATESAN, J.; KIM, S. Chitosan composites for bone tissue engineering-An overview. **Journal Marine Drugs**, Busan-South Korea, v. 8, p. 2252-2266, 2 august, 2010.

VITAL, C.C. et al. Biocompatibilidade e comportamento de compósitos de hidroxiapatita em falha óssea na ulna de coelhos. **Arq. Bras. Med. Vet. Zootec.**, v.58, n.2, p.175-183, Viçosa, abril, 2006.

VITAL, C.C. et al. Hidroxiapatita associada à lignina no preenchimento de falha óssea experimental na tíbia de coelhos. **Arq. Bras. Med. Vet. Zootec**, v.58, n.2, p.175-183, 2006.

VITAL, C.C. **Hidroxiapatita associada à lignina no preenchimento de falha óssea experimental na tíbia de coelhos.** 50 f. 2005. Dissertação (Mestrado em Medicina Veterinária), Universidade Federal de Viçosa, Viçosa – MG. 2005. Disponível em: < [http://www.tede.ufv.br/tesesimplificado/tde\\_arquivos/8/TDE-2007-01-17T153825Z-247/Publico/texto%20completo.pdf](http://www.tede.ufv.br/tesesimplificado/tde_arquivos/8/TDE-2007-01-17T153825Z-247/Publico/texto%20completo.pdf) > Acessado em 20 de julho de 2011.

WEIR, M.D.; XU, H.H. Human bone marrow stem cell-encapsulating calcium phosphate scaffolds for bone repair. **Acta biomater.**, v. 6, n. 10, p. 4118-4126, Baltimore-USA, 30 november, 2010.