



**UNIVERSIDADE FEDERAL DE CAMPINA GRANDE
CENTRO DE EDUCAÇÃO E SAÚDE
UNIDADE ACADÊMICA DE SAÚDE
CURSO DE BACHARELADO EM FARMÁCIA**

**ATUAÇÃO DO FARMACÊUTICO NA INDICAÇÃO DE
DERMOCOSMÉTICOS PARA O TRATAMENTO DA *Acne*
vulgar: UMA REVISÃO**

VERÔNICA ILKA RIBEIRO DANTAS

**CUITÉ - PB
2022**

VERÔNICA ILKA RIBEIRO DANTAS

**ATUAÇÃO DO FARMACÊUTICO NA INDICAÇÃO DE
DERMOCOSMÉTICOS PARA O TRATAMENTO DA *Acne*
vulgar: UMA REVISÃO**

Trabalho de conclusão de curso
apresentado ao Curso de Bacharelado
em Farmácia da Universidade Federal
de Campina Grande, como parte dos
requisitos para obtenção do título de
Bacharel em Farmácia

ORIENTADORA: Prof^a. Dr^a. Maria Emília da Silva Menezes.

**CUITÉ - PB
2022**

D192a Dantas, Verônica Ilka Ribeiro.

Atuação do farmacêutico na indicação de dermocosméticos para o tratamento da *Acne vulgar*: uma revisão. / Verônica Ilka Ribeiro Dantas. - Cuité, 2022.

54 f.: il. color.

Trabalho de Conclusão de Curso (Bacharelado em Farmácia) - Universidade Federal de Campina Grande, Centro de Educação e Saúde, 2022.

"Orientação: Profa. Dra. Maria Emília da Silva Menezes".

Referências.

1. *Acne vulgar*. 2. Dermocosméticos. 3. Farmacêutico - *Acne vulgar* - tratamento. 4. *Acne vulgar* - Dermocosméticos - tratamento. 5. Orientação farmacêutica. I. Menezes, Maria Emília da Silva . II. Título.

CDU 616.53-002(043)



MINISTÉRIO DA EDUCAÇÃO
UNIVERSIDADE FEDERAL DE CAMPINA GRANDE
UNIDADE ACADEMICA DE SAUDE - CES
Rua Aprigio Veloso, 882, - Bairro Universitario, Campina Grande/PB, CEP 58429-900
Telefone: (83) 3372-1900
Site: <http://ces.ufcg.edu.br>

REGISTRO DE PRESENÇA E ASSINATURAS

VERÔNICA ILKA RIBEIRO DANTAS

"Atuação do Farmacêutico na indicação de dermocosméticos para o tratamento da *Acne vulgar*: Uma Revisão".

Trabalho de Conclusão de Curso apresentado ao Curso de Bacharelado em Farmácia da Universidade Federal de Campina Grande, como parte dos requisitos para obtenção do título de Bacharel em Farmácia.

Aprovado em: 22/03/2022.

BANCA EXAMINADORA

Prof^ª. Dr^ª. Maria Emília da Silva Menezes

Orientador(a)

Ma. Elaine Cristina da Silva Ferreira Rabelo

Avaliador(a)

Prof.^º Dr.^º Wellington Sabino Adriano

Avaliador(a)



Documento assinado eletronicamente por **MARIA EMILIA DA SILVA MENEZES, PROFESSOR 3 GRAU**, em 25/03/2022, às 19:25, conforme horário oficial de Brasília, com fundamento no art. 8º, caput, da [Portaria SEI nº 002, de 25 de outubro de 2018](#).



Documento assinado eletronicamente por **ELAINE CRISTINA DA SILVA FERREIRA RABELO, FARMACEUTICO BIOQUIMICO**, em 28/03/2022, às 16:33, conforme horário oficial de Brasília, com fundamento no art. 8º, caput, da [Portaria SEI nº 002, de 25 de outubro de 2018](#).



Documento assinado eletronicamente por **WELLINGTON SABINO ADRIANO, PROFESSOR 3 GRAU**, em 28/03/2022, às 16:55, conforme horário oficial de Brasília, com fundamento no art. 8º, caput, da [Portaria SEI nº 002, de 25 de outubro de 2018](#).



A autenticidade deste documento pode ser conferida no site <https://sei.ufcg.edu.br/autenticidade>, informando o código verificador **2210654** e o código CRC **A39D0578**.

Dedico a realização deste trabalho a Deus, a quem consagro a minha vida e minhas obras, e a minha Família por ter me ajudado a chegar até aqui.

"Para tudo há um tempo, para cada coisa há um momento debaixo do céu."
Eclesiastes 3:1.

AGRADECIMENTOS

À Deus, primeiramente, minha rocha e fortaleza, que me deu sabedoria e paciência para concluir esse curso, por não ter me permitido desistir nas inúmeras vezes que essa possibilidade passou pela minha cabeça.

À minha família, minha mãe Josenita Maria Ribeiro Santos, minha avó Julita Mendes Ribeiro Santos, aos meus irmãos Chrysttyn Thalles Ribeiro Félix e Jhonatan Ribeiro Xavier e ao meu querido pai (Dedé) José Ribeiro dos Santos – *in Memoriam*, por todo o apoio que me foi dado, que mesmo diante de todas as dificuldades não mediram esforços para que eu pudesse concluir esse curso.

À minha Orientadora, Maria Emília da Silva Menezes, uma verdadeira “mãezona”, a qual me acolheu com muita alegria e sempre esteve disposta a me ajudar a qualquer momento. Bem como a minha banca avaliadora, o professor Wellington Sabino Adiano e nossa Farmacêutica Elaine Cristina da Silva Ferreira Rabelo, pelos quais tenho imensa admiração e gratidão.

Aos meus colegas de curso e as minhas amigas que certamente levarei comigo por toda a minha vida, por todos os momentos de felicidade e dificuldade que passamos e enfrentamos juntas.

À Universidade Federal de Campina Grande, a qual foi minha casa por mais de 5 anos e por meio dela poderei exercer a profissão farmacêutica.

E, especialmente, a mim, por não ter deixado os meus medos me paralisarem nem todas as dificuldades e lutas interiores me fazerem desistir.

RESUMO

O Farmacêutico é um profissional da saúde que está em crescente atuação clínica. Suas atribuições visam proporcionar cuidado ao paciente, família e comunidade, de forma a promover o uso racional de medicamentos e otimizar a farmacoterapia. Entre as inúmeras doenças em que o farmacêutico pode exercer a prática clínica, está a *Acne vulgar* (AV) que é uma dermatose cutânea comum que afeta 70-80% dos adolescentes, mas também pode aparecer de forma mais tardia e possui um impacto psicológico e social considerável. Este estudo teve como objetivo demonstrar como a orientação farmacêutica pode ser direcionada ao uso de dermocosméticos para o tratamento alternativo da AV, em casos iniciais ou durante o acompanhamento terapêutico. A pesquisa foi realizada por meio de uma revisão integrativa da literatura, na qual foram realizadas buscas (em bases de dados eletrônicas na área da saúde: *Medline*, *Pubmed*, *Lilacs* e *SciELO*, portal Periódicos CAPES, revistas de Dermatologia) de artigos publicados nos idiomas português, inglês ou espanhol no período de 2011 a 2021, onde foram recrutados artigos que abordam o tema, cujo impacto é considerável. Foram encontrados 21 475 artigos relacionados ao tema, dos quais foram utilizados 73 para compor essa revisão. Os resultados nos mostram que a *Acne vulgar* é uma doença crônica, com características inflamatórias e caráter recidivante, o que requer um tratamento contínuo, que pode ser farmacológico e cosmético, sendo um complementar ao outro, na busca dos melhores resultados para cada paciente. Esta revisão mostra que o uso de dermocosméticos dentro de uma rotina diária de cuidados podem reduzir a inflamação e o número de lesões de *Acne* além de prevenir a formação de manchas e cicatrizes, mostrando-se útil para o tratamento da acne combinado com drogas além de reafirmar a importância do Farmacêutico na adequação do tratamento correto para cada paciente.

PALAVRAS-CHAVE: *Acne vulgar*. Orientação Farmacêutica. Tratamento Alternativo.

ABSTRACT

The Pharmacist is a health professional who is in increasing clinical practice. His attributions aim to provide care to the patient, family and community, in order to promote the rational use of medicines and optimize pharmacotherapy. Among the numerous diseases in which the pharmacist can practice clinical practice, there is Acne vulgar (AV) which is a common skin dermatosis that affects 70-80% of adolescents, but it can also appear later and has a psychological and psychological impact. considerable social. This study aimed to demonstrate how pharmaceutical guidance can be directed to the use of dermocosmetics for the alternative treatment of AV, in initial cases or during therapeutic follow-up. The research was carried out through an integrative literature review, in which searches were carried out (in electronic databases in the health area: Medline, Pubmed, Lilacs and Scielo, Portal Periodicals CAPES, Dermatology journals) for articles published in the languages Portuguese, English or Spanish in the period from 2011 to 2021, where articles were recruited that address the topic, whose impact is considerable. A total of 21,475 articles related to the topic were found, of which 73 were used to compose this review. The results show us that Acne vulgaris is a chronic disease, with inflammatory characteristics and recurrence, which requires a continuous treatment, which can be pharmacological and cosmetic, being one complementary to the other, in the search for the best results for each patient. review shows that the use of dermocosmetics within a daily care routine can reduce inflammation and the number of acne lesions, in addition to preventing the formation of spots and scars, proving to be useful for the treatment of acne combined with drugs in addition to reaffirm the importance of the Pharmacist in the adequacy of the correct treatment for each patient.

KEYWORDS: *Acne vulgaris*. Pharmaceutical Guidance. Alternative Treatment.

LISTA DE FIGURAS

Figura 1- Anatomia da pele normal e acneica.	16
Figura 2- Fatores patogênicos causadores da Acne: A- Unidade pilossebácea; B- Mecanismo e efeito do entupimento dos poros; C- Infiltrados inflamatórios na formação da Acne.	19
Figura 3 <i>Acne</i> em diferentes estágios	20
Figura 4 Algoritmo terapêutico	23
Figura 5 Acne grave antes (A) e após (B) tratamento com camuflagem cosmética	34
Figura 6 Metodologia da seleção de materiais.....	42
Figura 7 Distribuição do material selecionado e da base de dados dos artigos.....	42

LISTA DE TABELAS

Tabela 1- Porcentagem de dermatologistas que escolhem dermocosméticos, em relação ao grau de Acne dos pacientes.....	43
--	----

LISTA DE QUADROS

Quadro 1 Ingredientes ativos para formulações dermocosméticas.....	25
Quadro 2 Lista de terapias tópicas adjuvantes.....	27
Quadro 3 Quadro esquemático sobre o uso de limpadores para diferentes tipos de pele	30
Quadro 4 Artigos selecionados para Resultados e Discussões.....	40

LISTA DE SÍMBOLOS E ABREVIACÃO

AV -Acne vulgar / Acne vulgaris

PSU - Unidade Pilosebácea

SG - glândula sebácea

PIH - Hiperpigmentação Pós Inflamatória

P. acnes - *Propionibacterium acnes*

C. acnes - *Corynebacteria acnes*

PBO / PB – Peróxido de Benzoílo

SUMÁRIO

1 INTRODUÇÃO	13
---------------------------	-----------

2 OBJETIVOS	15
2.1 Objetivo geral	15
2.2 Objetivos específicos	15
3 REVISÃO BIBLIOGRAFICA	16
3.1 Acne vulgar	16
3.2 Tratamento farmacológico	21
3.2.1 Retinóides tópicos.....	23
3.3 Tratamento cosmético	24
3.3.1 Agentes limpadores	29
3.3.2 Hidratantes.....	32
3.3.3 Agentes antimicrobianos	32
3.3.4 Protetor solar.....	33
3.3.5 Maquiagem	33
3.4 Atuação do profissional farmacêutico	35
4METODOLOGIA	37
4.1 Tipo de pesquisa	37
4.2 Local da pesquisa	38
4.3 Procedimentos da pesquisa	38
4.4 Critérios de inclusão	38
4.5 Critérios de exclusão	39
5 RESULTADOS E DISCUSSÃO	40
6 CONCLUSÃO	45
REFERÊNCIAS	

1 INTRODUÇÃO

Acne vulgar (AV) é uma doença inflamatória crônica, de glândulas sebáceas e folículos pilosos (chamadas unidades folículo-sebáceas) caracterizadas pela presença de lesões não inflamatórias (microcomedões, comedões e comedões abertos) e inflamatórias: pápulas, pústulas e cistos. É considerada a doença de pele mais comum do mundo, com uma prevalência estimada de 650 milhões de adolescentes e adultos afetados, embora, seja visto, cada vez com mais frequência, em adultos, principalmente mulheres. Estima-se, que 41% das pessoas com idade entre 25 e 40 anos, sofrem de lesões de *Acne* por pelo menos 3 a 4 meses por ano (ROCHA; BAGATIN 2018).

Essa afecção possui relevantes repercussões sociais (desemprego), físicas (cicatrices) e psicológicas (depressão, ansiedade, inibição social e baixa autoestima), que podem ser consideradas maiores e/ou mais negativas que outras doenças como epilepsia e asma (PEREIRA; COSTA; SOBRINHO, 2019).

O manejo ideal da AV, na atenção ao paciente, requer a incorporação de vários componentes, incluindo, educação do paciente, seleção de um regime terapêutico racional, adesão dedicada ao programa pelo paciente e integração de cuidados adequados com a pele. Cuidados adequados com a pele, podem reduzir a irritação potencial que pode estar associada a medicamentos tópicos para *Acne* e evita que o paciente possa usar produtos sem saber que podem sabotar o tratamento, pois a infinidade de opções cosméticas que estão disponíveis confunde os pacientes (DEL ROSSO *et al.*, 2015).

Diante deste contexto, o presente trabalho, teve como finalidade, demonstrar como a atenção farmacêutica pode ser direcionada à orientação, quanto ao uso de dermocosméticos, para o tratamento da *Acne vulgar*, em casos iniciais ou durante o acompanhamento terapêutico, bem como, explicar os cuidados necessários para a prevenção desta afecção cutânea.

É importante conscientizar que a *Acne* é uma doença, que assim como as outras, necessita de tratamento específico e acompanhamento por profissionais competentes, diminuindo assim, os riscos à saúde e o agravamento de sérios problemas futuros, uma vez que podem ocorrer necroses locais, devido à presença de bactérias. A adesão ao tratamento farmacológico é um fator essencial para a melhoria da acne, tanto em termos

de redução dos graus de gravidade, número de lesões como em percentagem de doentes (RODRIGUES *et al.*, 2019).

2 OBJETIVOS

2.1 Objetivo geral

Demonstrar como a orientação farmacêutica pode ser direcionada ao uso de dermocosméticos para o tratamento alternativo da *Acne vulgar*.

2.2 Objetivos específicos

- Descrever a *Acne vulgar*;
- Demonstrar as alternativas terapêuticas existentes, com ênfase nos adjuvantes cosméticos;
- Apresentar o papel do farmacêutico durante o tratamento e a prevenção da *Acne vulgar*.

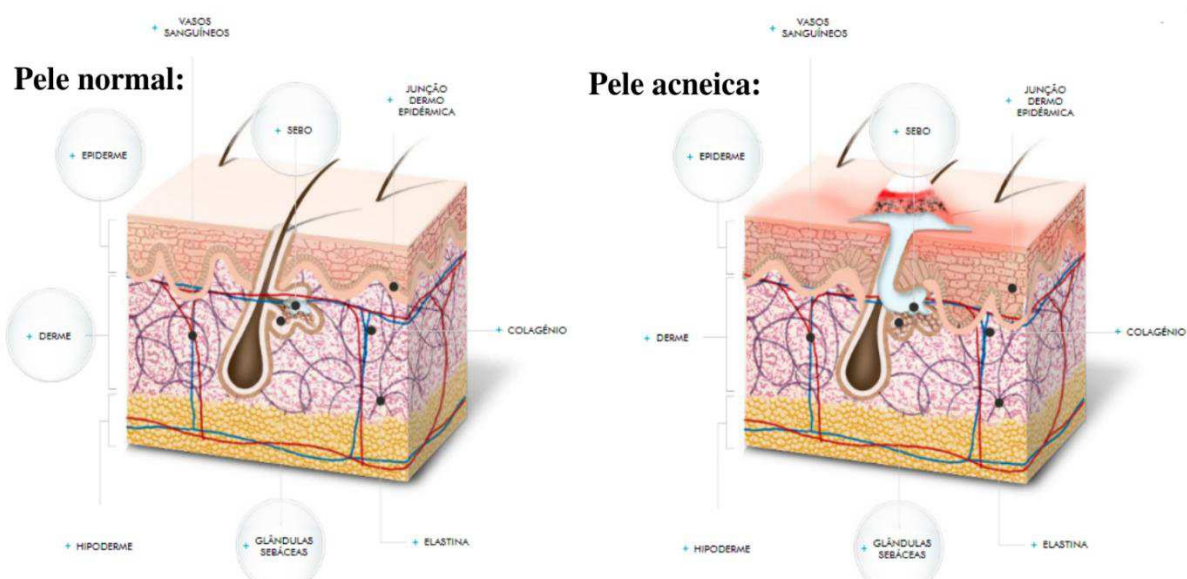
3 REVISÃO BIBLIOGRÁFICA

3.1 *Acne vulgar*

O tegumento humano, mais conhecido como pele, é um órgão vital que funciona como um invólucro corporal ligado à saúde da pessoa. Ele desempenha função estética, imunológica, de proteção química, física e biológica (DRENO *et al.*, 2018).

A pele compõe-se, essencialmente, de três grandes camadas de tecidos: superior (a epiderme); intermediária (derme ou cório); e profunda (hipoderme ou tecido celular subcutâneo). A epiderme é constituída por epitélio estratificado; A segunda camada tissular componente da pele, disposta imediatamente abaixo da epiderme, é a derme ou cório, que compreende denso estroma fibroelástico, no qual situam-se as estruturas vasculares e nervosas, e os órgãos anexiais da pele, as glândulas sebáceas e sudoríparas e os folículos pilosos. A terceira camada da pele, mais profunda, a hipoderme, compõe-se de tecido adiposo (RIVITTI, 2014). Tais camadas que compõem o tegumento são ilustradas na figura 1, onde são mostradas duas situações: pele normal e com desenvolvimento da *Acne vulgar*.

Figura 1- Anatomia da pele normal e acneica.



Fonte: <https://www.skinceuticals.pt/skin-explained/Anatomia-e-Fisiologia-da-Pele/a4960.aspx>, 2021.

A pele fornece muitos nichos nos quais grandes populações de micróbios são submetidas a pressões ecológicas variáveis, incluindo umidade, temperatura, pH e a composição de peptídeos e lipídios antimicrobianos. Além disso, estruturas da pele como folículos pilosos, glândulas sebáceas, glândulas sudoríparas écrinas e apócrinas constituem nichos discretos que abrigam microbiota única (BALATO *et al.*, 2019).

De acordo com Dreno *et al.* (2018), na epiderme existe uma rica flora microbiana que é formada especialmente por três gêneros de bactérias denominadas de *Corynebacteria acnes* (*C. acnes*), *Propionibacterium acnes* (*P. acnes*) e *Staphylococcus spp.* Sendo necessário ressaltar que, em circunstâncias normais, essas bactérias não são patogênicas, mas essenciais para manter a pele saudável, pois evitam a colonização de outras bactérias nocivas.

Durante a adolescência, os hormônios androgênicos levam a um aumento na produção de sebo e uma alta colonização de *P. acnes* dentro da glândula sebácea (FINDLEY; GRICE, 2014).

A hipersecreção de sebo facilita a proliferação da *C. acnes* que fazem a hidrólise dos triglicerídeos presentes no sebo em ácidos graxos livres. Esses ácidos podem irritar a parede do folículo pilossebáceo que colabora para a proliferação anormal de queratinócitos gerando a hiperqueratose (estágio inicial da comedogênese). Com o aumento da taxa de secreção sebácea, tem-se o decréscimo na concentração de ácido linoléico que é um ácido graxo essencial que protege a parede epitelial da glândula sebácea. A radiação ultravioleta combinada com a *C. acnes* gera peroxidação do esqualeno, cujos subprodutos têm ação comedogênica. Todos esses fenômenos em conjunto causam danos ao epitélio e aumentam a queratinização infundibular e a inflamação dérmica (BAGATIN *et al.*, 2019).

Acne vulgar é doença inflamatória cutânea comum que afeta 70-80% dos adolescentes, com um impacto psicológico e social considerável (FABBROCINI *et al.*, 2014). Trata-se de um estado inflamatório crônico multifacetado, está acontecendo dentro de uma unidade pilossebácea (PSU), incluindo cabelo, folículos capilares, glândula sebácea (SG) da pele, caracterizada por lesões não inflamatórias cabeças negras, espinhas e lesões inflamatórias, nódulos e cistos (FEUILLOLAY *et al.*, 2016).

Os vários fatores patogênicos responsabilizados pelo desenvolvimento da acne incluem hiperqueratinização da unidade pilossebácea e produção indevida de sebo, descarga de mediadores inflamatórios e infiltrados inflamatórios (causa o progresso das

etapas de crescimento resultando em gravidade). *P. acnes*, e as demais bactérias iniciam a formação de ácido propiônico e acético, resultando assim no metabolismo dos triglicerídeos sebáceos em ácidos graxos. Isso resulta na irritação da parede folicular e derme circundante (HAN *et al.*, 2018).

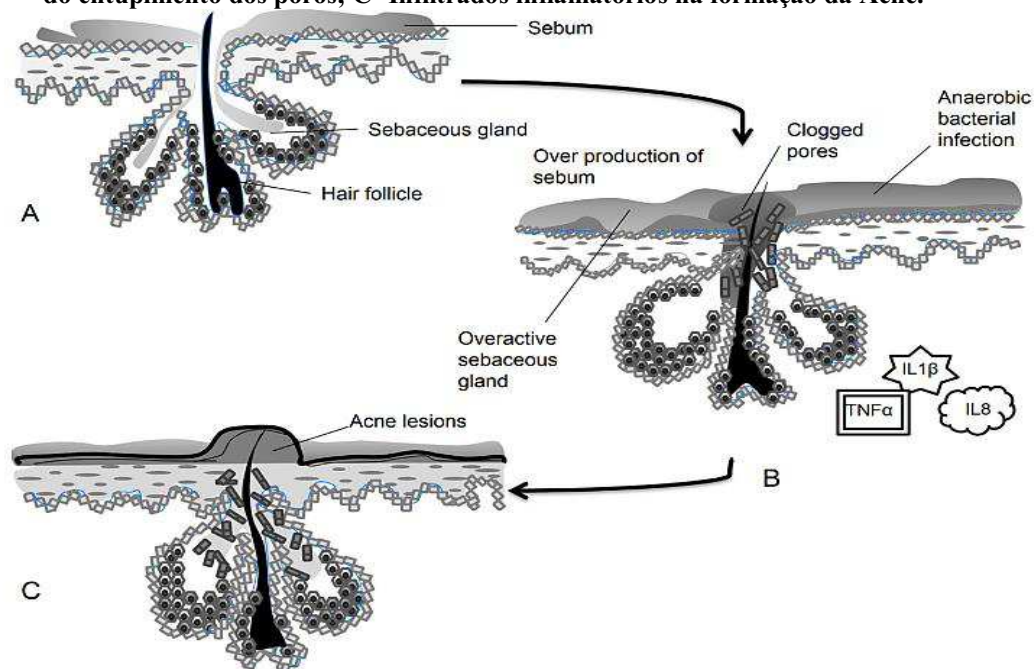
O produto da secreção das glândulas sebáceas, o sebo, constitui, com os lipídeos da queratinização, o filme lipídico da superfície cutânea. Esse complexo de lipídios é composto por triglicerídeo, diglicerídeo, ácidos graxos, ésteres, esqualeno e esteróis. No sebo recém-secretado, não existem ácidos graxos livres, os quais surgem intrafolicularmente por ação de lipases bacterianas (RIVITTI, 2014).

A patogênese da *Acne vulgar* é tema que envolve conceitos antigos associados a novos, principalmente no que diz respeito ao processo inflamatório. Alguns fatos novos já são aceitos, como: 1) a *Acne vulgar* não é doença infecciosa; 2) a *Acne vulgar* é doença primariamente inflamatória; 3) o papel do *P. acnes* é mais inflamatório do que infeccioso; 4) o processo inflamatório está presente em todas as fases de formação da acne, incluída a das cicatrizes (RIBEIRO *et al.*, 2015).

Uma nova teoria propõe que o processo inflamatório esteja presente em todas as fases da fisiopatogenia da AV, incluída a anterior à formação do comedão, com a participação importante do *P.acnes* e de mediadores inflamatórios, como citocinas, defensas, peptidases e neuropeptídios. Essa teoria sugere a classificação da acne como doença inflamatória crônica e silenciosa (TANGHETTI, 2013). A presença do *P.acnes* levando à inflamação é considerada a principal patogênese da *Acne vulgar* (QIN *et al.*, 2014).

O mecanismo de formação da *Acne vulgar* deve ser compreendido para a concepção e estimativa da formulação para o tratamento eficaz. O processo de formação da AV é elucidado na figura 2.

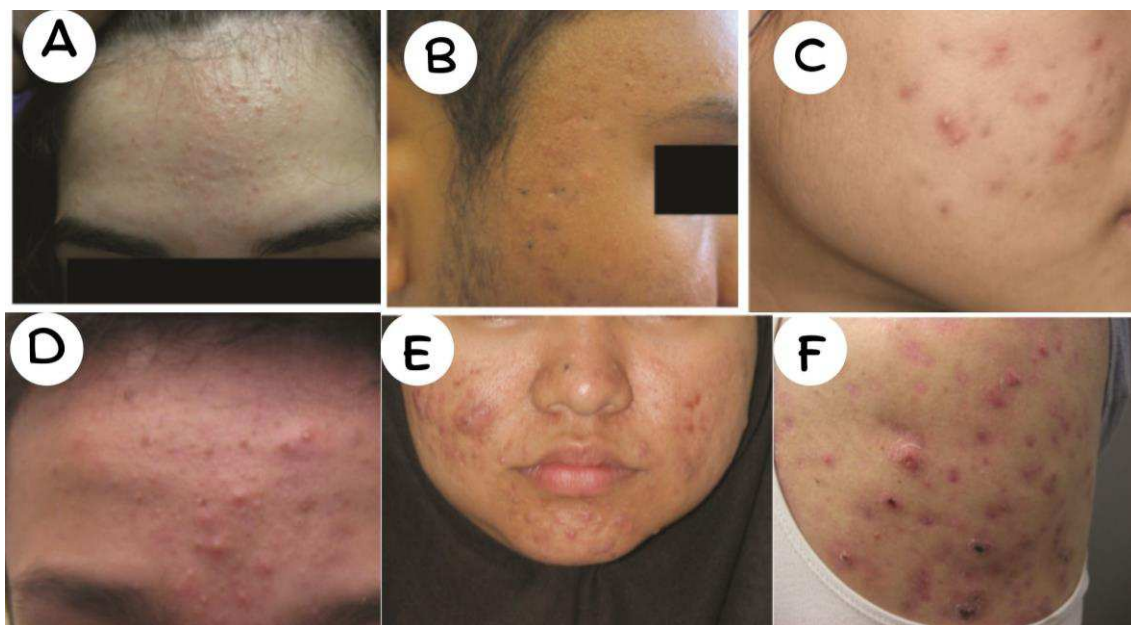Figura 2- Fatores patogênicos causadores da Acne: A- Unidade pilossebácea; B- Mecanismo e efeito do entupimento dos poros; C- Infiltrados inflamatórios na formação da Acne.



Fonte: KANWAR *et al.*, 2018.

O estágio inicial da doença começa com o comedão patognomônico, um folículo obstruído, que pode ser fechado ou aberto. Um comedão fechado aparece em forma de cúpula, sem um poro central prontamente visível e sem quaisquer sinais clínicos de inflamação (Figura 3-A). À medida que a abertura folicular é aumentada e eventualmente aberta com distensão contínua como resultado do acúmulo de queratina e sebo, forma-se um comedão aberto (conhecido como cravo). Um comedão aberto geralmente se apresenta como uma lesão preta plana ou levemente elevada com um orifício folicular central dilatado contendo um tampão ceratótico preto, (Figura 3-B). A superfície preta do comedão aberto é melanina oxidada, não gordura ou sujeira oxidada. Os cravos geralmente não ficam inflamados, a menos que o canal pilossebáceo seja rompido por forças externas, como pode ocorrer ao espremer a lesão, portanto, os pacientes devem ser aconselhados a não proceder dessa forma. Com ruptura do folículo obstruído e liberação de ácidos graxos livres no tecido circundante, ocorre uma reação inflamatória, resultando em pápulas eritematosas (Figura 3-C), pústulas, papulopústulas (Figura 3-D) e, ocasionalmente, nódulos e cistos, dependendo da localização e quantidade do tecido envolvido e a magnitude da resposta inflamatória (LEUNG; BARANKIN; HON, 2015).

Figura 3- *Acne* em diferentes estágios.



FONTE: LEUNG *et al.*, 2021.

Nódulos e cistos compreendem acne nodulocística grave (Figura 3-E). *Acne conglobata*, encontrada predominantemente em homens jovens, é uma forma grave, destrutiva e altamente inflamatória de acne marcada pela presença de comedões agrupados e poliporosos, lesões nodulocísticas, escavações, abscessos interconectados profundos e drenagem tratos sinusais com secreção purulenta e fétida (Figura 3-F) (LEUNG; BARANKIN; HON, 2015).

Quando os comedões são rompidos o material folicular é disperso na derme e não na superfície da pele. Dependendo do dano na pele, promovido pelos comedões, irão surgir diversos tipos de lesões inflamatórias, como pápulas, pústulas, nódulos e/ou cistos. Portanto, ela pode causar lesões não inflamatórias (comedões abertos e fechados) ou lesões inflamatórias (pápulas, pústulas e nódulos) em graus distintos de cicatrização (TAN; SCHLOSSER; PALLER, 2018).

Na *Acne* papulo-pustular são encontradas lesões inflamatórias e não inflamatórias. As lesões inflamatórias superficiais são compostas de pápulas e pústulas. Lesões não inflamatórias constituem os comedões abertos e fechados. Na *Acne* nodular são observados os nódulos que são lesões de consistência firme, dolorosas à palpação, com características inflamatórias e com diâmetro acima de 10mm. A *Acne conglobata* consiste numa forma grave e rara, mas sem repercussões sistêmicas na maioria das vezes (PEREIRA; COSTA; SOBRINHO, 2019).

Fatores externos desempenham um papel importante no desenvolvimento de lesões de *Acne*. O tabagismo e os fatores dietéticos aumentam o risco de *Acne* e a gravidade da doença. Além disso, certos produtos para a pele e cabelo e o uso de artigos de vestuário oclusivos contribuem para o desenvolvimento da *Acne*. A remoção de qualquer um desses fatores pode levar a uma melhora na gravidade da doença (KNUTSEN-LARSON *et al.*, 2012).

3.2 Tratamento farmacológico

Os tratamentos atuais para *Acne vulgar* têm como objetivo inibir uma ou mais etapas da patogênese. A escolha da terapia depende da gravidade da doença, local de envolvimento, idade do paciente e preferência pessoal (ZAENGLEIN *et al.*, 2016).

Tanto do ponto de vista do paciente quanto do clínico, os dois principais objetivos da terapia da AV são: (1) alcançar a eliminação ou eliminação quase completa das lesões de *Acne* e (2) minimizar o potencial de sequelas relacionadas à *Acne* de longa duração, como cicatrizes, hiperpigmentação pós inflamatória(PIH) e eritema. Idealmente, a depuração deve ser mantida por uma terapia que pode prevenir a maior parte da formação de novas lesões (LEVIN, 2016).

No ponto de vista de Asai *et al.* (2016), específicos fatores, incluem incerteza sobre as durações de uso de antibióticos orais para minimizar o desenvolvimento de bactérias resistentes a antibióticos (na pele e locais extracutâneos) e falta de níveis mais elevados de evidências para tratamentos frequentemente usados, incluindo dose fixa de eritromicina-tretinoína, espironolactona e isotretinoína.

Na abordagem terapêutica da *Acne vulgar* deve-se realizar, além da imprescindível abordagem dermatoscópica da pele, uma anamnese minuciosa e exame sobre o estado clínico do paciente, comorbidades, antecedentes patológicos, estado emocional e histórica de alergias. Além disso, quando do uso da isotretinoína sistêmica, deve-se fazer uma avaliação laboratorial, solicitando-se beta-HCG, hemograma, perfil lipídico, exames hepáticos e de função renal, e outros que a avaliação clínica indicar necessários (PEREIRA; COSTA; SOBRINHO, 2019).

Com base em várias diretrizes de tratamento e documentos de consenso de especialistas, macrolídeos, clindamicina e tetraciclina, são recomendados, como terapia de primeira linha em casos agudos da fase inflamatória da acne. Eritromicina,

claritromicina, roxitromicina e azitromicina são macrolídeos. A clindamicina pertence às lincosamidas. As tetraciclina para o tratamento da acne incluem principalmente tetraciclina, doxiciclina e minociclina. Os efeitos dos macrolídeos, clindamicina e tetraciclina no microbioma da pele, incluindo a bactéria alvo *P. acnes* e outras bactérias não-alvo, e a questão associada da resistência aos antibióticos são discutidos abaixo (XU; LI, 2019).

A terapia de retinoide tópico pode ser acompanhada por irritação cutânea, incluindo descamação, eritema, irritação ou ressecamento, que normalmente são observados nas primeiras semanas de tratamento e depois diminuem (CULP *et al.*, 2015).

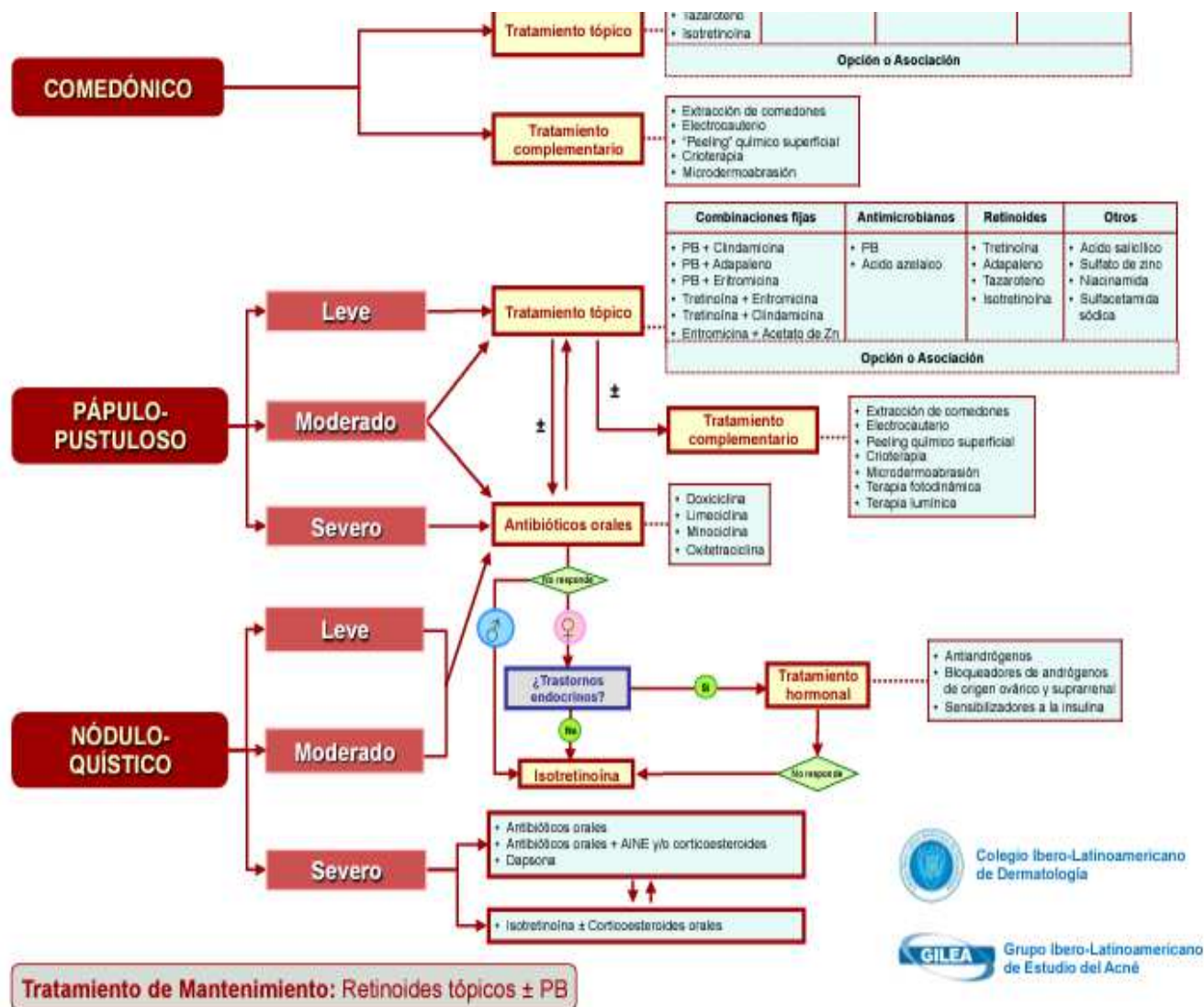
As incertezas no tratamento da AV abrangem fatores gerais e específicos. Fatores gerais incluem a ausência de informações relacionadas à eficácia na *Acne* troncular (a medida de resultado para quase todos os estudos são acne facial); falta de certeza sobre um tamanho de efeito mínimo que seja relevante para pacientes; falta de uma corrente, universalmente aplicada padrão para classificação de gravidade global da *Acne*; e falta de conhecimento sobre o papel potencial de suporte auxiliar, incluindo psicoterapia, para pacientes com qualidade de vida prejudicada (ASA *et al.*, 2016).

O uso de antibióticos bactericidas e antiinflamatórios continua sendo uma estratégia importante para o tratamento da *Acne*. Assim, a seleção racional de antibióticos de acordo com a classificação de cepas de *P. acnes* e suscetibilidade ao medicamento correspondente é o preferido. No entanto, essa recomendação ainda não ganhou atenção suficiente na prática clínica. Dado o rápido surgimento de resistência aos antibióticos em escala global e considerando os efeitos do uso de antibióticos no microbioma humano, a prática clínica alternativa à prescrição de antibióticos no tratamento de doenças relacionadas a micróbios tornou-se urgente (XU; LI, 2019).

O curso mínimo recomendado de tratamento da acne com antibióticos orais é de 6–8 semanas. Os antibióticos orais podem continuar a serem usados após fazerem efeito, mas não devem ser usados por mais de 12 semanas. O uso prolongado de antibióticos pode alterar significativamente o microbioma da pele e aumentar a resistência aos medicamentos (WALSH; EFTHIMIOU; DRÉNO, 2016).

A figura 4 traz um fluxograma sucinto da terapia farmacológica recomendada para cada grau da AV.

Figura 4 - Algoritmo terapêutico.



Fonte: Ibero latina american Collage of Dermatology (CIIAD), 2014.

O tratamento médico tópico é recomendado no algoritmo de tratamento da acne da Global Alliance e no algoritmo GILEA (Figura 4) como a primeira escolha de prescrição para pacientes grau 1 (retinoide tópico ou peróxido de benzoíla [BPO], ou BPO mais retinoide). De acordo com o estudo de Seité, Caixeta e Towersey (2015), essa recomendação está mais próxima das práticas dermatologistas brasileiras reais.

3.2.1 Retinóides tópicos

Os retinóides tópicos são um grupo diversificado de derivados da vitamina A que modulam a expressão gênica. Os retinóides tópicos aprovados pela *Food and Drug*

Administration (FDA) dos EUA para o tratamento da acne vulgar, incluindo adapaleno, tretinoína e tazaroteno, previnem a formação de comedões regulando a proliferação de queratinócitos e diferenciação; eles também têm efeitos anti-inflamatórios por inibirem a migração de leucócitos, produção de citocinas e regulação negativa de receptores *toll-like* (LEYDEN; STEIN-GOLD; WEISS, 2017).

Os retinóides tópicos são comumente utilizados na prática para o tratamento de pacientes com acne devido à sua ação na proliferação e diferenciação sebácea, reduzindo a produção de sebo e modulando a queratinização epidérmica. Além disso, o tratamento tópico tem a vantagem de diminuir a absorção sistêmica e aumentar o contato da unidade pilossebácea com o tratamento (FOX *et al.*, 2016).

Devido aos efeitos colaterais comuns e limitantes de secura, irritação, vermelhidão e descamação, os pacientes virgens de retinóides geralmente iniciam com concentrações tópicas de adapaleno ou tretinoína e sobem gradualmente para concentrações mais altas ou para tazaroteno conforme necessário e tolerado (ZAENGLER *et al.*, 2016).

Para melhores resultados terapêuticos, a maioria dos pacientes com acne deve ser tratada em primeira linha com um retinóide tópico mais um agente antimicrobiano, como foi demonstrado em milhares de pacientes envolvidos em ensaios clínicos e recomendado pela *Global Alliance to Improve Outcomes in Acne* por mais de uma década (DRENO *et al.*, 2015).

3.3 Tratamento cosmético

AV é uma doença potencialmente crônica que precisa de uma gestão complexa. Um dos principais problemas é o cuidado adequado da pele com o uso de dermocosméticos suaves, e não comedogênicos, mas, ao mesmo tempo, eficazes. No caso de lesões não inflamatórias, o uso de produto anti-acne adequado pode diminuir o risco de lesões inflamatórias (ou seja, pápulas e pústulas). No entanto, em casos graves o tratamento dermatológico é necessário para prevenir a formação de lesões persistentes, por exemplo cicatrizes e descolorações (GOLLINCK *et al.*, 2017).

Avanços recentes na tecnologia, juntamente com um maior conhecimento da fisiologia da pele, impulsionaram os cosméticos em uma nova era de produtos

cientificamente projetados para o tratamento e gerenciamento de uma ampla gama de fenótipos e doenças da pele. Portanto, esse vasto avanço científico e tecnológico, que apoiam esse desenvolvimento, também levou a diretrizes novas e rígidas para o desenvolvimento e teste de cosméticos, comparáveis às usadas para produtos farmacêuticos. No futuro, está claro que eles se tornarão cada vez mais importantes e eventualmente indispensáveis, aumentando a eficácia do medicamento e diminuindo seus efeitos adversos, ao mesmo tempo, que melhoram a qualidade de vida e o humor psicológico do paciente (DRENO *et al.*, 2014).

O cuidado adequado da pele de pacientes em tratamento de acne inclui o uso de produtos formulados para peles sensíveis que limpam, hidratam e fotoprotegem a pele (ZIP, 2017). A aplicação de produtos dermocosméticos pode ser utilizada no tratamento de manutenção para reduzir e prevenir a recorrência da *Acne*. Estudos mostram que produtos de cuidados da pele combinados com o tratamento convencional da *Acne* podem melhorar a eficácia, aumentar a tolerância e a adesão do paciente com alta segurança (ZHAO, 2020).

Os dermocosméticos são cada vez mais reconhecidos como parte integrante do tratamento da *Acne*. Esses produtos podem minimizar os efeitos colaterais dos medicamentos para *Acne*, proporcionar efeitos sinérgicos ao melhorar a eficácia de outros tratamentos e limitar a exposição a fatores ambientais, como a radiação ultravioleta. Tais agentes podem modular as vias patogênicas na *Acne*. Os dermocosméticos são adjuvantes úteis no tratamento da *Acne* e demonstraram melhorar os sinais clínicos da *Acne*, reduzir a perda de água transepidérmica e modificar a produção de sebo. Os dermocosméticos também têm sido associados à redução dos efeitos colaterais dos tratamentos farmacológicos, altos níveis de satisfação do paciente e aumento da adesão aos regimes de tratamento. Juntas, essas evidências apoiam o uso de dermocosméticos na prática clínica. Existem muitos ingredientes ativos diferentes usados em dermocosméticos que podem influenciar as vias patogênicas da *Acne*, alguns deles estão listados no Quadro 1 (ARAVIISKAIA; ESTEBARANZ; PINCELLI, 2021).

Quadro 1 - Ingredientes ativos para formulações dermocosméticas.

Agentes Controladores de sebo	Nicotinamida Bakuchiol Espigalocatequina-3-galato Fulereo Zinco
--------------------------------------	---

Agentes Anti-inflamatórios	<i>Salix Alba</i> Decanodiol Isoflavonas de soja Nicotinamida Extrato de <i>Ginko biloba</i> <i>Lactobacillus plantarum</i> <i>Chamaecyparis obtusa</i> fermentado com <i>Lactobacillus</i> Fator de crescimento epidérmico Enoxolona Bakuchiol Zinco Pantenol
Agentes Queratolíticos	Alfa-hidroxiácidos Ácido Salicílico Derivados de Retinol Ácido Glicólico Ácido Lipidróxi Ácido Linoleico
Agentes Antimicrobianos	Decanodiol Óleo da árvore do chá Bakuchiol <i>Lactobacillus plantarum</i>
Agentes antioxidantes	Espigalocatequina-3-galato Fulereo Vitamina C Vitamina E

Fonte: ARAVIISKAIA; ESTEBARANZ; PINCELLI, 2021.

De acordo com Oge'; Broussard; Marshall, (2019) tratamentos tópicos contendo ácido azelaico, ácido salicílico, nicotinamida, enxofre, zinco e alfa-hidroxiácido (por exemplo, ácido glicólico) são eficazes para o tratamento da acne vulgar.

Os dermocosméticos podem ser usados na fase de manutenção do manejo da *Acne* e pode afetar a patogênese da *Acne*, proporcionando efeitos benéficos (ARAVIISKAIA; DRENO, 2016).

As formulações tópicas, incluindo sabonetes, géis, loções e cremes, são as mais amplamente utilizadas. Antibióticos, agentes antibacterianos, retinóides e comedolíticos são opções comuns (FOXet al., 2016).

Embora ainda não incluídos em grande parte dos algoritmos de tratamento, os produtos dermocosméticos são frequentemente prescritos como parte dos regimes de tratamento da acne (DALL'OGGIO *et al.*, 2015).

Assim, para Draelos (2019), Fornecer ingredientes monografados para acne em forma cosmeticamente mais elegante pode melhorar a conformidade, aceitação do consumidor e eficácia. Cosmecêuticos são considerados adjuvantes pelo fato de nem sempre serem necessários, tendo como principal função reduzir os efeitos colaterais (GOH *et al.*, 2016).

Há princípios ativos que podem estar presente nos cosméticos para se obter resultado no tratamento da *Acne*, como por exemplo: ácido salicílico: esfoliante, antifúngico e antisséptico; acetilmetionato de zinco: seborregulador, microbicida, renovação celular, cicatrizante e proteção antirradicalar; ácido lactobiônico: antioxidante, hidratante, cicatrizante; enxofre bio-solúvel: secativo; extrato de *Aloe vera*: antisséptico, anti-inflamatório, cicatrizante, hidratação; extrato de hamamelis: adstringente, descongestionante, antisséptico e antisseborréico; extrato de pepino: hidratante, cicatrizante, antieritema e antiprurido; glucona lactona: desobstrução dos poros; ácido láctico: hidratante, antimicrobiano, regulador do pH, esfoliante e clareador da pele; ácido lactobiônico: cicatrizante, antioxidante, hidratante, rejuvenescedor, desobstrui os poros; melaleuca: antimicrobiano; niacinamida: anti-inflamatório, clareador, antiglicante; óxido de zinco: adstringente, antisséptico, secativo e anti-inflamatório; PCA Zinco: função seborregulador, antisséptico, anti-inflamatório; salicilato de dimetilsilanodiol: queratolítico, anti-inflamatório, anti edema; triclosan: antisséptico. Esses ativos estão presentes na maioria dos cosméticos para tratar a acne e controlar a oleosidade e são exemplificados no Quadro 2 (BESSA; BESSA; MORAES, 2020).

Quadro 2- Lista de terapias tópicas adjuvantes.

TERAPIA ADJUVANTE	EXEMPLO	FUNÇÃO/EVIDÊNCIA	RECOMENDAÇÕES
Limpadores	sem sabão, não acnegênico, não irritante, não alergênico, controle de óleo sem e com pH balanceado	para remover sebo, sujeira e microrganismos.	<ul style="list-style-type: none"> o uso de produtos de limpeza suaves sem sabão é preferido, especialmente quando usado em conjunto com retinóides tópicos a limpeza duas vezes ao dia é adequada, a menos

			que haja aumento de sebo ou sujeira
Hidratantes	leve, fornece hidratação adequada, não comedogênico, não acnegênico, pode conter substâncias eficazes no tratamento da acne.	neutraliza o efeito do tratamento da acne na função de barreira do estrato córneo e melhora o resultado clínico	Hidratantes específicos para acne podem ser usados sem induzir a formação de comedões
Agentes tópicos de controle de sebo	<ul style="list-style-type: none"> ● polímeros de metacrilato, octenilsuccinato de amido de alumínio ● gluconato de zinco ou zinco PCA ● nicotinamida/niacinamida ● citrato de trietil e linoleato de etil ● 2% l-carnitina formulação de eritromicina-zinco	<ul style="list-style-type: none"> ● efeitos matificantes das substâncias. ● efeito na-α-redutase ou atividade das glândulas sebáceas. ● redução da taxa de excreção de sebo após quatro semanas de aplicação na pele japonesa. ● redução da produção de sebo. ● redução da sebo-proteção para três aplicações in vivo. ● redução significativa no nível casual, taxa de excreção de sebo e área total de manchas lipídicas em comparação com o controle em seis e nove semanas. 	não aplicável
Comedolíticos	<ul style="list-style-type: none"> ● alfa-hidroxiácidos, ácido salicílico, ácido polihidroxiácido, retinaldeído e retinol. ● retinaldeído / ácido glicólico como complemento ao tratamento ou substituto para retinóides tópicos 	causa o descolamento de células intercorneócitos para induzir um efeito comedolítico. também melhora a textura da pele. reduz a acne inflamatória e comedonal em um estudo aberto não controlado entre mulheres.	não aplicável.
Agentes antimicrobianos	<ul style="list-style-type: none"> ● lactato de etila e fitoesfingosina in vitro e in vivo. ● substâncias adesivas antibacterianas (ABA). outros: óleo da árvore do chá, triclosan. 	para minimizar o surgimento de resistência a P.acnes, agentes antimicrobianos tópicos são usados junto com antibióticos tópicos.	mais estudos são necessários para provar que o produto se traduz em contagem reduzida de P.acnes na pele lesada.
Agentes anti-inflamatórios	<ul style="list-style-type: none"> ● nicotinamida 5%, 1%. citrato de trietila e linoleato de etila em loção patenteada. 	<ul style="list-style-type: none"> ● tão eficaz quanto a dindamicina 2% e gel a 1% para mulheres com acne leve a moderada e acne inflamatória 	a nicotinamida é mais eficaz em peles oleosas. O gel de clindamicina é mais eficaz em peles não oleosas

			moderada, respectivamente.	
			<ul style="list-style-type: none"> estaticamente superior ao placebo na redução da classificação de sementes na acne leve a moderada. 	
Protetores solares	• preparações sem óleo, projetadas para acne.	a fotoproteção é importante especialmente em pacientes tratados com retinoides, contactivos orais ou com hiperpigmentação pós-acne.		Recomenda-se o uso diário de protetor solar oil free,
Maquiagem	maquiagem / corretivo que são comedogênicos	uma técnica para minimizar os cancelamentos de eritema e alterações pigmentares associadas à acne.		use um corretivo adequado para ajudar a melhorar a qualidade de vida dos pacientes com acne.

Fonte: OONet al.,2019.

Esses produtos sozinhos, ou como um adjuvante ao tratamento farmacológico, são regularmente usados para melhorar a fotoproteção, pele seca ou envelhecida, pele inflamatória, doenças como acne, rosácea, dermatite atópica, psoríase e secreção, dermatite seborreica, bem como uma variedade de doenças do cabelo e das unhas. Eles são aplicados topicamente na pele, couro cabeludo e cabelo por essas razões, melhorando assim a qualidade de vida dos pacientes e autoestima, e mitigar os efeitos adversos de alguns tratamentos (DRENO *et al.*,2014).

3.3.1 Agentes limpadores

Os pacientes geralmente percebem que a causa de sua *Acne* está relacionada à falta de limpeza adequada, portanto, muitos pacientes tentam tratar sua *Acne* sozinho ou com terapia de prescrição por limpeza agressiva frequente com agentes de limpeza agressivos. Os estudos clínicos disponíveis apoiam a limpeza suave em AV, mostrando a capacidade de contribuir para melhorar as contagens e gravidade das lesões AV e minimizar a irritação observada com terapias AV tópicas, como retinóides e Peróxido de Benzoíla (LEVIN, 2016).

Lavar o rosto com um limpador suave é geralmente recomendado para o cuidado da *Acne*. Ocasionalmente, o público em geral tem o equívoco de que a *Acne* é exacerbada por produtos de limpeza e, além disso, tem a preocupação de induzir irritação da pele e xerose por lavagem intensiva. ISODA *et al.*(2015), desenvolveram um novo limpador à base de lauril carboxilato de sódio e alquil carboxilatos (AEC/sabão) que limpa bem o sebo sem penetrar no estrato córneo. Melhora significativa da acne foi observada em 2 semanas, e lesões de *Acne* não foram detectáveis em 25% dos indivíduos na semana 4. Dessa forma, concluíram que Lavar o rosto duas vezes ao dia com limpador facial à base de AEC/sabão é um cuidado eficaz para acne facial de grau moderado ou menor.

De acordo com Kim; Kerrouch, (2018), produtos de cuidados com a pele (limpadores e hidratantes) para complementar o peróxido de benzoíla (BPO) no tratamento da *Acne* podem melhorar a tolerabilidade e a adesão ao tratamento. A combinação do gel BPO 5% com limpador líquido e hidratante FPS 30 resultou em altos níveis de satisfação dos sujeitos, boa tolerabilidade e adesão ao tratamento.

O peróxido de benzoíla (PB) exerce seu efeito terapêutico para *Acne vulgar* através da redução de *Propionibacterium acnes*. Além do uso para *Acne vulgar* facial, as formulações de limpeza de PB são comumente usadas para *Acne vulgar* do tronco devido à facilidade de uso em uma grande área da superfície corporal e para evitar o branqueamento do tecido (LEYDEN; DEL ROSSO, 2012).

A eficácia dos produtos de limpeza é influenciada por muitos fatores, incluindo o pH, a natureza e a composição dos produtos de limpeza, especialmente os surfactantes. Os valores de pH dos limpadores faciais dependem de sua formulação e composição. O aumento do pH potencializa o ressecamento e repuxamento da pele e também aumenta o risco de reações cutâneas. Por outro lado, a redução do pH deve beneficiar o efeito antibacteriano (PLUETRATTANABHA *et al.*, 2015).

De acordo com Conforti *et al.*(2021), os limpadores ideais para pele são: Leite de limpeza, creme frio, óleos de limpeza, bálsamos de limpeza, água micelar, produtos de limpeza não espumantes, espumantes de limpeza. A escolha do agente limpante ideal depende do tipo de pele do paciente. O Quadro 3 sugere alternativas de melhor escolha.

Quadro 3- Quadro esquemático sobre o uso de limpadores para diferentes tipos de pele.

Pele Normal	Pele oleosa com acne	Pele seca e sensível
Limpar com limpador aniônico leve	Limpar com gel ou mousse de limpeza	Limpar com creme de limpeza ou bálsamos

Manhã	hidratante ou sabonete anti-séptico (Gluconato de Clorexidina)	(peróxido de benzoíla, laureto carboxilato de sódio, ácido salicílico)	(óleo natural e cera de abelha ou manteiga de karité)
	Tratamento ativo com hidratantes leves e não comedogênicos. Proteja com protetor solar	Tratamento ativo com agentes controladores de sebo e hidratação com loção leve não comedogênica. Proteja com protetor solar	Tratamento ativo com hidratante intensivo (com ácido hialurônico, por exemplo) e protetor solar elevado
Noite	Limpe com limpador aniônico leve e hidratante ou sabonete anti-séptico (gluconato de clorexidina)	Limpe com gel ou mousse de limpeza (peróxido de benzoíla, ácido azelaico, ácido glicólico)	Limpe com cremes de limpeza ou bálsamos (óleo natural e cera de abelha ou manteiga de karité)
	Tratamento ativo: aplique um tônico e depois hidrate com loção leve não comedogênica	Tratamento ativo com retinóides, ácido glicólico, ácido salicílico ou outros (aguarde alguns minutos). Hidrate com loção leve não comedogênica	Tratamento ativo com hidratante intensivo (com ácido hialurônico, por exemplo)

Fonte: CONFORTI *et al.*, 2021.

A limpeza excessiva pode levar à ruptura da barreira da pele, aumento da perda de água transepidermica, pele áspera e irritável, aumento da colonização bacteriana, aumento da formação de comedões, dermatite de contato irritante secundária e queimação e picadas. Esses efeitos negativos podem tornar o paciente incapaz de tolerar medicamentos tópicos e criar desilusão com o tratamento da acne e baixa adesão do paciente. Os produtos de limpeza só devem remover o óleo se o paciente tiver pele oleosa, ou dar ao paciente uma sensação de “limpeza” (GOODMAN, 2009).

3.3.2 Hidratantes

O hidratante pode reduzir a taxa de perda de água da pele e melhorar a hidratação da pele, manter a integridade da barreira de permeabilidade da cutícula e promover e acelerar o reparo fisiológico da cutícula (DEL ROSSO; LEVIN, 2011).

O papel dos hidratantes e anti-inflamatórios é de grande ajuda no tratamento da dermatite de contato irritante causada por retinóides, que é observada em aproximadamente 85% dos pacientes (VERALDI *et al.*, 2013).

A composição de hidratantes e limpadores devem ter um pH próximo ao fisiológico pH da superfície da pele variando de 4 a 6 para evitar um aumento da umidade perda de vapor de água e uma mudança do receptor 2 ativado por protease (PAR2) afetando a integridade da barreira da pele e aumentando a inflamação (TAN *et al.*, 2018).

Tem principalmente três características: vedação, hidratação e umedecimento. O agente de vedação pode reduzir a perda de água da pele, incluindo principalmente gordura mineral, lanolina, óleo mineral, parafina, etc; a propriedade de umedecimento é atrair água da derme para a epiderme e os principais ingredientes são glicerina, lactato de sódio, lactato de amônio, hialuronato de sódio, etc; os agentes umectantes incluem isoestearato de isopropilo, óleo de castor, propilenoglicol, estearato de octil, dimetilpolissiloxano e assim por diante, o que torna a pele lisa e macia. Alguns hidratantes adicionam drogas locais para *Acne* e substâncias anti-inflamatórias vegetais para o tratamento da *Acne* (CHULAROJANAMONTRI *et al.*, 2014).

3.3.3 Agentes antimicrobianos

Desinfetantes antissépticos com Gluconato de Clorexidina são usados na *Acne vulgar* para atenuar a colonização de *C. acnes* em áreas tratadas (STRINGER *et al.*, 2018). De acordo com Yamakoshi *et al.* 2012, o gluconato de clorexidina pode agir por meio de um mecanismo duplo, permitindo que seu veículo, macrogol dissolva ácidos graxos livres na pele enquanto age como antimicrobiano.

O ácido azelaico é bactericida para *Propionibacterium acnes*, mas também tem atividade antibacteriana demonstrável contra vários outros microrganismos cutâneos. O ácido azelaico tópico demonstrou ser seguro na gravidez e, portanto, é classificado como

um medicamento da categoria B; o agente também parece seguro para uso durante a lactação

3.3.4 Protetor solar

À medida que os consumidores se tornam cada vez mais conscientes do potencial de alguns cosméticos e protetores solares para causar ou agravar cravos, manchas e erupções cutâneas, eles procuram ativamente produtos que não contribuam para essas condições da pele. Os fabricantes podem abordar essa percepção do consumidor avaliando e rotulando os produtos com base em sua adequação para uso em pele propensa a *Acne* (CATHERINE *et al.*, 2013).

Os protetores solares podem ser combinados com hidratantes para reduzir a irritação e minimizar os efeitos colaterais negativos de outros tratamentos de *Acne* (BOWE; KIRCIK, 2014).

Além de fornecer proteção solar, o componente emoliente do filtro solar pode melhorar a função de barreira epidérmica. Finalmente, medidas de proteção solar podem prevenir ou minimizar a hiperpigmentação pós-inflamatória, particularmente em pacientes com tipos de pele mais elevados (MOLINAR; TAYLOR; PANDYA, 2014).

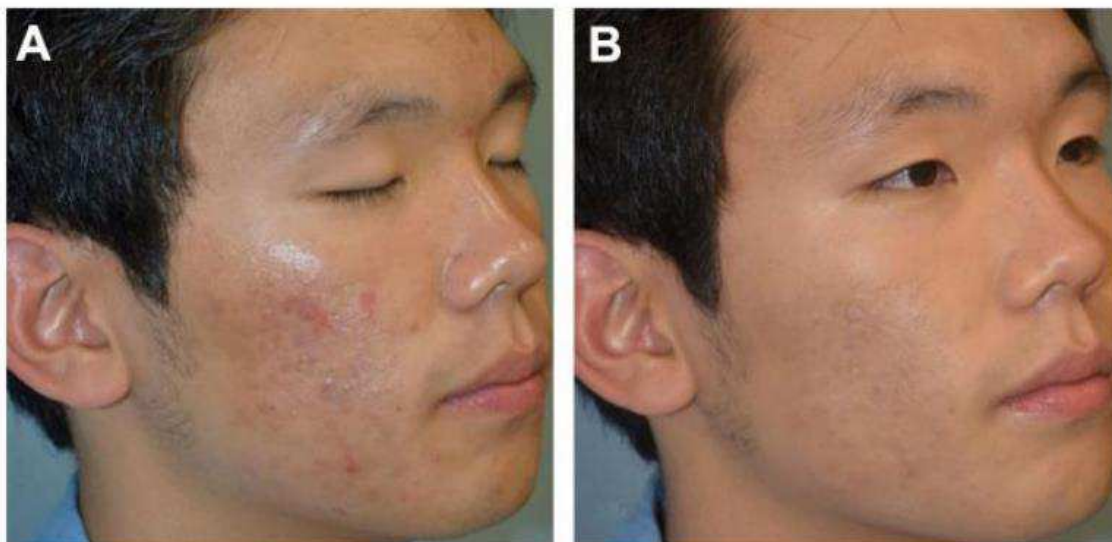3.3.5 Maquiagem

A compatibilidade cosmética no tratamento da acne é uma questão importante que impacta significativamente a qualidade de vida, mas muitas vezes negligenciada, pois os dermatologistas geralmente recomendam evitar bases cosméticas ao tratar pacientes do sexo feminino adultas (BHATIA; PILLAI, 2015). Cosméticos de camuflagem em pacientes com acne não devem ser uma espécie de tabu para cada dermatologista que precisa lidar com isso individualmente em sua prática clínica diária (MASTROLONARDO *et al.*, 2017).

A terapia médica pode ter um efeito profundo na qualidade de vida e no bem-estar, e isso deve ser uma consideração integral ao tomar decisões terapêuticas e acompanhar pacientes cujas vidas são afetadas por sua condição de pele. Pacientes com dermatoses visíveis apresentam taxas aumentadas de depressão, ansiedade e diminuição da autoestima. É prudente considerarmos terapias que possam oferecer resultados rápidos e

dramáticos, como camuflagem cosmética, como demonstrado n Figura 5 (LEVY; EMER, 2012).

Figura 5 - Acne grave antes (A) e após (B) tratamento com camuflagem cosmética.



FONTE: LEVY; EMER, 2012.

Em se tratando da maquiagem como adjuvante, Couteau, Papis e Coiffard, (2016) sugerem que elas podem ser usadas para contornar e corrigir anormalidades de pigmentação, controlar a oleosidade, hidratar, proteger contra a luz ultravioleta, aumentar a absorção do tratamento da acne, melhorar a barreira da pele e melhorar o bem-estar pessoal.

As bases em creme, pós ou suspensões líquidas podem atuar como camuflagem. Cosméticos como cremes coloridos e corretivos devem ser isentos de óleo, não comedogênicos e devem todos ser removidos à noite (com desmaquiantes especiais e limpeza profunda), pois ainda podem agravar a *Acne* se deixado por muito tempo. A base leve é mais fácil de aplicar na pele escamosa e irritada, pode ser fixada com pó é mais fácil de remover do que bases pesadas. Além disso, maquiagem verde e protetor solar podem ajudar a mascarar o vermelho nas áreas de manchas na pele. Bases com proteção solar de amplo espectro são comumente recomendadas. Camuflar parece aumentar a adesão ao tratamento em pacientes do sexo feminino (MASTROLONARDO *et al.*, 2017).

3.4 Atuação do profissional farmacêutico

O cuidado farmacêutico constitui a ação integrada do farmacêutico com a equipe de saúde, cujo foco de intervenção está centrado na promoção da saúde e do uso racional de medicamentos pelos usuários (BRASIL, 2014). A atuação clínica do farmacêutico na atenção primária produz múltiplos benefícios, pois contribui para o empoderamento do usuário, o controle de agravos crônicos, a prevenção e resolução de PRM, ganhos na qualidade de vida e na adesão à farmacoterapia, o que reforça a sua posição estratégica como profissional promotor da saúde pela comunidade adstrita (BARROS; SILVA; LEITE, 2020).

O farmacêutico contemporâneo atua no cuidado direto ao paciente, promove o uso racional de medicamentos e de outras tecnologias em saúde, redefinindo sua prática a partir das necessidades dos pacientes, família, cuidadores e sociedade. As atribuições clínicas do farmacêutico visam proporcionar cuidado ao paciente, família e comunidade, de forma a promover o uso racional de medicamentos e otimizar a farmacoterapia, com o propósito de alcançar resultados definidos que melhorem a qualidade de vida do paciente. A realização dessas atividades encontra embasamento legal na definição de atribuições clínicas do farmacêutico, entre as quais estão: Fazer a anamnese farmacêutica, bem como verificar sinais e sintomas, com o propósito de prover cuidado ao paciente; avaliar e acompanhar a adesão dos pacientes ao tratamento, e realizar ações para a sua promoção (BRASIL, 2013).

A Resolução do Conselho Federal de Farmácia (CFF) nº 585, de 29 de agosto de 2013, regulamenta as atribuições clínicas do farmacêutico que, por definição, constituem os direitos e responsabilidades desse profissional no que concerne a sua área de atuação. Dentre as tantas atribuições clínicas do farmacêutico relativas ao cuidado à saúde, nos âmbitos individual e coletivo, destaca-se aquela que autoriza o farmacêutico a prescrever, conforme legislação específica, no âmbito de sua competência profissional.

Já a Resolução CFF nº 586, de 29 de agosto de 2013, encerra a concepção de prescrição como a ação de recomendar algo ao paciente. Tal recomendação pode incluir a seleção de opção terapêutica, a oferta de serviços farmacêuticos, ou o encaminhamento a outros profissionais ou serviços de saúde.

Com a crescente incidência de resistência antimicrobiana, os farmacêuticos podem desempenhar um papel na defesa da administração de antibióticos, promovendo o

uso de opções de tratamento de autocuidado. Essas iniciativas sugerem que a expansão do papel dos farmacêuticos como profissionais de saúde, particularmente no domínio do autocuidado, pode melhorar os resultados e reduzir o custo e a carga de recursos no sistema de saúde. Auxiliar no autocuidado e na automedicação é essencial, pois o papel do farmacêutico continua a evoluir para atender às demandas do sistema de saúde e garantir que ele forneça um serviço único e de valor agregado (BELL *et al.*, 2016).

A Resolução CFF nº 467, de 28 de novembro de 2007. Define, regulamenta e estabelece as atribuições e competências do farmacêutico na manipulação de medicamentos e de outros produtos farmacêuticos.

O bom resultado do tratamento de AV necessita grande parte do comprometimento do paciente. É importante conscientizar que a *Acne* é uma doença, que assim como as outras, necessita de tratamento específico e acompanhamento por profissionais competentes, diminuindo assim, os riscos à saúde e o agravamento de sérios problemas futuros, uma vez que podem ocorrer necroses locais, devido à presença de bactérias. A adesão ao tratamento farmacológico é um fator essencial para a melhoria da acne, em termos de redução dos graus de gravidade, número de lesões e percentagem de doentes (RODRIGUES *et al.*, 2019).

4METODOLOGIA

4.1 Tipo de pesquisa

As pesquisas bibliográficas ou revisões de literatura, podem ser classificadas em: narrativa, integrativa ou sistemática (ROTHER, 2007; ERCOLE; MELO; ALCOFORADO, 2014). A pesquisa de revisão integrativa envolve uma síntese de estudos científicos já produzidos em determinada área do conhecimento sobre o tema investigado, propiciando uma explicação detalhada dos elementos estudados (MARCONI; LAKATOS, 2010).

O presente estudo, trata-se de uma pesquisa bibliográfica integrativa da literatura nacional e internacional. Ela representa um método de pesquisa apontado como ferramenta de grande relevância no campo da saúde, por proporcionar a busca, a avaliação crítica e a síntese de evidências sobre um tema investigado. Esses aspectos facilitam a identificação dos resultados relevantes, de lacunas que direcionam para o desenvolvimento de futuras pesquisas, e auxiliam o profissional a escolher condutas e a tomar decisões, proporcionando um saber crítico (MENDES; SILVEIRA; GALVÃO, 2008).

A revisão integrativa, finalmente, é a mais ampla abordagem metodológica referente às revisões, permitindo a inclusão de estudos experimentais e não-experimentais para uma compreensão completa do fenômeno analisado. Combina também dados da literatura teórica e empírica, além de incorporar um vasto leque de propósitos: definição de conceitos, revisão de teorias e evidências, e análise de problemas metodológicos de um tópico particular. A ampla amostra, em conjunto com a multiplicidade de propostas, deve gerar um panorama consistente e compreensível de conceitos complexos, teorias ou problemas de saúde relevantes (WHITTMORE; KNAFL, 2005).

O estudo de revisão integrativa foi elaborado baseando-se nas seis fases de construção propostas por Souza, Silva e Carvalho (2010): 1- elaboração da pergunta norteadora 2- busca ou amostragem na literatura;3- coleta de dados;4- análise crítica dos estudos incluídos;5- discussão dos resultados;6- apresentação da revisão integrativa.

De acordo com o que foi dito anteriormente, a revisão iniciou-se com a pergunta norteadora, que, neste caso é: Como o farmacêutico pode contribuir para o uso correto dos dermocosméticos no tratamento da *Acne vulgar*?

4.2 Local da pesquisa

O estudo foi realizado, através de acesso disponível via *internet*, e, no acervo da biblioteca da Universidade Federal de Campina Grande, *Campus* de Cuité – PB (UFCG).

4.3 Procedimentos da pesquisa

A busca de material ocorreu entre meses de junho de 2021 e março de 2022, de forma sistemática, nas bases de dados *Medline*, *Pubmed*, *Lilacs*, *SciELO*, *Google Acadêmico*, portal Periódicos CAPES e dos comitês nacionais e internacionais de saúde.

Para a busca foram utilizados os seguintes termos (palavras-chaves e delimitadores) e combinações dos mesmos: 1) *Dermocosmetics*; 2) *Acne vulgaris*; 3) Tratamento cosmético para a acne; 4) *Cosmeceuticals*; 5) *importance of the pharmacist in skin care*.

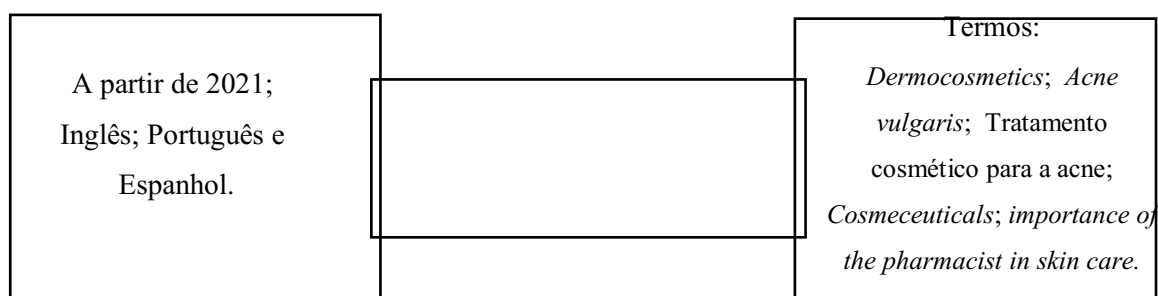
4.4 Critérios de inclusão

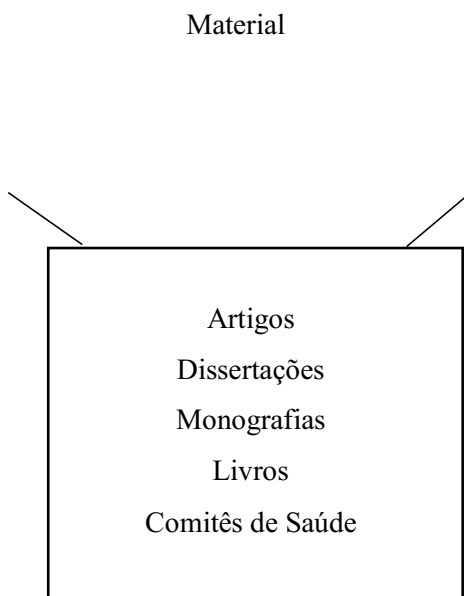
Foram selecionadas, inicialmente, as publicações mais recentes, entretanto, publicações a partir de 2011 que se mostraram pertinentes, foram incluídas, ampliando o período de cinco para onze anos.

Foram adicionadas, em exceção ao período determinado, referências que abordaram a metodologia de pesquisa que foi utilizada neste estudo, bem como publicações que se tornaram pertinentes, dado o grande número de publicações disponíveis apenas para assinantes, cujo acesso gratuito não foi possível.

Ademais, foram inseridas as publicações que abordam os aspectos referentes ao tema proposto. Os critérios de inclusão utilizados no estudo de revisão considerando as bases de dados pesquisadas, assim como o número total do material selecionado, encontram-se nas figuras 6 e 7.

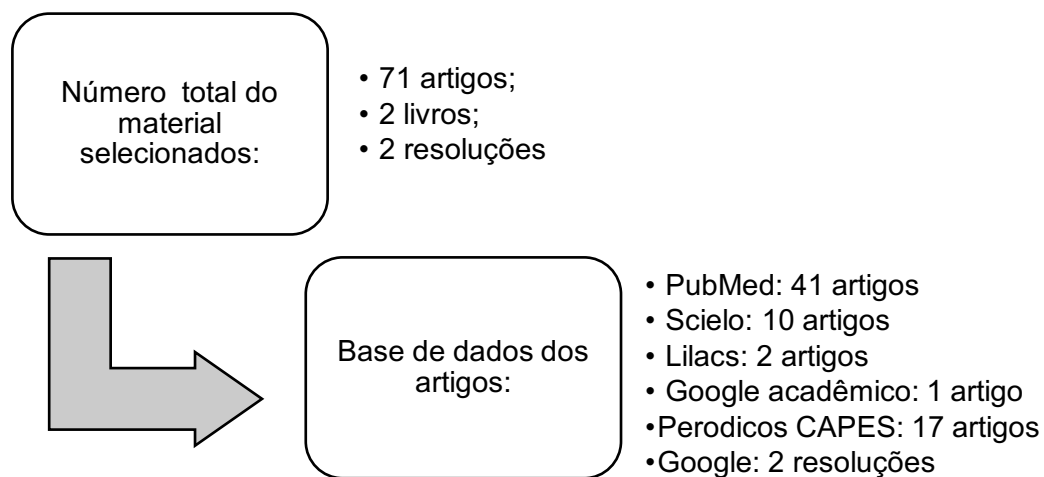
Figura 6 - Metodologia da seleção de material.





Fonte: Própria autora, 2022.

Figura 7 - Distribuição do material selecionado e da base de dados dos artigos.



Fonte: Própria autora, 2022.

4.5 Critérios de exclusão

Foram excluídos, artigos que não deram ênfase ao assunto proposto, neste estudo, bem como trabalhos publicados há um período superior a onze anos, cujas informações não eram de extrema relevância

5 RESULTADOS E DISCUSSÕES

Dos 71 estudos selecionados, 5 irão compor o Quadro 4 de resultados e discussões, de acordo com as seguintes características apresentadas:

Quadro 4 - Artigos selecionados para Resultados e Discussões.

Número	Autores e ano	Título	Descrição da <i>Acne vulgar</i>	Alternativas terapêuticas
1	ARAVIISKAIA; ESTEBARANZ; PINCELLI, 2021.	Dermocosmetics: beneficial adjuncts in the treatment of acne vulgaris.	Doença inflamatória crônica, recidivante da unidade pilosebácea	O manejo deve compreender duas fases: uma fase inicial na qual são prescritos medicamentos, e uma fase de tratamento de manutenção (utilizando dermocosméticos nesse sentido, ou como adjuvante) com o objetivo de prevenir recaídas.
2	BESSA; BESSA; MORAES, 2020.	Tratamento Estético para Acne Vulgar	A <i>Acne vulgar</i> é uma doença dermatológica caracterizada pela presença de processo inflamatório das glândulas sebáceas e dos folículos pilosebáceos com formação de comedões, pústulas, pápulas e outras lesões elementares na pele.	As condutas de tratamento médico envolvem medicações de uso tópico, antibióticos orais e até o uso da isotretinoína. As principais medicações de uso tópico são: os retinoides (adapaleno e tretinoína); antibióticos tópicos (clindamicina e eritromicina); peróxido de benzoíla. Porém, pode ser necessário o uso de medicamentos sistêmicos, tais como: tetraciclina e doxiciclina. E em alguns casos é necessária a terapia antiandrogênica, como: etinilestradiol com progestágeno antiandrogênico como acetato de ciproterona, desogestrel ou drospirona
3	CONFORTI <i>et al.</i> , 2021	Topical dermocosmetics and acne vulgaris	<i>Acne</i> é uma doença de pele muito comum, especialmente entre os adolescentes e geralmente requer tratamento longo e contínuo	A estratégia terapêutica básica para o cuidado da acne é o controle da secreção de sebo, queratinização anormal do epitélio folicular e infecção bacteriana. Portanto, medicamentos anti- inflamatórios, medicamentos bactericidas

				e os agentes que visam controlar a queratinização são usados principalmente para o cuidado da acne. A terapia moderna da acne baseia-se não apenas no uso de medicamentos específicos, mas também em medicamentos “complementares”. produtos, como hidratantes, produtos de limpeza e protetores solares
4	XU; LI, 2019.	Acne, the Skin Microbiome, and Antibiotic Treatment	A <i>Acne vulgaris</i> é uma doença crônica da pele envolvendo folículos pilosos e glândulas sebáceas.	O uso de antibióticos bactericidas e anti-inflamatórios continua sendo uma importante estratégia para o tratamento da acne.
5	ROCHA; BAGATIN, 2018.	Adult-onset acne: prevalence, impact, and management challenges	A acne é uma doença multifatorial e inflamatória dos folículos pilosebáceos, que acomete a maioria dos adolescentes	Se o quadro clínico for leve, retinoide tópico, ácido azelaico e peróxido de benzoíla são indicados em monoterapia ou associados a antibióticos tópicos. nenhuma medicação tópica é capaz de tratar todos os aspectos etiopatogênicos da acne; frequentemente, é necessário associar medicamentos tópicos ou tópicos adicionados a medicamentos sistêmicos.

FONTE: Autoria própria, 2022.

Os resultados nos mostram que a *Acne vulgaris* é uma doença crônica, muito comum em adolescentes, com características inflamatórias e caráter recidivante, o que requer um tratamento contínuo, que pode ser farmacológico e cosmético, sendo um complementar ao outro, na busca dos melhores resultados para cada paciente.

Os multifatores causadores dessa doença exigem tratamentos específicos. Existem quatro componentes principais de um regime de gerenciamento AV completo com base nas características da pele propensa a acne e pele tratada com acne e compreensão atual da manutenção da integridade estrutural e funcional da barreira epidérmica: 1) limpeza, 2) medicação, 3) hidratação, e 4) fotoproteção. Esses quatro objetivos importantes são inerentes a um regime completo que serve para otimizar os resultados terapêuticos para o paciente, principalmente por mitigar o comprometimento da barreira epidérmica e sua sensibilidade cutânea associada que pode ser causada por fatores climáticos (ou seja, baixa umidade), medicamentos tópicos, e uma variedade de produtos para a pele (DEL ROSSO *et al.*, 2015).

O estudo mostrou que o tratamento de *Acne* sem prescrição médica, com produtos de limpeza e o uso de hidratante pode prevenir o aparecimento de novas lesões, reduzir inflamação e melhorar a função de barreira da pele (ZEICHNER, 2016).

Ao se pesquisar o papel do farmacêutico nos cuidados com a pele foram encontrados 44 artigos, dos quais apenas 3 abordaram diretamente a importância desse profissional na manutenção de problemas dermatológicos, trazendo pesquisas como as de Tucker (2012) na qual, os farmacêuticos receberam uma lista de 16 condições de pele e foram solicitados a especificar com que frequência eles acreditavam que os pacientes procuraram seus conselhos sobre essas condições nas últimas 4 semanas. Os resultados sugerem que a maioria dos farmacêuticos (78%) sentiu que foram questionados sobre a pele seca, enquanto 22% referiram-se à *Acne vulgaris*. Os farmacêuticos encontram rotineiramente um pequeno número de doenças de pele e acreditam que podem contribuir para o cuidado desses pacientes.

Esses resultados apontam tanto a precariedade de estudos referentes as diversas possibilidades de atuação do Farmacêutico, quanto a ainda pouca valorização da atuação desse profissional no contexto clínico.

O Farmacêutico é um profissional potencialmente capaz de atuar nessa situação de agravos dermatológicos como é o caso da *Acne*, isso porque ele não está presente apenas no ato da dispensação dos dermocosméticos para o paciente, mas também por ser o profissional responsável pela manipulação dos mesmos, o que exige um maior conhecimento sobre os ativos e as formas farmacêuticas mais adequadas, como : cremes, géis, sérums, sabonetes, hidratantes, protetores solares, tudo de acordo com a necessidade do paciente.

De acordo com a pesquisa de Seité, Caixeta e Towersey (2015), onde perguntou-se a 596 dermatologistas que atuam em 12 estados do Brasil como tratam pacientes com acne graus I, II, III e IV, a prescrição de dermocosméticos para pacientes com acne é considerada para todos os graus de acne, mas sua frequência de prescrição diminui à medida que a gravidade da acne aumenta. 75% dos dermatologistas responderam que prescrevem um dermocosmético para acne grau 1. Além disso, eles poderiam escolher mais de uma opção: em terapia adjuvante, em terapia de manutenção e em monoterapia. O percentual de dermatologistas que prescrevem dermocosméticos como terapia adjuvante com medicação tópica diminuiu do grau I para o grau IV e foi maior na terapia adjuvante com medicação sistêmica do que para tópicos (Tabela 1).

Tabela 1- Porcentagem de dermatologistas que escolhem dermocosméticos, em relação ao grau de *Acne* dos pacientes.

	Grau I	Grau II	Grau III	Grau IV
Dermocosmético (s)	75,0%	67,3%	55,7%	44,1%
(sim)				
Manhã	34,0%	25,0%	18,0%	17,0%
noite	31,0%	20,0%	16,0%	15,0%
número médio de aplicações por dia	1,65	1,68	1,74	1,79
Em terapia adjuvante	56,8%	65,8%	69,3%	70,9%
apenas (sim)				
Com tópico	73,7%	70,6%	58,2%	61,9%
apenas medicação				
Com sistêmica	00,7%	04,0%	10,3%	14,2%
apenas medicação				
Com ambos	25,6%	25,4%	31,5%	23,9%
Em manutenção	20,0%	16,8%	14,7%	11,7%
apenas terapia (sim)				
Com tópico	82,3%	76,0%	72,4%	73,1%
medicamento				
Com sistêmica	00,0%	01,0%	01,7%	01,9%
medicamento				
Com ambos	17,7%	22,9%	25,9%	25,0%
Em monoterapia	07,0%	01,0%	03,0%	02,0%

Fonte: SEITÉ; CAIXETA; TOWERSEY, 2015.

Com os avanços crescentes na pesquisa e indústria cosmética, novos produtos estão constantemente sendo produzidos e testados. O estudo de Rossi *et al.* (2017), feito com 61 mulheres num período de 8 semanas, avaliou a eficácia e tolerância de um sérum anti acne e anti rugas, cujos resultados demonstraram boa tolerância e aceitabilidade, o que demonstra o interesse crescente em produtos com essa finalidade.

No estudo de Cervantes *et al.* 2018, realizado nos Estados Unidos da América (EUA), onde foi realizada uma revisão sobre a eficácia e segurança do Zinco no tratamento da *Acne vulgar*, estão inclusos um total de 31 estudos. Esses estudos analisaram coletivamente a resposta ao tratamento de 2.356 pacientes com diferentes regimes de tratamento e tempos de acompanhamento. Os estudos de produto de agente único e de produtos combinados sugerem que o zinco é eficaz no tratamento da acne

vulgar. No entanto, o tratamento de combinação pode ser uma opção terapêutica mais eficaz do que o zinco como agente único, pois todos os estudos de produtos de combinação, incluindo zinco com eritromicina tópica e suplemento oral concluiu que essas combinações melhoram significativamente a acne.

O uso de cuidados adjuvantes com a pele, agora é parte integrante do manejo de acne e dermocosméticos estão evoluindo para uma opção real de tratamento para dermatologistas. Avanços recentes na ciência e a tecnologia criaram uma nova era em seu desenvolvimento e há um impulso em direção a ensaios clínicos robustos avaliando cosméticos, comparáveis aos usados no desenvolvimento e avaliação de produtos farmacêuticos (ARAVIISKAIA; DRENO, 2016).

A microbiota cutânea na acne é obviamente influenciada pelo tratamento tópico, uma vez que a maioria deles é representada por antibióticos e / ou antissépticos. Dreno *et al.* (2017) investigaram características da microbiota da pele em indivíduos com acne antes e após a aplicação de eritromicina 4% ou um dermocosmético. Antes de iniciar a terapia, as amostras de microbiota mostraram uma superabundância de *Proteobacteria* e Firmicutes uma subrepresentação de Actinobactérias. *Propionibacteri* representou menos de 2% das bactérias na superfície da pele. *Staphylococcus spp* permaneceu o gênero predominante da microbiota superficial da pele. Ambos os tratamentos tópicos são capazes de modificar a microbiota da pele: a eritromicina reduziu o número de Actinobactérias enquanto o dermocosmético reduziu tanto o número de Actinobactérias e *Staphylococcus spp*. (DRENO *et al.*, 2017).

6 CONCLUSÃO

A *Acne vulgar* é um problema prevalente e persiste a necessidade de novas opções de tratamento seguras e eficazes, embora possua inúmeras opções disponíveis. Essa condição ainda não é considerada curável, levando a necessidade de uma investigação mais aprofundada pela indústria farmacêutica.

As opções de tratamentos já estabelecidas trazem riscos significativos, incluindo resistência a antibióticos e interações sistêmicas, além de efeitos colaterais desagradáveis, como pele seca e irritada, o que limita a adesão de muitos pacientes.

Esta revisão mostra que o uso de dermocosméticos (hidratantes, agentes limpantes, antimicrobianos, comedolíticos, anti-inflamatórios, antioxidantes, fotoprotetores), dentro de uma rotina diária de cuidados podem reduzir a inflamação e o número de lesões de *Acne*, além de prevenir a formação de manchas e cicatrizes, mostrando-se útil para o tratamento da acne combinado com drogas.

Diante dessa problemática, o Farmacêutico pode atuar tanto na manipulação de dermocosméticos individualizados para cada paciente, como na indicação e orientação dentro da drogaria, com as inúmeras opções já disponíveis no mercado, adequando o produto com a composição correta para o tipo de pele e o grau de lesões de cada paciente.

REFERÊNCIAS

- ARAVIISKAIA, E.; DRENO, B. The role of topical dermocosmetics in acne vulgaris. **Journal of the European Academy of Dermatology and Venereology: JEADV** vol. 30, n. 6, p. 926-935, 2016.
- ARAVIISKAIA, E.; ESTEBARANZ, J. L. L.; PINCELLI, C. Dermocosmetics: beneficial adjuncts in the treatment of acne vulgaris. **Journal of Dermatological Treatment**. Vol. 32, ed. 1, p. 3 – 10, 2021.
- ASAI, Y.; BAIBERGENOVA, A.; DUTIL, M.; HUMPHREY, S.; HULL, P.; LYNDE, C.; POULIN, Y.; SHEAR, N. H.; TAN, J.; TOOLE, J.; ZIP, C. Management of acne: Canadian clinical practice guideline. **CMAJ: Canadian Medical Association Journal**, vol. 188, n. 2, p. 118, 2016.
- BAGATIN, E.; FREITAS T. H. P.; RIVITTI-MACHADO, M. C.; MACHADO, M. C. R.; RIBEIRO, B. M.; NUNES, S.; ROCHA, M. A. D. D. Adult female acne: a guide to clinical practice. **Anais Brasileiros de Dermatologia**. vol. 94, n. 1, p. 62-75, 2019.
- BAGATIN, E.; FLOREZ-WHITE, M.; ARIAS-GOMEZ, M.I.; KAMINSKY, A. Algoritmo No Tratamento Da Acne - Consenso Do Grupo Iberolatinoamericano De Estudos Da Acne – GILEA, 2020. Disponível em: <https://www.semanticscholar.org/paper/ALGORITMO-NO-TRATAMENTO-DA-ACNE-CONSENSO-DO-GRUPO-Bagatin-Florez-White/2f8db75bff0407ec59641df32d01b457d8f80200>. Acesso em: 06 de nov. 2021.
- BALATO, A.; CACCIAPUOTI, S.; DI CAPRIO, R.; MARASCA, C.; MASARÀ, A.; RAIMONDO, A.; FABBROCINI, G. Microbioma humano: composição e papel nas doenças inflamatórias da pele. **Archivum Immunologiae et Therapiae Experimentalis**, vol. 67, p. 1–18, 2019.
- BARROS, D. S. L.; SILVA, D. L. M.; LEITE, S. N. Serviços Farmacêuticos clínicos na Atenção Primária à Saúde do Brasil. **Trabalho, Educação e Saúde**. Vol. 18, n. 1, 2020.
- BELL, J.; DZIEKAN, G.; POLLACK, C.; MAHACHAI, V. Self-Care in the Twenty First Century: A Vital Role for the Pharmacist. **Advances in Therapy**, vol. 33, ed. 10, p. 1691–1703, 2016.
- BESSA, V. A. L.; BESSA, M. F. S.; MORAES, V. T. P. Tratamento Estético para Acne Vulgar. **Pubsaúde**, vol. 3, A015, 2020.
- BHATIA, N.; PILLAI, R. Randomized, Observer-blind, Split-face Compatibility Study with Clindamycin Phosphate 1.2%/Benzoyl Peroxide 3.75% gel and Facial Foundation Makeup. **The Journal of Clinical and Aesthetic Dermatology**, vol. 8, ed. 9, p. 25–32, 2015.

BOWE, W. P.; KIRCIK, L. H. The importance of photoprotection and moisturization in treating acne vulgaris. **Journal of Drugs in Dermatology : JDD**, vol. 13, ed. 8, p. 89–94, 2014.

BRASIL. Ministério da Saúde. *RESOLUÇÃO Nº 585 DE 29 DE AGOSTO DE 2013*. Ementa: Regulamenta as atribuições clínicas do farmacêutico e dá outras providências. Brasília: Ministério da Saúde, 2013. Disponível em :<<https://www.cff.org.br/userfiles/file/resolucoes/585.pdf>> Acesso em : 30 out. 2021.

BRASIL. Ministério da Saúde. *Cuidado farmacêutico na atenção básica*. Caderno 1: serviços farmacêuticos na atenção básica à saúde. Brasília: Ministério da Saúde, 2014. Disponível em: <http://bvsmms.saude.gov.br/bvs/publicacoes/servicos_farmaceuticos_atencao_basica_saude.pdf> Acesso em: 07 nov. 2021.

CATHERINE, L.; ANNA, E.; KELLY, H.; PATRICIA, A.; STEPHEN, M. Na advance in comprehensive “real world” assessment of both the comedogenicity and acneogenicity of sunscreens in acne-prone consumers. **JAAD: Journal of the American Academy of Dermatology**, vol. 68, ed. 4, p. AB-13, 2013.

CERVANTES, J.; EBER, A. E.; PERPER, M.; NASCIMENTO, V. M.; NOURI, K.; KERI, J. E. The role of zinc in the treatment of acne: A review of the literature. **Dermatologic Therapy**, vol. 31, 2018.

CHULARO JANAMONTRI, L.; TUCHINDA, P.; KULTHANAN, K.; PONGPARIT, K. Moisturizers for acne: what are their constituents? **The Journal of Clinical and Aesthetic Dermatology**, vol. 7, ed. 5, p. 36-44, 2014.

CONFORTI, C.; GIUFFRIDA, R.; FADDA, S.; FAI, A.; ROMITA, P.; ZALAUDEK, I.; DIANZANI, C. Topical Dermocosmetics and acne vulgaris. **Dermatologic Therapy**, vol. 34, ed. 1, e14436, 2021.

COUTEAU, C.; PAPARIS, E.; COIFFARD, L. J. BB creams and their photoprotective effect. **Pharmaceutical Development and Technology**, vol. 21, n. 1, p. 39–42, 2016.

CULP, L.; TUCHAVI, S. M.; ALINIA, H.; FELDMAN, S. R. Tolerability of Topical Retinoids: Are There Clinically Meaningful Differences Among Topical Retinoids? **Journal of Cutaneous Medicine and Surgery**, vol. 19, n. 6, p. 530-538, 2015.

DALL'OGGIO, F.; TEDESCHI, A.; FABBROCINI, G.; VERALDI, S.; PICARDO, M.; MICALI, G. Cosmetics for acne: indications and recommendations for an evidence-based approach. **Giornale Italiano di Dermatologia e Venereologia: Organoficiale, Società Italiana di Dermatologia e Sifilografia**, vol. 150, n. 1, p. 1–11, 2015.

DEL ROSSO, J. Q.; GOLD, M.; RUEDA, M. J.; BRANDT, S.; WINKELMAN, W. J. Efficacy, safety, and subjects satisfaction of a specified skin care regiment to cleanse, medicate, moisturize, and protect the skin of patients under treatment for acne vulgaris. **The Journal of Clinical and Aesthetic Dermatology**, vol. 8, n. 1, p. 22–30, 2015.

DEL ROSSO, J.; LEVIN, J. The clinical relevance of maintaining the functional integrity of the stratum corneum in both healthy and disease-affected skin. **The Journal of Clinical and Aesthetic Dermatology**, vol. 4, ed. 9, p. 22–42, 2011.

DRAELOS Z. D. Cosmeceuticals: What's Real, What's Not. *Dermatologic clinics*, vol. 37, ed. 1, p. 107–115, 2019.

DRENO, B.; ARAVISHKAIA, E.; BERARDESCA, E.; BIEBER, T.; HAWK, J.; SANCHEZ-VIERA, M.; WOLKENSTEIN, P. The science of dermocosmetics and its role in dermatology. **JEADV: Journal of the European Academy of Dermatology and Venereology**, vol. 28, n. 11, p. 1409–1417, 2014.

DRENO, B.; GOLLNICK, H.; KANG, S.; THIBOUTOT, D.; BETTOLI, V.; TORRES, V.; LEYDEN, J. Understanding innate immunity and inflammation in acne: implications for management. **JEADV: Journal of the European Academy of Dermatology and Venereology** vol. 29, p. 3–11, 2015.

DRENO, B.; MARTIN, R.; MOYAL, D.; HENLEY, J. B.; KHAMMARI, A.; SEITÉ, S. Skin microbiome and *acne vulgaris*: *Staphylococcus*, a new actor in acne." **Experimental Dermatology**, vol. 26, n. 9, p. 798–803, 2017.

DRENO, B.; PÉCASTAINGS, S.; CORVEC, S.; VERALDI, S.; KHAMMARI, A.; ROQUES, C. Cutibacterium acnes (*Propionibacterium acnes*) and acne vulgaris: a brief look at the latest updates. **JEADV: Journal of the European Academy of Dermatology and Venereology**. Vol. 32 Suppl 2, 5–14, 2018.

ERCOLE, F. F.; DE MELO, L. S.; ALCOFORADO, C. L. G. C. "Integrative Review versus Systematic Review." **Revista Mineira de Enfermagem-REME**, Vol. 18, n. 1, p. 9–11, 2014.

FABBROCINI G.; IZZO R.; DONNARUMMA M.; MARASCA C.; MONFRECOLA G. Acne Smart Club: An Educational Program for Patients with Acne. **Dermatology** vol. 229, p. 136–140, 2014.

FEUILLOLAY, C.; PÉCASTAINGS, S.; LE GAC, C.; FIORINI-PUYBARET, C.; LUC, J.; JOULIA, P.; ROQUES, C. A *Myrtus communis* extract enriched in myrtucummulones and ursolic acid reduces resistance of *Propionibacterium acnes* biofilms to antibiotics used in *Acne vulgaris*. **Phytomedicine (Stuttgart)**, vol. 23, n. 3, p. 307–315, 2016.

- FINDLEY, K.; GRICE, E. A. The skin microbiome: a focus on pathogens and their association with skin disease. **PLoS Pathogens**, vol. 10, n.10, e1004436, 2014.
- FOX, L.; CSONGRADI, C.; AUCAMP, M.; DU PLESSIS, J.; GERBER, M. Modalidades de tratamento da acne. **Moléculas**, vol. 21, E1063, 2016.
- GOH C.; NOPPAKUN, N.; MICALI, G.; AZIZAN, N. Z.; BOONCHAI, W.; CHAN, Y.; CHEONG, W. K.; CHIU, P. C.; ETNAWATI, K.; GULMATICO-FLORES, Z.; FOONG, H.; KUBBA, R.; PAZ-LAO, P.; LEE, Y. Y.; LOO, S.; MODI, F.; NGUYEN, T. H.; PHAM, T. L.; SHIH, Y. H.; SITO HANG, I. B.; WONG, S. N. Meeting the Challenges of Acne Treatment in Asian Patients: A Review of the Role of Dermocosmetics as Adjunctive Therapy. **Journal of Cutaneous and Aesthetic Surgery**, vol. 9, n.2, p. 85–92, 2016.
- GOLLNICK, H.; ABANMI, A. A.; AL-ENEZI, M.; AL HAMMADI, A.; GALADARI, I.; KIBBI, A. G.; ZIMMO, S. Managing acne in the Middle East: consensus recommendations. **Journal of the European Academy of Dermatology and Venereology: JEADV**, vol. 31 Suppl 7, p. 4–35, 2017.
- HAN, R.; BLENCKE, H. M.; CHEG, H.; LI, C. The antimicrobial effect of CEN1HC-Br Against *Propionibacterium acnes* and its therapeutic and anti-inflammatory effects on *Acne vulgaris*. **Peptides**. Vol. 99, p. 36-43, 2018.
- ISODA, K.; TAKAGI, Y.; ENDO, K.; MIYAKI, M.; MATSUO, K.; UMEDA, K.; UMEDA-TOGAMI, K.; MIZUTANI, H. Effects of washing of the face with a mild facial cleanser formulated with sodium laureth carboxylate and alkyl carboxylates on acne in Japanese adult males. **Skin Research and Technology: Official Journal of International Society For Bioengineering and The Skin (Isbs); International Society For Digital Imaging of Skin (Isdis); International Society For Skin Imaging (Issi)**, vol. 21, ed. 2, 247–253, 2015.
- KAWAR, I. L.; HAIDER, T.; KUMARI, A.; DUBEY, S.; JAIN, P.; SONI, V. Models for acne: a comprehensive study. **Drug Discoveries & Therapeutics**. Vol. 12, n.6, p. 329-340, 2018.
- KIM, M. R.; KERROUCHE, N. Combination of benzoyl peroxide 5% gel with liquid cleanser and moisturizer spf 30 in acne treatment results in high levels of subjects satisfaction, good adherence and favorable tolerability. **The Journal of Dermatological Treatment**, vol. 29, ed. 1, p. 49–54, 2018.
- KNUTSEN-LARSON, S.; DAWSON, A. L.; DUNNICK, C. A.; DELLAVALLE, R. P. Acne vulgaris: pathogenesis, treatment, and needs assessment. **Dermatologic Clinics**, vol. 30, ed. 1, p. 99–IX, 2012.
- LEVIN J. The Relationship of Proper Skin Cleansing to Pathophysiology, Clinical Benefits, and the Concomitant Use of Prescription Topical Therapies in Patients with Acne Vulgaris. **Dermatologic Clinics**, vol. 34 ed. 2, p. 133–145, 2016.

LEVY, L. L.; EMER, J. J. Emotional benefit of cosmetic camouflage in the treatment of facial skin conditions: personal experience and review. **Clinical, Cosmetic and Investigational Dermatology**, vol. 5, p. 173–182, 2012,

LEYDEN, J. J.; DEL ROSSO, J. Q. The effect of benzoyl peroxide 9.8% emollient foam on reduction of propionibacterium acnes on the back using a short contact therapy approach. **Journal of Drugs in Dermatology: Jdd.** vol. 11, ed. 7, p. 830–833, 2012.

LEYDEN, J.; STEIN-GOLD, L.; WEISS, J. Why Topical Retinoids Are Mainstay of Therapy for Acne. **Dermatology and Therapy**, vol. 7, ed. 3, p. 293–304, 2017.

LEUNG, A. K.; BARANKIN, B.; LAM, J. M.; LEONG, K. F.; HON, K. L. Dermatology: how to manage acne vulgaris. **Drugs in Context**, vol. 10, p. 3–18, 2021.

LEUNG, A. K. C.; BARANKIN, B.; HON, K. L. Adolescent acne vulgaris: an overview of therapeutic options. **Consultant Pediatr**, vol. 14, p. 63–65, 2015.

MARCONI, M. A.; LAKATOS, E. M. **Fundamentos de Metodologia Científica**. 7ª ed. Atlas: São Paulo, 2010.

MASTROLONARDO, M.; BONAMONTE, D.; KARLIS, X.; FORTUNATO, F.; MAZZARELLA, F.; ROMITA, P.; FOTI, C. Acne and cosmetics: a cross-sectional, web-based questionnaire survey of the views and opinions of Italian dermatologists on the use of camouflage cosmetics in female patients. **Giornale Italiano di Dermatologia e Venereologia: Organoufficiale, Societa Italiana di Dermatologia e Sifilografia**, vol. 152, ed. 5, p. 407–412, 2017.

MENDES, K. D. S.; SILVEIRA, R. C. C. P.; GALVÃO, C. M. Revisão integrativa: método de pesquisa para a incorporação de evidências na saúde e na enfermagem. **Texto & Contexto – Enfermagem**. vol. 17, n. 4 pp. 758-764, 2008.

MOLINAR, V. E.; TAYLOR, S. C.; PANDYA, A. G. What's new in objective assessment and treatment of facial hyperpigmentation?. **Dermatologic Clinics**, vol. 32, ed. 2, p. 123–135, 2014.

OON, H. H.; WONG, S. N.; AW, D.; CHEONG, W. K.; GOH, C. L.; TAN, H. H. “Acne Management Guidelines by the Dermatological Society of Singapore.” **Journal of Clinical and Aesthetic Dermatology**. Vol 2 • n 7, p. 34-50, 2019.

OGE', L. K. BROUSSARD, A.; MARSHALL, M. D. Acne Vulgaris: Diagnosis and Treatment. **American Family Physician**, vol. 100, ed. 8, p. 475–484, 2019.

PEREIRA, J. G.; COSTA K. F.; SOBRINHO H. M. R. Acne vulgar: associações terapêuticas estéticas e farmacológicas. **Revista Brasileira Militar de Ciências**, vol. 5, n. 13, p. 15-21, 2019.

PLUETRATTANABHA, N.; KULTHANAN, K.; NUCHKULL, P.; VAROTHAI, S. The pH of skin cleansers for acne. **Indian Journal of Dermatology, Venereology and Leprology**, vol. 81, ed. 2, p. 181–185, 2015.

QIN, M.; PIROUZ, A.; KIM, M. H.; KRUTZIK, S. R.; GARBÁN, H. J.; KIM, J. Propionibacterium acnes induces il-1 β secretion via the nlrp3 inflammasome in human monocytes. **The Journal of Investigative Dermatology**, vol. 134, ed. 2, p. 381–388, 2014.

RESOLUÇÃO CFF nº 585, de 29 de agosto de 2013. Regulamenta as atribuições clínicas do farmacêutico e dá outras providências. Diário Oficial da União, Brasília, DF, 25 set. 2013 – Seção 1, p.

RESOLUÇÃO CFF nº 586, de 29 de agosto de 2013. **Resolução CFF nº 585**, de 29 de agosto de 2013. Regulamenta as atribuições clínicas do farmacêutico e dá outras providências. Diário Oficial da União, Brasília, DF, 25 set. 2013 – Seção 1, p.

RESOLUÇÃO CFF nº 467, de 28 de novembro de 2007. Define, regulamenta e estabelece as atribuições e competências do farmacêutico na manipulação de medicamentos e de outros produtos farmacêuticos. Diário Oficial da União, Brasília, DF, 28 nov. 2007 – Seção 1, p.

RIBEIRO, A. B.; ALMEIDA, L. M. C.; COSTA, A.; FRANCESCONI, F.; FOLLADOR, I.; NEVES, J. R.; Etiopatogenia da Acne Vulgar: uma revisão prática para o dia a dia no consultório de dermatologia. **Surg Cosmet Dermatol**. vol. 7, suppl 1, p. 20-26, 2015.

RIVITTI, E. A.; **Anatomia e fisiologia**: Manual de Dermatologia Clínica de Sampaio e Rivitti. Editora Artes Médicas Ltda., São Paulo, 745 páginas, Cap. 1, p. 1-15, 2014.

ROCHA, M. A.; BAGATIN, E. Adult-onset acne: prevalence, impact, and management challenges. **Clinical, Cosmetic and Investigational Dermatology**, Vol.11, p.59-69, 2018.

RODRIGUES, F. M.; LEITE, R. S.; YOSHIDA, E. H.; CARNEIRO, F. P.; DOS SANTOS, N. S. Tratamento dermatológico da *Acne vulgar*. **Revista Saúde em Foco** - Edição nº 11 – Ano, 2019.

ROSSI, A. B.; THOUVENIN, M. D.; DALMON, S.; LIEGARD, L.; RIBET, V. Efficacy and tolerance of an anti-acne and anti-wrinkle dermocosmetic serum in adult women. **Journal of the American Academy of Dermatology**, vol.76, AB117, 2017.

ROTHER, E. T. Revisão Sistemática X Revisão Narrativa Revisión Sistemática X Revisión Narrativa Systematic Literature Review X Narrative Review. **Acta Paulista De Enfermagem**, vol. 20, n. 2, p. V-VI, 2007.

SEITÉ, S.; CAIXETA, C.; TOWERSEY, L. Large-scale survey to describe acne management in Brazilian clinical practice. **Clinical, Cosmetic and Investigational Dermatology**. Vol.11, n.1, p.575, 2015.

SOUZA, M. T.; SILVA, M. D.; CARVALHO, R. Revisão integrativa: o que é e como fazer. **Einstein**, São Paulo, v. 8, n. 1, p. 102-106, 2010.

STRINGER, T.; NAGLER, A.; ORLOW, S. J.; OZA, V. S. Clinical evidence for washing and cleansers in acne vulgaris: a systematic review. **The Journal of Dermatological Treatment**, vol.29, ed. 7, p. 688–693, 2018.

TAN, J.; BISSONNETTE, R.; GRATTON, D.; KERROUCHE, N.; CANOSA, J. M.; The safety and efficacy of four different fixed combination regimens of adapalene 0.1%/benzoyl peroxide 2.5% gel for the treatment of acne vulgaris: results from a randomised controlled study. **European Journal of Dermatology: EJD**, vol.28, n.4, p. 502–508, 2018.

TAN, A.U.; SCHLOSSER, B.J.; PALLER, A.S. "A Review of Diagnosis and Treatment of Acne in Adult Female Patients." **International Journal of Women's Dermatology**. Vol. 4, n.2, p. 56-71, 2018.

TANGHETTI, E. A. The role of inflammation in the pathology of acne. **The Journal of Clinical and Aesthetic Dermatology**. vol. 6, ed. 9, p.27–35, 2013.

TUCKER, R. Community pharmacists' perceptions of the skin conditions they encounter and how they view their role in dermatological care. **The International Journal of Pharmacy Practice**, vol. 20, ed. 5, p. 344–346, 2012.

VERALDI, S.; BARBARESCHI, M.; BENARDON, S. SCHIANCHI, R. Short contact therapy of acne with tretinoin. **The Journal of Dermatological Treatment**, vol. 24, ed. 5, p. 374-376, 2013.

WALSH, T. R.; EFTHIMIOU, J.; DRÉNO, B. "Systematic review of antibiotic resistance in acne: an increasing topical and oral threat." **The Lancet. Infectious Diseases**, vol.16, p. 23–33, 2016.

WHITTEMORE, R.; KNAFL, K. The integrative review: update methodology. **Journal of Advanced Nursing**. Vol.52,n. 5, p. 546-53, 2005.

XU, H.; LI, H. Acne, the Skin Microbiome, and Antibiotic Treatment. **American Journal of Clinical Dermatology**, vol.20, n.3, p.335–344, 2019.

YAMAKOSHI, T.; MAKINO, T.; MATSUNAGA, K.; YOSHIHISA, Y.; REHMAN, M. U.; SEKI, T.; HAYASHI, Y.; SHIMIZU, T. Efficacy of chlorhexidine gluconate ointment (OronineH®) for experimentally-induced comedones. **Clinical, Cosmetic and Investigational Dermatology**, vol. 5, p. 79–83, 2012.

ZAENGLEIN, A. L.; PATHY, A. L.; SCHLOSSER, B. J.; ALIKHAN, A.; BALDWIN, H. E.; BERSON, D. S.; BOWE, W. P.; GRABER, E. M.; HARPER, J. C.; KANG, S.; KERI, J. E.; LEYDEN, J. J.; REYNOLDS, R.V.; SILVERBERG, N. B.; STEIN GOLD, L. F.; TOLLEFSON, M. M.; WEISS, J. S.; DOLAN, N. C.; SAGAN, A. A.; STERN, M.; BOYER, K. M.; BHUSHAN, R. Guidelines of care for the management of acne

vulgaris. **Journal of the American Academy of Dermatology**, vol. 74, n. 5, p. 945-973, 2016.

ZEICHNER, J.A. Inflammatory Acne Treatment: Review of Current and New Topical Therapeutic Options. **Journal of Drugs in Dermatology: JDD**, vol. 15, 1 Suppl 1, s11-16, 2016.

ZHAO, J.; WANG, Y.; JIANG, L.; MU, Y. Z. The application of skin care product in acne treatment. **Dermatologic Therapy**, 33(6), e14287, 2020.

ZIP, C. The Role of Skin Care in Optimizing Treatment of Acne and Rosacea. **Skin Therapy Letter**, vol. 22, ed.3, p.5-7, 2017.