

UNIVERSIDADE FEDERAL DE CAMPINA GRANDE  
CENTRO DE SAÚDE E TECNOLOGIA RURAL  
CAMPUS DE PATOS – PB  
CURSO DE MEDICINA VETERINÁRIA

MONOGRAFIA

Bloqueios anestésicos locais em cães - Revisão de Literatura

Diego Rodrigues de Menezes

2007



**UNIVERSIDADE FEDERAL DE CAMPINA GRANDE  
CENTRO DE SAÚDE E TECNOLOGIA RURAL  
CAMPUS DE PATOS – PB  
CURSO DE MEDICINA VETERINÁRIA**

**MONOGRAFIA**

Bloqueios anestésicos locais em cães - Revisão de Literatura

Diego Rodrigues de Menezes  
Graduando

Prof. Dr. Pedro Isidro da Nóbrega Neto  
Orientador

Patos – PB  
Julho/2007



Biblioteca Setorial do CDSA. Maio de 2022.

Sumé - PB

FICHA CATALOGADA NA BIBLIOTECA SETORIAL DO  
CAMPUS DE PATOS - UFCG

M543r  
2007

Mesezes, Diego Rodrigues de.

Bloqueio anestésicos locais em cães./ Diego Rodrigues de. Menezes –  
Patos: CSTR/UFCG, 2007.

30 f.: il.

Inclui bibliografia.

Orientador: Pedro Isidro da Nóbrega Neto.

Monografia (Graduação em Medicina Veterinária) – Centro de Saúde  
e Tecnologia Rural, Universidade Federal de Campina Grande.

1- Anestesiologia Veterinária – Monografia. I – Título.

CDU: 616.089.5: 619

**UNIVERSIDADE FEDERAL DE CAMPINA GRANDE  
CENTRO DE SAÚDE E TECNOLOGIA RURAL  
CAMPUS DE PATOS – PB  
CURSO DE MEDICINA VETERINÁRIA**

**DIEGO RODRIGUES DE MENEZES**

Monografia submetida ao Curso de Medicina Veterinária como requisito parcial para a obtenção do grau de Médico Veterinário.


APROVADA EM \_\_\_\_ / \_\_\_\_ / \_\_\_\_

MÉDIA: \_\_\_\_\_


BANCA EXAMINADORA:



Prof. Dr. Pedro Isidro da Nóbrega Neto  
(Orientador)



Prof. Dr. Almir Pereira de Souza  
(Examinador)



Prof. Adílio dos Santos Azevedo  
(Examinador)

## AGRADECIMENTOS

*A Deus*, a quem sou temente, por ter me proporcionado mais uma realização no transcorrer da minha existência.

*Aos meus pais*, Fernando Ney Menezes da Silva, aquele a quem amo e admiro, e que sempre esteve ao meu lado nos momentos bons e difíceis da minha vida, responsável pela minha formação, ao lado da minha amada e amorosa mãe, Tânia Maria Rodrigues de Menezes, aquela que por duas vezes me deu a vida, e por quem sinto um profundo e incontestável amor.

*À minha irmã*, Fernanda Rodrigues de Menezes, que mesmo distante, está sempre presente em minha vida.

*Ao meu avô*, Francisco Rodrigues de Carvalho, aquele que diretamente influenciou na minha postura profissional, dedicação à profissão e um amor cúmplice que ele cultivava pela vida.

*Aos meus avôs (in memoriam)*, Francisco de Assis Menezes, Eudes, e Idalina Sales Rodrigues de Carvalho, a quem nutro com saudade e amor, as suas ausências.

*Aos meus tios*, pela força e incentivo a mim dedicados.

*Aos meus amigos*, Paulo Trigueiro, Vicente Toscano, Jefferson Ricardo, Wladimir, Edson David, Edgar, Lidiácio, Vamberto, Rodrigo Eloy, Galtieri e Daniel, amigos fraternos com quem pude conviver, aprender e ensinar nessa incrível arte que se chama AMIZADE.

*Aos professores*, pelos conhecimentos transmitidos, onde me espelho para minha vida profissional, em especial ao Prof. Pedro Isidro, com quem tive a honra de conviver no dia a dia da vida acadêmica e assim tendo grande influência na minha escolha pela área a que me propus ingressar.

*Aos funcionários*, em especial a Tereza a Damião, pelo carinho e respeito cultivados durante a minha formação acadêmica.

*Aos animais*, seres iluminados pela mão divina, dotados de pureza e sensibilidade, aos quais eu tenho a honra de tê-los em minha companhia, desde antes do meu ingresso na vida acadêmica. Em especial a Chicão, que através do seu amor e candura, sintetiza todo amor e admiração que tenho por eles.

A todos que fizeram e fazem parte em algum momento dessa minha etapa que se conclui, meu muito obrigado e que Deus nos Abençoe.

## SUMÁRIO

LISTA DE FIGURAS.....	6
RESUMO.....	7
ABSTRACT.....	8
1. INTRODUÇÃO.....	9
2. REVISÃO DE LITERATURA.....	10
2.1. Principais fármacos usados nos bloqueios anestésicos.....	10
2.1.1. Lidocaína.....	10
2.1.2. Prilocaina.....	10
2.1.3. Bupivacaína.....	10
2.1.4. Ropivacaína.....	11
2.2. Bloqueios anestésicos na cabeça.....	12
2.2.1. Nervo alveolar inferior.....	12
2.2.2. Nervo mentoniano.....	12
2.2.3. Nervo maxilar.....	13
2.2.4. Nervo infra-orbitário.....	14
2.2.5. Nervos lacrimal, zigomático e oftálmico.....	15
2.2.6. Bloqueio retro-bulbar.....	16
2.3. Bloqueios anestésicos do tronco e membros.....	17
2.3.1. Bloqueio em anel.....	17
2.3.2. Bloqueio do plexo-braquial.....	17
2.3.3. Anestesia regional intravenosa.....	18
2.3.4. Anestesia local entre garrotes.....	19
2.3.5. Bloqueio dos nervos intercostais.....	20
2.3.6. Anestesia infiltrativa.....	21
2.3.7. Bloqueio epidural lombosacral.....	22
3. Considerações finais.....	24
4. Referências bibliográficas.....	25

## LISTA DE FIGURAS

<b>Figura 1.</b> Bloqueio do Nervo Mandibular.....	12
<b>Figura 2.</b> Bloqueio do Nervo Mentoniano.....	13
<b>Figura 3.</b> Bloqueio do Nervo Maxilar.....	14
<b>Figura 4.</b> Bloqueio do Nervo Infra-orbitário.....	15
<b>Figura 5.</b> Bloqueio dos Nervos Lacrimal, Zigmático e Oftálmico.....	15
<b>Figura 6.</b> Bloqueio retro-bulbar.....	16
<b>Figura 7.</b> Bloqueio do Plexo-braquial.....	18
<b>Figura 8.</b> Bloqueio do Plexo-braquial.....	18
<b>Figura 9.</b> Anestesia Intravenosa Regional.....	19
<b>Figura 10.</b> Anestesia Local Entre Garrotes.....	20
<b>Figura 11.</b> Bloqueio Intercostal.....	21
<b>Figura 12.</b> Bloqueio Infiltrativo.....	22
<b>Figura 13.</b> Bloqueio Epidural.....	23
<b>Figura 14.</b> Administração do Anestésico Local no Espaço Epidural.....	23



## RESUMO

**MENEZES, D. R.** Bloqueios anestésicos locais em cães - Revisão de Literatura. Patos, UFCG. 2007. 30p. (Trabalho de conclusão de Curso em Medicina Veterinária).

Na prática clínico-cirúrgica do Médico Veterinário que milita na área de pequenos animais, muitas vezes é necessário abolir a dor de um paciente, para realizar um procedimento cirúrgico ou um simples exame clínico. Geralmente, nestes casos, recorre-se às anestésias dissociativa ou geral, inalatória ou injetável. Porém estas anestésias não são isentas de risco e, especialmente em animais em estado crítico de higidez, podem complicar o seu quadro clínico. Neste aspecto, os bloqueios anestésicos locais, são recursos muito úteis, que viabilizam na prática muitos procedimentos, sem que sejam necessárias anestésias mais arriscadas e onerosas. Para anestésias na cabeça, podem-se empregar os bloqueios dos nervos alveolar inferior, mentoniano, maxilar, infra-orbitário, lacrimal, zigomático e oftálmico, além do bloqueio retro-bulbar, cada um dos quais dessensibilizando determinada área craniana. Da mesma forma, os bloqueios anestésicos do tronco e membros, como o bloqueio em anel, bloqueio do plexo-braquial, dos nervos intercostais, e as anestésias epidural lombosacral, entre garrotes, intravenosa regional e infiltrativa, disponibilizam ao Médico Veterinário, um leque de alternativas que facilitam e tornam mais práticas muitos procedimentos clínicos e cirúrgicos.

Palavras-chave: anestesia local, anestesiologia, canino.

## ABSTRACT

**MENEZES, D. R.** Local anaesthetic blocks in dogs – Literature Review. Patos, UFCG. 2007. 30p. (Work of course conclusion in Veterinary Medicine).

Since the blockades local anaesthetics, are resources that they make possible in practises day-by-day of it I medicate veterinarian, where the blockades in the head as, blockade of the alveolar inferior, the mentoniano nerve, of ifra-orbital, lacrimal, zigomático, oftálmico maxilar, and blockade to retro-bulbar are between the artifices that the clinico-surgeon has to the reach so that in the execution of procedures that require a análgica intervention, the same he can launch hand of the tecnicas to follow described, where he can carry through diverse interventions, as á tooth extration, biopsia, withdrawal of body-stranger, small sutures, etc...

Already the blockades anaesthetics of the trunk and members, as blockade in ring, plexo-brachial, blockade of the intercostais nerves, epidural lombosacral, anesthesia between garrotes, regional, infiltrativa intravenosa, disponibilizam to the clinico-surgeon, a fan of alternatives that facilitate and become more practise the surgical interventions that go since a simple withdrawal of strange body, tie a more complex surgery, as ovariectomias, thus assisting the medical veterinarian in practises physician-hospital.

Key-words: local anesthesia, anesthesiology, canine.

## 1. INTRODUÇÃO

Desde que a Medicina Veterinária brasileira teve seu início, inúmeras tentativas de desenvolver novas técnicas e novos protocolos vêm sendo desenvolvidos para que se obtenha um maior número de opções na rotina clínico-hospitalar. Dentre essas opções está inclusa a anestesia local, que é uma alternativa bastante simples e prática, não requerendo aparelhagem sofisticada, nem procedimentos que exijam técnicas complexas, reduzindo o custo do procedimento.

Muitas vezes a anestesia local vem sendo usada como um fator auxiliar em outros tipos de anestesia, como a inalatória e a intravenosa, para que se obtenha menores doses desses fármacos no transcorrer dos procedimentos citados, evitando assim que o paciente corra riscos indesejáveis durante a cirurgia.

Tendo em vista a dificuldade de muitos clínicos em realizar a anestesia geral para a realização de alguns procedimentos, por fatores como carência de equipamentos, custo dos anestésicos, idade do paciente, estado clínico do paciente, a anestesia local torna-se uma opção valiosa, no arsenal terapêutico à disposição do Médico Veterinário.

Objetivou-se com esta revisão de literatura dirimir algumas dúvidas a respeito dos bloqueios anestésicos locais que podem ser realizados na espécie canina, de modo a propor que esse tipo de anestesia seja mais empregado na rotina clínico-cirúrgica veterinária.

## 2. REVISÃO DE LITERATURA

### 2.1. Principais fármacos usados nos bloqueios anestésicos

#### 2.1.1. Lidocaína

É o fármaco mais comumente usado na rotina clínico-hospitalar. Tem alto poder de penetração, duração e potência moderadas. Sua duração de sua ação é de cerca de 60 minutos, quando sem vasoconstrictor e de 90 a 120 minutos, quando associada ao vasoconstrictor. Seu uso endovenoso tem propriedades antiarrítmicas (MASSONE, 2003; RANG et al., 1997). Alguns efeitos tóxicos indesejáveis como contração e depressão respiratória, convulsão e hipotensão, podem ocorrer, dependendo do local e da dose administrada (HALL et al., 1987). O seu uso infiltrativo para anestesia no procedimento cirúrgico para avaliar a osteointegração da hidroxiapatita sintética no processo alveolar da mandíbula de cães, foi descrito por Duarte et al. (2006). A lidocaína também é eficaz na infiltração dos nervos mediano, ulnar, tibial e fibular (VINICIO et al., 2002).

#### 2.1.2. Prilocaina

Fármaco com propriedades semelhantes à lidocaína, com a vantagem de ser menos tóxica que a mesma, tendo, portanto, ótima margem de segurança, produzindo baixas concentrações sanguíneas. Possui bom poder de penetração e tempo de ação semelhante à lidocaína. Em doses elevadas pode produzir metahemoglobinemia (MASSONE, 2003).

#### 2.1.3. Bupivacaína

Fármaco altamente lipossolúvel, sendo quatro vezes mais potente que a lidocaína, com longa ação analgésica. Não produz vasodilatação, porém a associação com a adrenalina produz vasoconstrição e aumenta seu tempo hábil de 180 para 360 minutos. Seu uso contínuo produz baixas concentrações plasmáticas. Sua dose máxima varia de 2 mg/kg (sem vasoconstrictor) a 3 mg/kg (com vasoconstrictor) (MASSONE, 2003). O seu uso e efeitos foram confirmados por SWEITZER (1997), onde nenhum sinal de toxicidade foi observado. Já Pihlajamäki (1991) fez seu uso com doses além dos valores recomendados, de 1,92 mg/kg a 5,1 mg/kg, e não observou nenhum sinal de intoxicação. Quandt (1996) faz sua descrição obtendo os mesmos efeitos, mas nas doses 1,5mg/kg a 2,0mg/kg. Contudo, Feldman et al. (1989) obtiveram efeitos convulsivantes quando administraram a dose de 4,3 mg/kg. Muir et al. (1995) recomendam que a dose máxima de bupivacaína não ultrapasse 2 mg/kg. Munson et al. (1975) e Malagodi et al. (1977) afirmam que a dose necessária para causar toxicidade

cardiovascular é de duas a quatro vezes maior que aquela que produz toxicidade do sistema nervoso central. Mets et al. (1992) só observaram, em ratos, a ocorrência de toxicidade com a dose de 12,3 mg/kg.

#### **2.1.4. Ropivacaína**

Tem potência semelhante à da bupivacaína, proporcionando duração de ação semelhante à desta, com menor cardiotoxicidade, após a anestesia infiltrativa. É solúvel em água e estável em solução aquosa. Apresenta-se em concentrações de 0,2%, 0,75% e 1% para bloqueios perineurais e anestesia infiltrativa. A sua administração em altas doses produz anestesia cirúrgica, enquanto que em baixas doses, produz bloqueio sensitivo (analgesia) com bloqueio motor limitado e não progressivo. O uso de um vasoconstritor tem pouca ou nenhuma influência na duração de ação, que é de cerca de 180 a 240 minutos. Também produz menor concentração fetal (MASSONE, 2003). A dose máxima varia de 0,5 a 3 mg/kg quando sem vasoconstritor (MUIR III et al., 2001) e de 3 a 5 mg/kg com associação de epinefrina (THURMON et al., 1996). Experimentos demonstraram que a ropivacaína produz menos efeitos neurotóxicos e cardiotoxicos que a bupivacaína (DELFINO et al., 1999; 2000). Sua taxa de ligação a proteínas plasmáticas chega a 94%, e possui alta lipossolubilidade (RAMOS et al., 2000). Os efeitos tóxicos levam à perda da consciência e convulsões tônicoclônicas, com alterações da pressão arterial, frequência e ritmo cardíaco (MARANHÃO et al., 2000). O uso da ropivacaína demonstrou ser seguro para bloqueios do nervo alveolar em gatos (MILKEN et al., 2006).

## 2.2. Bloqueios anestésicos na cabeça

### 2.2.1. Nervo alveolar inferior

Esse nervo também é conhecido como nervo mandibular ou pterigo-mandibular. Para seu bloqueio, a infiltração do anestésico no local deve ser bastante precisa para que ocorra uma analgesia satisfatória. Seu bloqueio promove analgesia ipsilateral da mandíbula até a linha média que a divide em duas, ou seja, mandíbula, mucoperiósteo vestibular, tecidos moles adjacentes, dois terços anteriores da língua e assoalho da cavidade oral (Figura 1); e é indicado para qualquer manipulação envolvendo tais regiões (MUIR III et al., 2001).

Procedimento: Deve-se inserir uma agulha 25x7 ou 25x5 no ângulo inferior da mandíbula, 1,5 cm rostralmente ao processo angular (GROSS et al,2000) (Figura 1). Vários anestésicos têm sido descritos como eficazes neste bloqueio: lidocaína (TAKASUGI et al., 2000), cloroprocaína (GROSS et al., 1997), prilocaína (PROGREL & THAMBY, 2000) e ropivacaína (DELFINO et al., 1999; 2000). No transcorrer do procedimento, podem ocorrer danos dos nervos periféricos (GIULIANI et al., 2001).

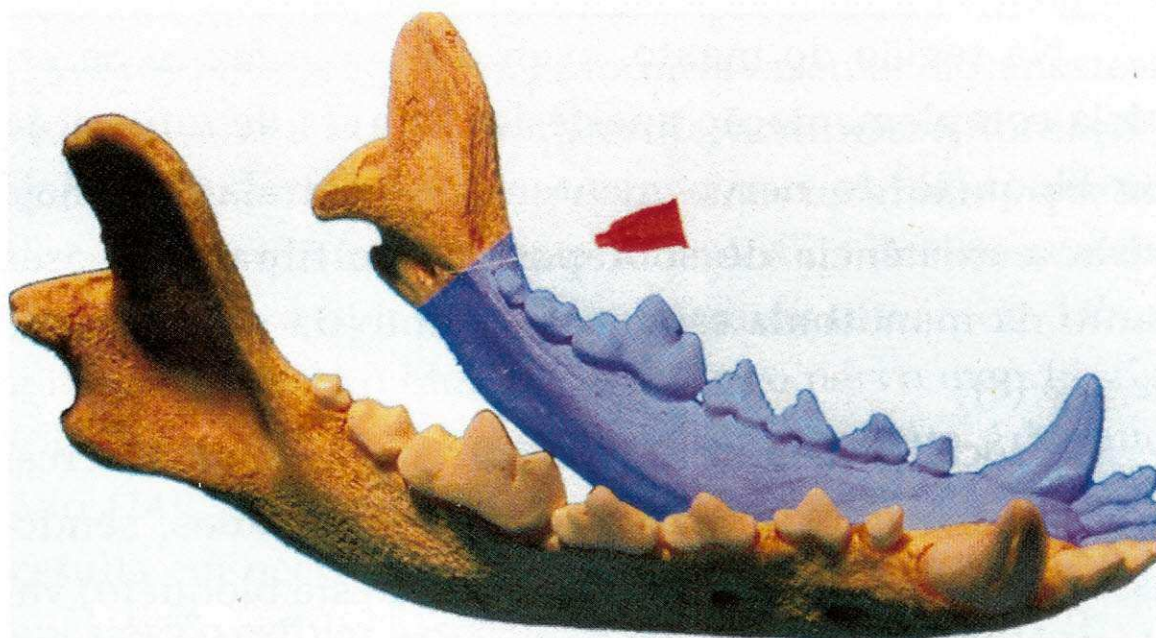


Figura 1- Bloqueio do nervo mandibular (LOPES&GIOSO, 2007).

### 2.2.2. Nervo mentoniano

O bloqueio desse nervo promove analgesia da região rostral da mandíbula, sendo uma alternativa interessante para procedimentos nessa região. A analgesia ipsilateral envolve o lábio inferior, a pele da região do mentoniano, os tecidos moles adjacentes e os dentes incisivos, caninos e pré-molares (Figura 2) (MUIR III et al., 2001).

Procedimento: Insere-se uma agulha 25x7 ou 25x5 sobre o nervo mentoniano, rostralmente ao meio do forame mentoniano próximo à região do pré-molar (Figura 2). A seguir injeta-se cerca de 2 ml de anestésico local (MUIR III et al., 2001).

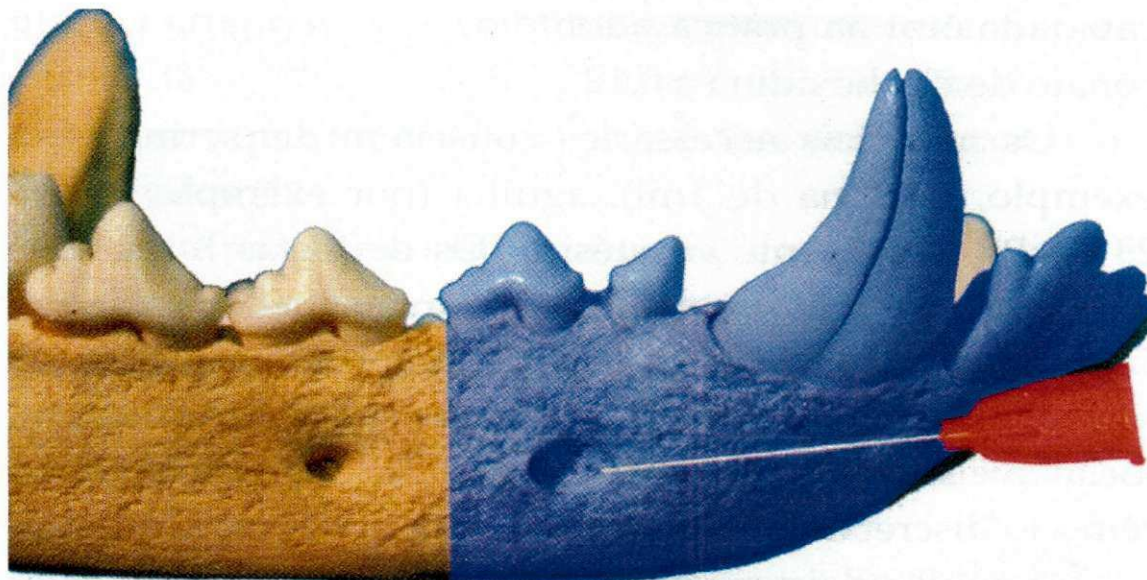


Figura 2- Bloqueio do nervo mentoniano (LOPES & GIOSO, 2007).

### 2.2.3. Nervo maxilar

Seu bloqueio promove analgesia profunda de uma hemimaxila, ou seja, bochecha, porção lateral da narina, pele da pálpebra inferior, palatos duro e mole, dentes molares, dentes maxilares, periósteo vestibular, osso maxilar, tecidos moles e tecidos adjacentes (Figura 3).

Procedimento: A agulha 25x7 ou 25x5 deve ser inserida num ângulo de 90°, na direção medial, ventral ao bordo do processo zigmático, caudalmente ao canto do olho. Esta agulha deve ser introduzida até próximo à fossa pterigopalatina, onde 2 ml de anestésico devem ser depositados, entre o forame maxilar e o forame redondo (Figura 3) (MUIR III et al., 2001).

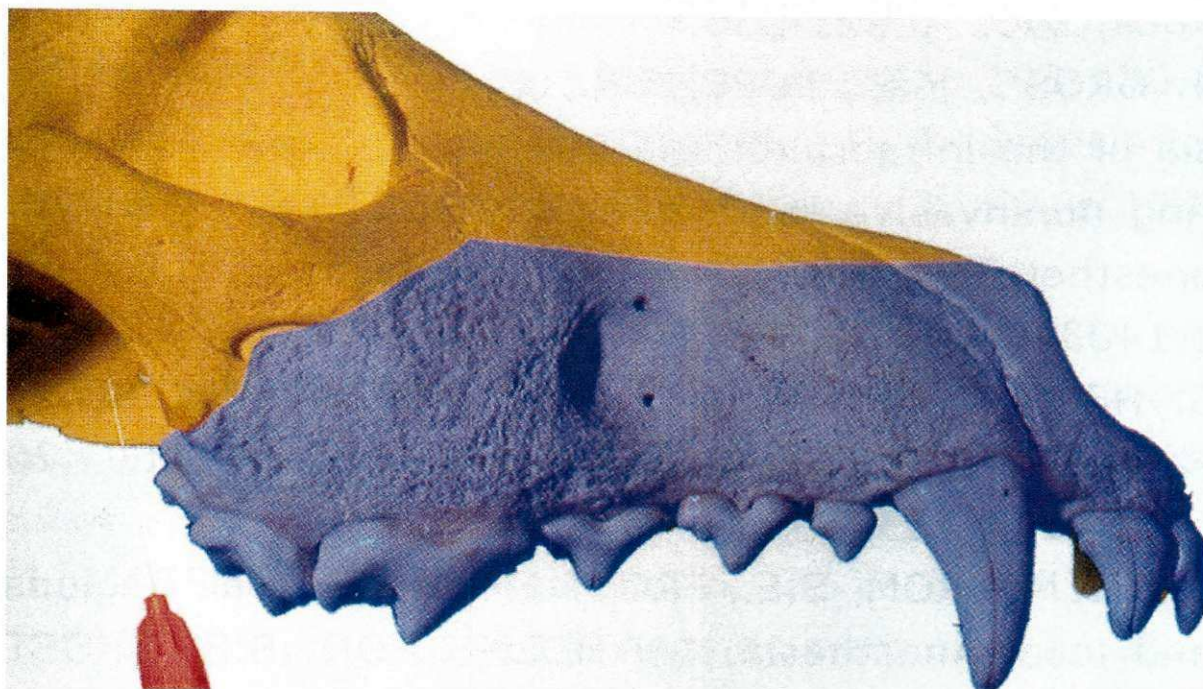


Figura 3- Bloqueio do nervo maxilar (LOPES & GIOSO, 2007).

#### **2.2.4. Nervo infra-orbitário**

A quantidade e o grau de dispersão do anestésico usado nesse bloqueio é quem vai definir a área afetada, sendo que quanto maior a dispersão caudal, maior será a área com analgesia. Com o seu bloqueio obtém-se analgesia dos dentes maxilares, incisivos, canino, primeiro e segundo pré-molares, osso e tecidos moles, pálpebra inferior, lábio superior e porção lateral da narina (Figura 4). Se a infiltração for mais profunda, a analgesia pode atingir o quarto pré-molar, sendo necessário mais uma metade da dose inicial (MUIR III et al., 2001)

Procedimento: Uma agulha 25x7 ou 25x2 deve ser inserida por via oral cranialmente ao bordo ósseo do forame infra-orbital (Figura 4), onde 2 ml de anestésico local serão administrados (MUIR III et al., 2001)



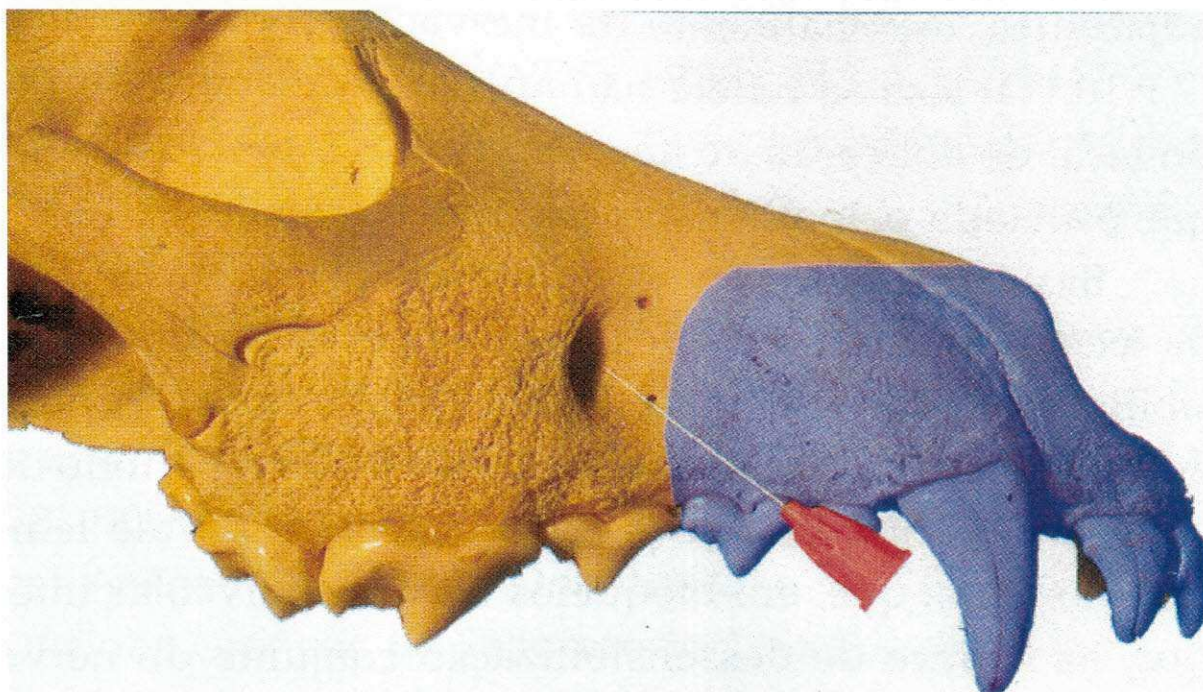


Figura 4 - Bloqueio do nervo infra-orbitário (LOPES & GIOSO, 2007).

### 2.2.5. Nervos lacrimal, zigomático e oftálmico

Com o bloqueio desses nervos obtém-se a analgesia do olho, órbita, conjuntiva, pálpebras e pele da testa (MUIR III et al., 2001).

Procedimento: Insere-se uma agulha 25x7 ou 25x8 ventralmente à borda do processo zigomático, no canto lateral do olho, cranial ao bordo anterior da porção vertical do ramo da mandíbula em uma direção dorsomedial e caudal, até a fissura orbital ser atingida (Figura 5). O volume de anestésico local a ser injetado varia de 2 a 4 ml, de acordo com o porte do animal (MUIR III et al., 2001).

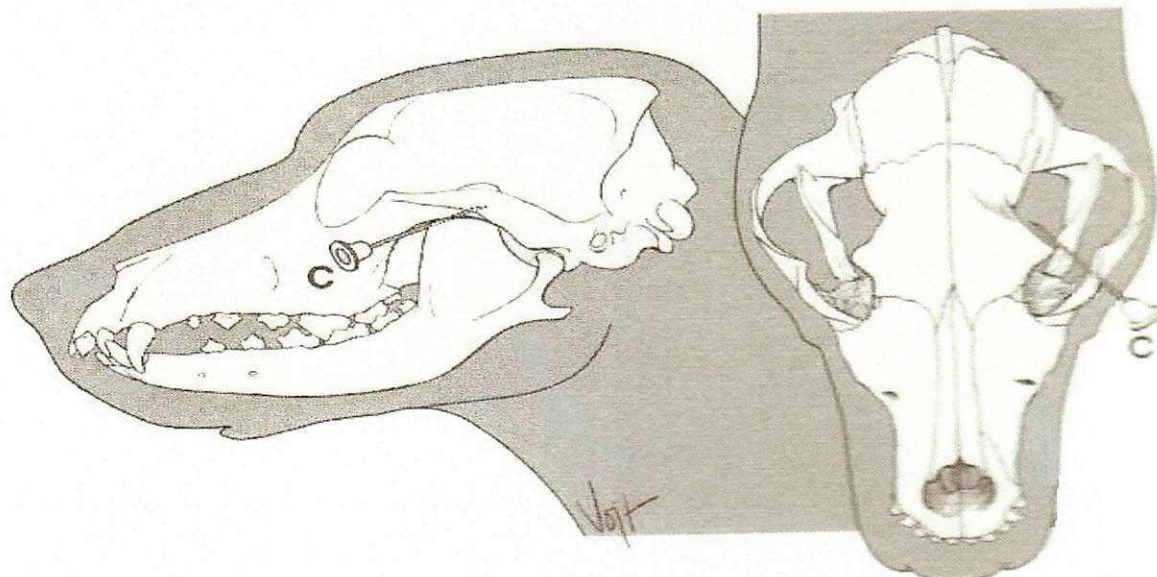


Figura 5 - Bloqueio dos nervos lacrimal, zigomático e oftálmico (MUIR III et al., 2001).

### 2.2.6. Bloqueio retro-bulbar

A anestesia retrobulbar é uma técnica comumente usada na oftalmologia, sendo empregada por não causar maiores complicações (FEIBEL, 1985; RAMSEY, 1978). Entretanto, podem existir complicações como ruptura do bulbo ocular, trauma ao nervo óptico, hemorragia retrobulbar, diplopia, ptose, náusea e hipertensão sistêmica (RAMSEY, 1978; SHECHTER, 1985). Com o bloqueio do nervo óptico obtém-se a analgesia do olho e órbita (THURMON et al., 1996). Caso ocorra inadvertidamente penetração da agulha no globo ocular ou na bainha do nervo óptico, a deposição do anestésico local atingirá facilmente o espaço subaracnóideo, disseminando-se no líquido cefalorraquidiano e podendo causar convulsões e até mesmo morte (TEIXEIRA et al., 2001).

Procedimento: Uma agulha de 5 cm curvada, deve ser inserida através do saco conjuntival no meridiano vertical, até que se encontre a base da órbita, onde serão administrados 2 a 5 ml do anestésico (Figura 6) (THURMON et al., 1996).

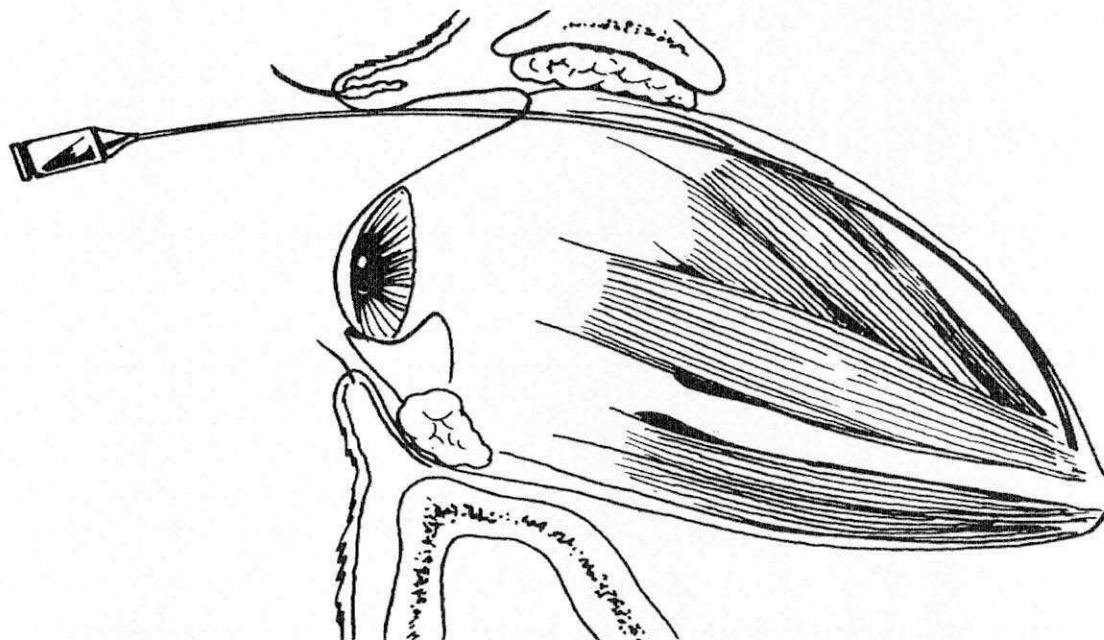


Figura 6 - Bloqueio retro-bulbar (THURMON, 1996).

## 2.3. Bloqueios anestésicos do tronco e membros

### 2.3.1. Bloqueio em anel

Empregado nos membros, para pequenos procedimentos como sutura, biopsia, etc. Com uma agulha de insulina realiza-se a infiltração intradérmica em torno do membro. O anestésico injetado deve ser sem vasoconstrictor, num volume entre 2 e 3 ml (MUIR III et al., 2001). Na sua execução são necessárias várias perfurações, o que predispõe o animal a infecções localizadas (TEIXEIRA et al., 2001).

### 2.3.2. Plexo braquial

Esse bloqueio atinge os nervos radial, mediano, ulnar, musculocultâneo e axilar, promovendo analgesia que vai do cotovelo até os dedos (NUTT, 1962; TUFVESSON, 1951). O acesso pode ser feito medialmente à articulação do cotovelo e paralelo à coluna vertebral (MUIR III et al., 2001). Já Goldberg et al. (1987) e Pippa et al. (1994) descrevem a abordagem pela técnica da palpação arterial como ponto de referência para a localização dos nervos ao seu redor, em conjunto com a técnica de múltiplas injeções (URBAN et al., 1994; KOSCIELNIAK-NIELSEN et al., 1997). Segundos os autores, essa técnica melhora a eficácia do bloqueio e diminui o tempo de latência. Baranowski et al. (1990) afirmam que quanto maior a quantidade de nervos localizados durante o bloqueio do plexo braquial mais efetivo será este bloqueio.

Procedimento: A agulha deve ser inserida medialmente à articulação do ombro, em direção à junção costo-condral e paralelamente a coluna vertebral (Figuras 7 e 8). O anestésico deve ser injetado gradualmente à medida que a agulha vai sendo retirada (MUIR III et al., 2001). Futema et al. (1999) sugere uma abordagem onde a agulha é inserida lateralmente à artéria axilar, localizada na região do vazio torácico, pois nessa região se localizam os nervos que compõem o plexo braquial. A agulha para esse procedimento deve ser tamanho 75x7, e o volume de anestésico varia de 10 a 15 ml (MUIR III et al., 2001). De acordo com Winne et al. (1979) para que se obtenha sucesso com o bloqueio do plexo-braquial, tanto o volume quanto a concentração do anestésico são importantes.

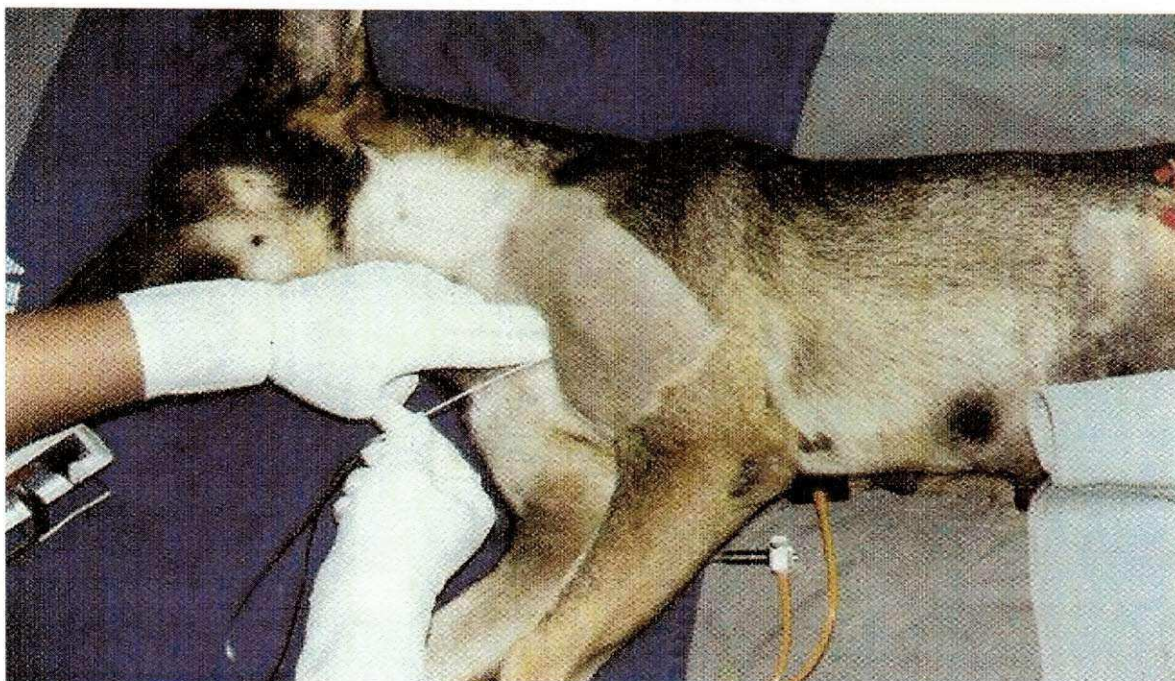

Figura 7 - Bloqueio do plexo braquial (FANTONI & CORTOPASSI, 2002).

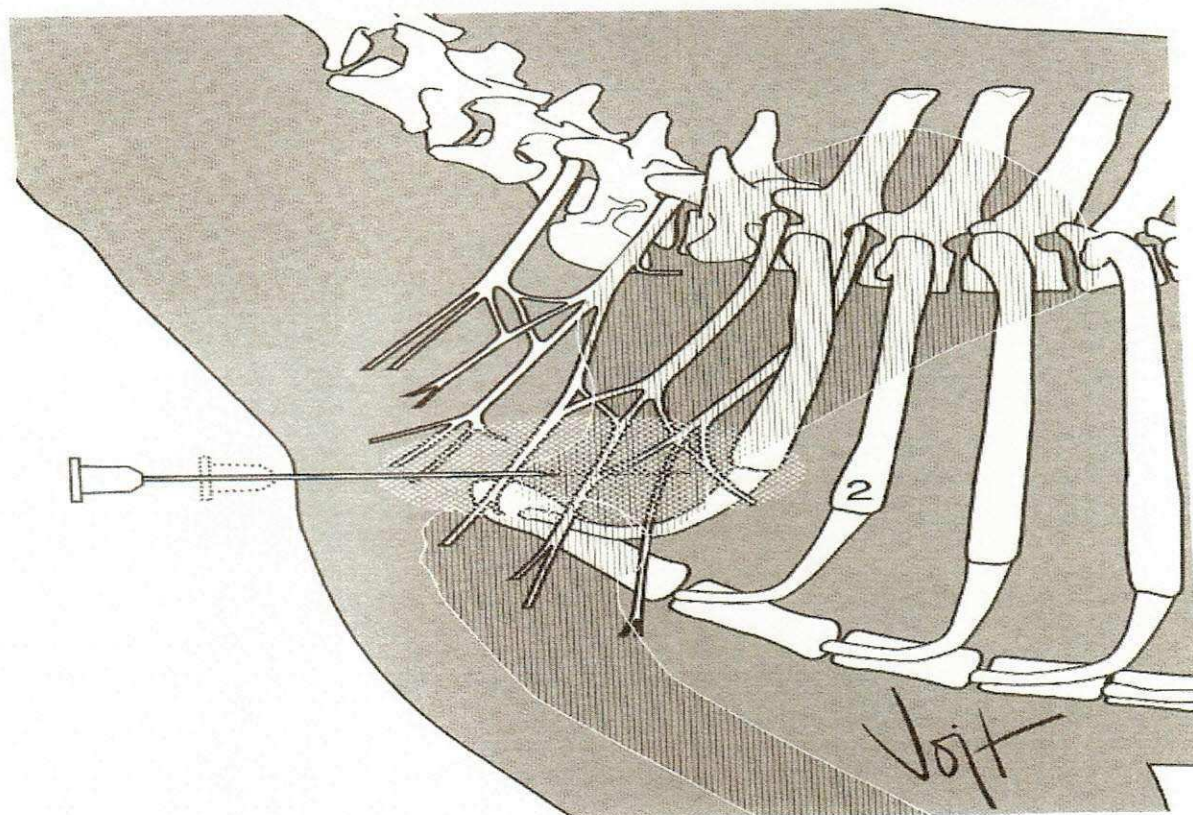


Figura 8 - Bloqueio do plexo braquial (MUIR III et al., 2001).

### 2.3.3. Anestesia regional intravenosa (Anestesia de Bier)

Esse tipo de bloqueio necessita de um torniquete e uma veia bem superficial (cefálica ou safena). O garrote deve ser feito na região proximal ao local onde será realizado o procedimento, após o que o anestésico deve ser infiltrado na veia escolhida (Figura 9). A

agulha para esse procedimento pode ser tamanho 30x7 ou 25x7, e o volume de anestésico local sem vasoconstrictor injetado deve ser próximo à dose máxima que o animal possa receber (MUIR III et al., 2001).

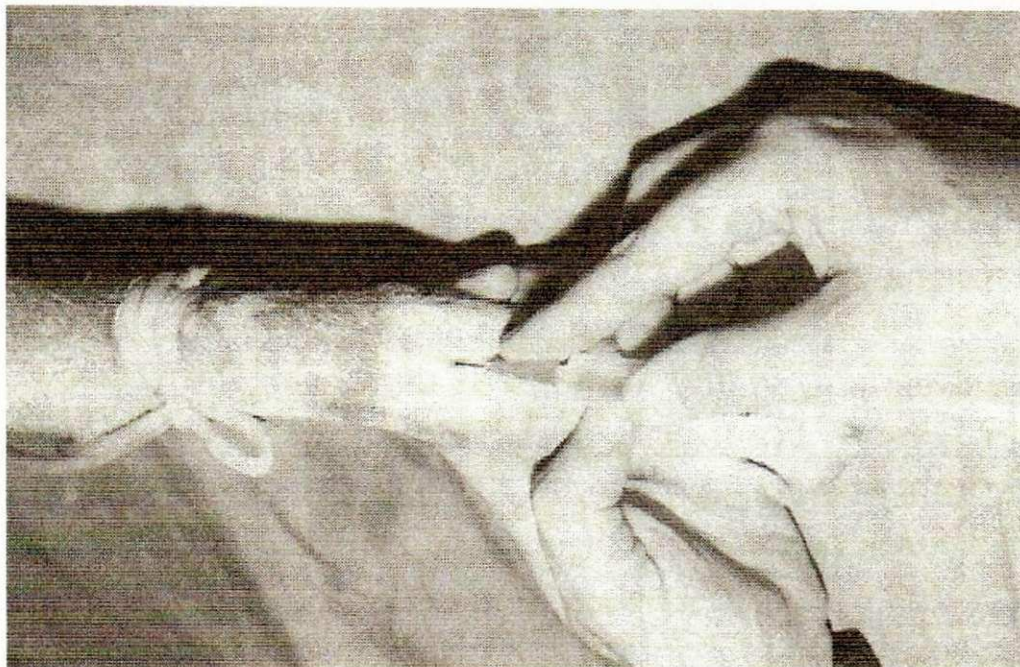


Figura 9 - Anestesia intravenosa regional (FANTONI & CORTOPASSI, 2002).

#### **2.3.4. Anestesia local entre garrotes**

Essa técnica é mais comumente usada em membros de animais jovens ou de pacientes de alto risco. Para realizá-la, colocam-se dois garrotes proximalmente à região a ser operada e infiltra-se o anestésico entre os mesmos. O fator determinante na duração do bloqueio é a permanência dos garrotes, que delimita o anestésico na região de infiltração. Os garrotes podem permanecer no local por até 60 minutos (MASSONE et al., 2003) (Figura 10).

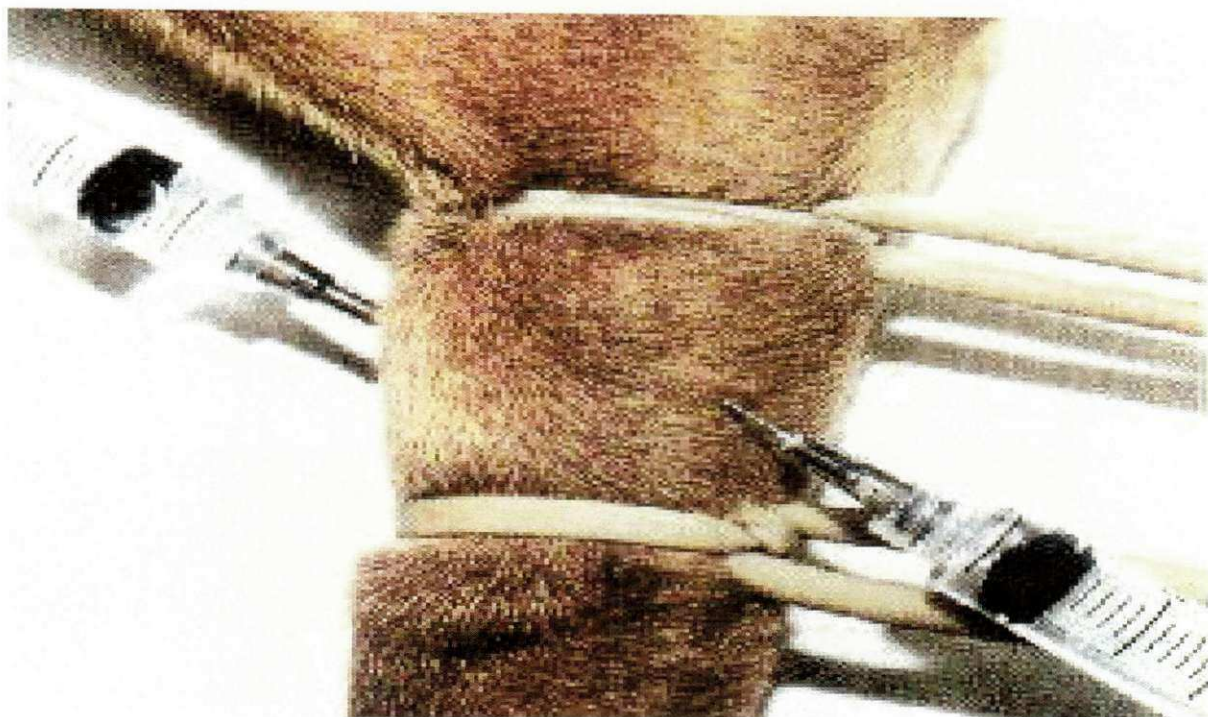


Figura 10 - Anestesia local entre garrotes (MASSONE et al., 2003).

### **2.3.5. Bloqueio dos nervos intercostais**

Essa anestesia é comumente usada para intervenções dolorosas, em procedimentos como fratura de costelas, drenagem pleural e no alívio da dor após toracotomia. Entretanto é contra-indicada em doenças pulmonares. Para que ocorra um bloqueio satisfatório, dois espaços intercostais adjacentes devem ser bloqueados, cranial e caudalmente ao local da incisão. A agulha deve ser inserida na pele em um ângulo de  $90^\circ$  em relação à costela, próximo ao forame intervertebral (Figura 11), e o anestésico local deve ser injetado em pequenos volumes. Além do uso em cães, este bloqueio tem sido citado em felinos (RAPPETI et al., 2003; RAPPETI et al., 2006) e humanos (VIEIRA et al., 2003). A agulha para esse procedimento deve ser de tamanho 25x7 ou 25x4, e os anestésicos sugeridos são os de longa duração, como a bupivacaína a 0,25% e a ropivacaína a 0,2% ou 0,5%, com ou sem vasoconstritor, em volumes de 0,25 a 1 ml (MUIR III et al., 2001).

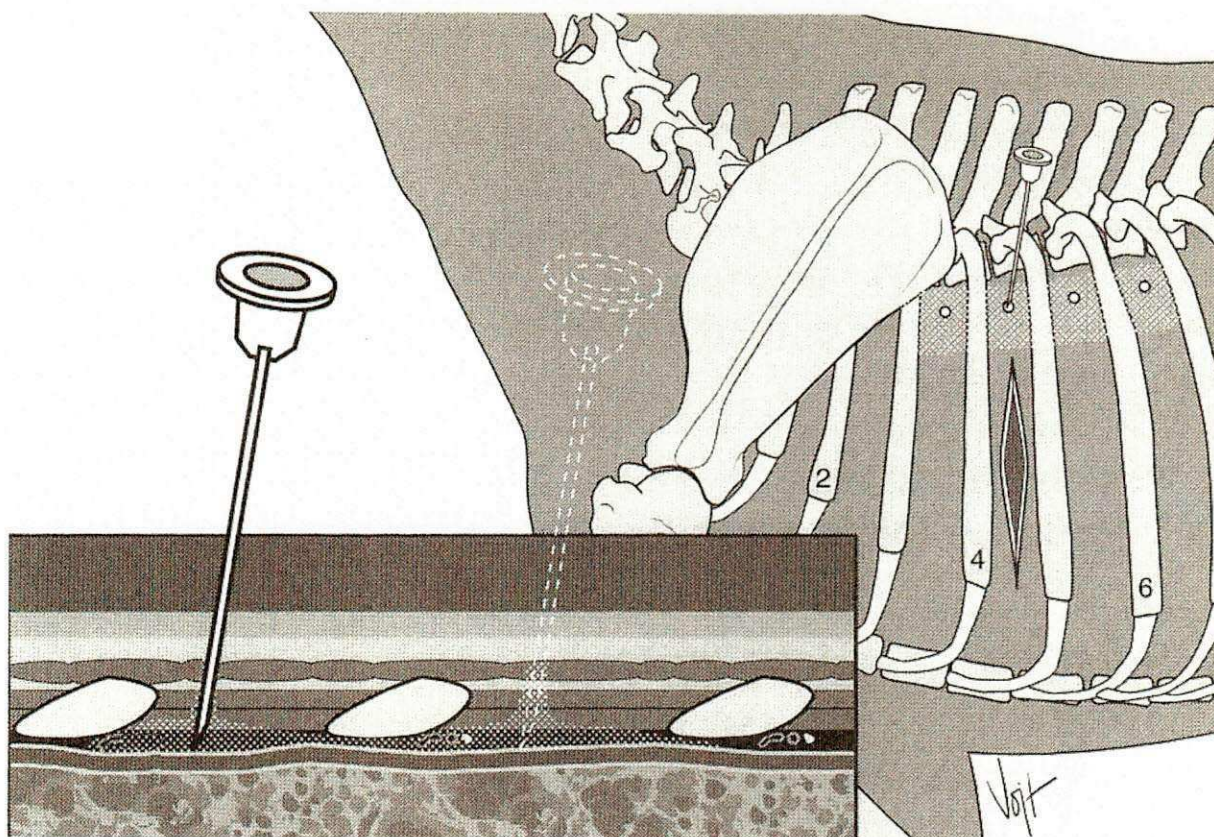


Figura 11 – Bloqueio intercostal (MUIR III et al., 2001).

### 2.3.6. Anestesia infiltrativa

É considerada uma das técnicas mais seguras, necessitando somente de uma infiltração local extravascular direta. Para isso basta ter segurança que não houve infiltração intravascular, para evitar o risco de ocorrerem distúrbios neurológicos e cardiovasculares. As infiltrações podem ser intradérmicas, subcutâneas e/ou intramusculares (Figura 12). A agulha a ser usada deve ser escolhida tomando como base o tamanho do animal e o local a sofrer intervenção. A quantidade de anestésico usado vai depender da área requerida, porém deve-se usar o mínimo de fármaco necessário para se obter analgesia. Pode-se lançar mão de um vasoconstritor conjugado com o fármaco escolhido, para obter um bloqueio com tempo hábil maior e uma menor hemorragia cirúrgica (FANTONI & CORTOPASSI et al., 2002). O uso dessa técnica pode ser usada tanto em pequenas intervenções, fazendo uso com técnica de L invertido (MASSONE, 1994), como em cirurgias mais invasivas, como a ovariectomia (HICKMAN & WALKER, 1977; DIETZ et al., 1979; ALEXANDER, 1981; JANSSENS et al., 1991; QUESSADA et al., 2001).

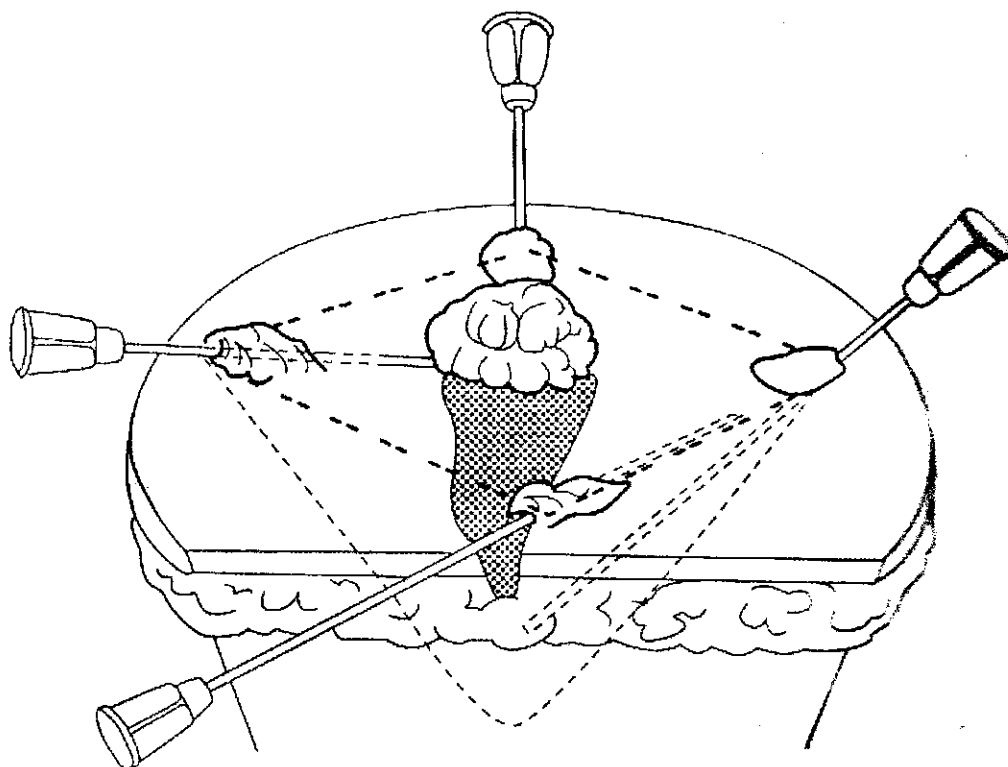


Figura 12 - Bloqueio infiltrativo (FANTONI & CORTOPASSI, 2002).

### 2.3.7. Bloqueio epidural lombossacral

Técnica bastante usada por ser de baixo custo, eficiente e segura (HALL, 1992; MUIR III et al., 2001; GASPARINI et al., 2007). Esta anestesia comumente é usada em procedimentos nos membros pélvicos e nas regiões pélvica, anal, perianal e caudal, em animais de alto risco, em pacientes onde a depressão cardiorrespiratória não podem sofrer alterações consideráveis e casos em que a anestesia geral é desaconselhada (BERNARSKI, 1996). Mais recentemente, essa técnica está sendo empregada em cirurgias abdominais, especialmente associando-se anestésicos locais com outros fármacos, como opióides e agonistas alfa 2-adrenérgicos. Contudo há contra-indicações nos casos de choque, hipovolemia, infecção no local da punção e distúrbios da coagulação (FANTONI et al., 2001). O local indicado para punção para esse procedimento é o espaço intervertebral lombossacro, que fica entre as vértebras L7 e S1 (Figuras 13 e 14). O tamanho da agulha empregada para esse procedimento varia de 50x9 a 100x12. Os anestésicos locais mais empregados são a lidocaína a 2% e a bupivacaína a 0,5%, na dose 0,25ml/kg (MUIR III et al., 2001).



### 3. CONSIDERAÇÕES FINAIS

O uso de bloqueios anestésicos locais é um recurso que o Médico Veterinário tem ao seu alcance como uma alternativa prática e segura, para vários procedimentos, propiciando anestesia para intervenções de pequeno e médio porte e mesmo as mais invasivas, causando mínimas alterações fisiológicas no paciente, desde que as doses máximas dos anestésicos sejam respeitadas.

Com o seu emprego, obtém-se diminuição dos custos anestésicos, inclusive possibilitando intervenções cirúrgicas em locais onde exista a carência de equipamentos e/ou de conhecimentos técnicos para a execução de técnicas anestésicas mais elaboradas.

Uma maior difusão do uso destas técnicas anestésicas locais deveria ser estimulada, como forma a aumentar o seu emprego entre os Médicos Veterinários que militam tanto na área de clínica médica quanto na clínica cirúrgica.

#### 4. REFERÊNCIAS BIBLIOGRÁFICAS

ALEXANDER, A. Ovariectomia en felinos y caninos; laparotomia umbilical. **Técnica quirúrgica em animales y temas de terapêutica quirúrgica**. México: Interamericana, p. 192-6, 1981.

BERNARSKI, R.M. Anesthesia and immobilization of specific species – dogs and cats. In: JONES, L. **Veterinary anesthesia**. 3. ed. Baltimore: Williams & Wilkins, p.591-598. 1996

DELFINO, J. et al. Estudo comparativo entre a bupivacaína 0,5% e ropivacaína 0,5% isobáricas na anestesia subaracnóidea para cirurgia ortopédica. **Revista Brasileira de Anestesiologia**, v.49, n.3, p.160-164, 1999.

DELFINO, J. et al. Estudo comparativo entre a ropivacaína 0,5% e 0,75% isobáricas na anestesia subaracnóidea para cirurgia ortopédica. **Revista Brasileira de Anestesiologia**, v.50, n.3, p.207-211, 2000.

DIETZ, O.; SCHAETZ, F.; SCHLEITER, H. Operaciones em los ovarios. In: TEUSCHNER, R. **Operaciones y anesthesia de los grandes y pequenos animales**. 2. ed. Zaragoza:Acibria, p. 492-500, 1979.

EGITO, D,H,T. Comunicação pessoal. Patos – PB, Julho de 2007.

FANTONI, D.T.; CORTOPASSI, S.R.G. **Anestesia em Cães e Gatos**. São Paulo : Roca, 2002. 208p.

FEIBEL, R.M. Current concepts in retrobulbar anesthesia. **Surv Ophthalmol**, v.30, p.102-10, 1985

FELDMAN, H.S., ARTHUR, G.R., COVINO B.G. Comparative systemic toxicity on convulsant and supraconvulsant doses of intravenous ropivacaine, bupivacaine, and lidocaine in the conscious dog. **Anesthesia and Analgesia**, v. 69, p. 794-801, 1989.

FUTEMA, F.; FANTONI, D.T.; JUNIOR, J.O.C.A.; CORTOPASSI, S.R.G.; ACAUI, A. STOPIGLIA, A.J. Nova técnica de bloqueio do plexo braquial em cães. **Ciência Rural**, v. 29, n. 1, p. 63-69, 1999.

GASPARINI,S.S.; LUNA,S.P.L.; CASSU,R.N.; UIECHI,E. Anestesia epidural com ropivacaína, lidocaína ou associação de lidocaína e xilazina em cães. Efeitos cardiorrespiratório e analgésico. **Ciencia Rural**, v.37, n.2, 2007.

GIULIANI, M. et al. Inferior alveolar nerve paresthesia caused by endodontic pathosis. A case report and review of the literature. **Oral Surgery, Oral Medicine, Oral Pathology**, v.92, n.6, p.670-674, 2001.

GOLDBERG, M. E., GREGG, C., LARIJANI, G.E., et al. Acomparison of three methods of axillary approach to brachial plexus blockade for upper extremity surgery. **Anesthesiology**, v. 66, p. 814-816, 1987.

GROSS, M.E. et al. Regional anesthesia of the infraorbital and inferior alveolar nerves during noninvasive tooth pulp stimulation in halothane-anesthetized cats. **American Journal of Veterinary Research**, v.61, n.10, p.1245-1247, 2000.

GROSS, M.E. et al. Regional anesthesia of the infraorbital and inferior alveolar nerves during noninvasive tooth pulp stimulation in halothane-anesthetized dogs. **Journal of the American Veterinary Medical Association**, v.211, n.11, p.1403-1405, 1997.

HALL, L. W.; CLARK, K.W. **Anestesia Veterinária**. 8. ed., São Paulo: Manole, 1987,451 p.

HALL, L.W. Principios generales de la anestesia. In: \_\_\_\_\_. **Manual de anestesia de los pequeños animales**. 3. ed. Zaragoza: Acribia, p.1-8. 1992

HICKMAN, J.; WALKER, R.G. Ovariectomia en la gata. In: \_\_\_\_\_. **Atlas de Cirugia Veterinaria**. México: Continental, p.96-7. 1977.

JANSSENS, L.A.A.; JANSSENS, G.H.R.R. Bilateral Flank ovariectomy in the dog – surgical technique and sequelae in 72 animals. **Journal of Small Animal Practice**, v. 32, n.5, p.249-52, 1991.

KOSCIELNIAK-NIELSEN, Z.J., STENS-PEDERSEN, H.L., LIPPERT, F.K. Readiness for surgery after axillary block: single or multiple injection techniques. **European Journal of Anaesthesiology**, v. 14, p. 164-171, 1997.

LOPES, F.M.; GIOSO, M.A. Anestesia local aplicada à odontologia veterinária. **Medvcp - Revista Científica de Medicina Veterinária - Pequenos Animais e Animais de Estimação**. v.5, n.14, p.32-39, 2007.

MARANHÃO, M.V.M. et al. Injeção intravascular acidental de ropivacaína. Relato de caso. **Revista Brasileira de Anestesiologia**, v.50, n.4, p.299-301, 2000.

MASSONE, F. **Anestesiologia Veterinária - farmacologia e técnicas**. 4. ed. Rio de Janeiro : Guanabara Koogan, 2003. 326p.

MASSONE, F. **Anestesiologia Veterinária**. 2. ed. Rio de Janeiro: Guanabara Koogan, 1994.

MILKEN, V.M.F. et al. Bloqueio do nervo alveolar mandibular com ropivacaína a 0,5% em gatos. **Ciência Rural**, v.36, n.2, p.550-554, 2006.

MUIR III, W.W.; HUBBELL, J.A.E., SKARDA, R.T., BEDNARSKI, R.M. Anestesia local em cães e gatos. In: \_\_\_\_\_. **Manual de Anestesia Veterinária**. 3.ed. Porto Alegre : Artmed Editora, Cap. 7, p.89-102, 2001.

NUTT, P. Brachial plexus analgesia in dog. **The Veterinary Record**, v. 74, n. 32, p. 874-876, 1962.

OLIVEIRA, H.P. **Contribuição para a anestesia do membro torácico do cão**. Belo Horizonte -MG. 47 p. Tese (Mestrado em Medicina Veterinária) - Curso de Pós-graduação em Medicina Veterinária. Universidade Federal de Minas Gerais, 1970.

PIHLAJAMÄKI, K.K., Inverse correlation between the peak venous serum concentration of bupivacaine and the weight of the patient during interscalene brachial plexus block. **British Journal of Anaesthesia**, v. 67, p. 621-622, 1991.

PIPPA, P., RUCCI, F.S. Preferential channelling of anaesthetic solution injected within the perivascular axillary sheath. **European Journal of Anaesthesiology**, v. 11, p. 391-396, 1994.

POGREL, M.A.; THAMBY, S.R.I. Permanent nerve involvement resulting from inferior alveolar nerve blocks. **The Journal of the American Dental Association**, v.131, n.7, p.901-907, 2000.

QUANDT, J. E., RAWLINGS, C. R. Reducing postoperative pain for dogs: local anesthetic and analgesic techniques. **Compendium on Continuing Education for Practicing Veterinarian**, v. 18, n. 2, p. 101-111, 1996.

QUESSADA, A.M.; SANTANA, C.S.A; SILVA, H.L. Anestesia local para ovariectomia em gatas. **Semina. Ci. Agrárias**, v. 22, n.2, p. 175-177, 2001.

RAMSAY, R.C. KNOBLOCH, W.H. Ocular perforation following retrobulbar anesthesia for retinal detachment surgery. **Am J Ophthalmol**, v.86, p.61-4, 1978.

RANG, H. P., DALE, M.M., RITTER, J. M.. **Farmacologia**, 3.ed, Rio de Janeiro: Guanabara Koogan, p.432-433, 1997.

RAPETI, J.C.S.; PIPPI, N.L.; CONTESINI, E.A.; FILHO, S.T.L.P.; ALVES, S.D.L.; STIGGER, A.L.; WANDER, A.W.; SILVA, M.F.E.; DALMOLIN, F.; THOMAZ, J. Reconstituição da parede torácica com implante heterólogo de cartilagem conchal conservada em glicerina a 98%. **Ciência Rural**, v.36, n.2, p.550-554, 2006.

RAPETI, J.C.S.; PIPPI, N.L.; CONTESINI, E.A.; FILHO, S.T.L.P.; ALVES, S.D.L.; STIGGER, A.L.; WANDER, A.W.; SILVA, M.F.E.; DALMOLIN, F.; THOMAZ, J. Reconstituição experimental da parede torácica de gatos com implante heterógeno de cartilagem auricular conservada em glicrina a 98%. **Ciência Rural**, v.33, n6, p.1089 – 1094, 2003.

SHECHTER, R.J. Management of inadvertent intraocular injections. **Ann Ophthalmol**. p.17, p.771-5, 1985.

SILVA, P. **Farmacologia**. 6. ed. Rio de Janeiro : Guanabara Koogam, 2002. 487p.

SILVEIRA, A. K. Anestésias Regionais nos Bovinos. **Revista do Conselho Federal de Medicina Veterinária**, n.9, p.17 e 18, 1997.

SWEITZER, B.J. Anestésicos locais. In: DAVISON, J.K., ECKHARDT III, W.F., PERESE, D.A. **Manual de Anestesiologia Clínica**. 4. ed. Rio de Janeiro: Medsi, Cap. 15, p. 172-179, 1997.

TAKASUGI, Y. et al. Clinical evaluation of inferior alveolar nerve block by injection into the pterygomandibular space anterior to the mandibular foramen. **Journal of the American Dental Society of Anesthesiology**, v.47, p.125-129, 2000.

THURMON, J.C.; TRANQUILI, W.J.; BENSON, G.J. **Veterinary Anesthesia**. 3. ed. Baltimore : Willians & Wilkins, 1996. 498p.

TUFVESSON, G. Anestesi av plexus brachialis. **Nordisk Veterinaer Medicin**, v. 3, p. 183-193, 1951.

URBAN, M.K., URQUHART, B. Evaluation of brachial plexus anesthesia for upper extremity surgery. **Regional Anesthesia**, v. 19, n. 3, p.175-182, 1994.

VIEIRA, M. A., SHNAIDER, T. B., BRANDÃO, A. C. A., NETO, J. P. C. Estudos comparativos dos bloqueios intercostal e interpleural para analgesia pós-operat[oria em colecistectomias abertas. **Revista Brasileira de Anestesiologia**. v.53, n.3, 2003.

VINICIO, A.N., LIMA, C.A.P., CANABRAVA, H.A.N., CARVALHO, F.S.R. **Avaliação do Tratamento de Pododermatite Após procedimento Operatório Comparado a Utilização Sistêmica de Antibióticos**. 2002. Dissertação (Mestrado em Medicina Veterinária) Universidade Federal de Uberlândia - Faculdade de Medicina Veterinária. 2002.

WINNE, A.P., RADONJIC, R., AKKINENI, S.R., et al. Factors influencing distribution of local anesthetic injected into the brachial plexus sheath. **Anesthesia and Analgesia**, v. 58, p. 225-234, 1979.