

**UNIVERSIDADE FEDERAL DE CAMPINA GRANDE  
CENTRO DE SAÚDE E TECNOLOGIA RURAL  
UNIDADE ACADÊMICA DE CIÊNCIAS BIOLÓGICAS  
CURSO DE ODONTOLOGIA**

**SANTINA SAYANNE LEITE MINERVINO**

**DESENHO DIGITAL DO SORRISO NO PLANEJAMENTO INTERDISCIPLINAR  
ENTRE PERIODONTIA E PRÓTESE: RELATO DE UM CASO CLÍNICO**

**PATOS-PB**

**2017**

**SANTINA SAYANNE LEITE MINERVINO**

**DESENHO DIGITAL DO SORRISO NO PLANEJAMENTO INTERDISCIPLINAR  
ENTRE PERIODONTIA E PRÓTESE: RELATO DE UM CASO CLÍNICO**

Trabalho de Conclusão de Curso (TCC) apresentado à Coordenação do Curso de Odontologia da Universidade Federal de Campina Grande - UFCG, como parte dos requisitos para obtenção do título de Bacharel em Odontologia.

**Orientador:** Prof. Dr. João Nilton Lopes de Sousa

**PATOS-PB**

**2017**


**SANTINA SAYANNE LEITE MINERVINO**

**DESENHO DIGITAL DO SORRISO NO PLANEJAMENTO INTERDISCIPLINAR  
ENTRE PERIODONTIA E PRÓTESE: RELATO DE UM CASO CLÍNICO**

Trabalho de Conclusão de Curso (TCC) apresentado à Coordenação do Curso de Odontologia da Universidade Federal de Campina Grande - UFCG, como parte dos requisitos para obtenção do título de Bacharel em Odontologia.


Aprovado em \_\_/\_\_/\_\_

**BANCA EXAMINADORA**




---

Prof. Dr. João Nilton Lopes de Sousa – Orientador  
Universidade Federal de Campina Grande - UFCG



---

Prof. Dr. Rodrigo Araújo Rodrigues – 1º Membro  
Universidade Federal de Campina Grande - UFCG



---

Profª. Drª Rachel de Queiroz Ferreira Rodrigues – 2º Membro  
Universidade Federal de Campina Grande - UFCG

FICHA CATALOGRÁFICA ELABORADA PELA BIBLIOTECA DO CSRT DA UFCG

M664d Minervino, Santana Sayanne Leite

Desenho digital do sorriso no planejamento interdisciplinar entre periodontia e prótese: relato de um caso clínico / Santana Sayanne Leite Minervino. – Patos, 2017.

68f.: il. color.

Trabalho de Conclusão de Curso (Odontologia) – Universidade Federal de Campina Grande, Centro de Saúde e Tecnologia Rural, 2017.

“Orientação: Prof. Dr. João Nilton Lopes de Sousa”.

Referências.

1. Gengivectomia. 2. Facetas dentárias. 3. Periodonto. I. Título.

CDU 616.311.2

*Dedico este trabalho aos meus Pais, Deda e Terezinha, por todo amor, incentivo e por nunca me deixarem desistir daquilo que eu sempre sonhei, ser Cirurgiã-Dentista.*

Essa conquista é nossa!

## AGRADECIMENTOS

*Agradecer, primeiramente, a **Deus** por ter segurado a minha mão, caminhado lado a lado comigo e me carregado nos braços nas várias vezes que eu não consegui seguir.*

*Agradecer aos meus Pais, **Deda e Terezinha**, que me amaram antes mesmo da minha existência, renunciando sempre em favor de mim e dos meus irmãos, que vibram conosco a cada conquista e sofrem a cada decepção. A vocês, "**Painho e Mainha**", que sempre nos passaram confiança quando pensávamos em desistir e seguram cada lágrima a cada "despedida" nossa, que sempre fez de tudo com todo amor e dedicação, **MUITO OBRIGADA**, essa vitória é nossa.*

*Aos meus irmãos, **Hesley e Sabrina**, que sempre estiveram comigo em todos os momentos, saibam que o amor que sinto é imensurável e que nada teria sido possível sem vocês.*

*A minha sobrinha, **Ana Clara**, que me fez conhecer um amor inexplicável.*

*Aos meus tios, tias, primos e primas, em especial a **Tia Lalá**, que é uma segunda mãe para mim, **Tio Valmar**, que cuida de mim como filha, vocês são muito importantes na minha caminhada, amo vocês.*

*Agradecer aos meus avós, **Mãe Nicinha**, que sempre rezou por mim e torceu pelo meu sucesso. Ao meu **Vovô Tota**, que mesmo não estando mais entre nós, me amou e hoje olha por mim aqui na terra.*

*Ao meu orientador, **JOAO NILTON**, por todas as oportunidades e conhecimento concedidas durante a minha vida acadêmica que fizeram de mim uma pessoa melhor.*

*Ao demais **mestres**, que além de professores se tornaram amigos, só tenho a agradecer pelo crescimento pessoal e profissional adquirido.*

*A minha dupla linda **Andrêzza**, que me aturou mesmo nos momentos de estresse, muito obrigada, você é uma das pessoas que eu quero ter sempre por perto.*

*A minha amiga **Gilvânia**, por todo o companheirismo e todo apoio durante essa fase, muito obrigada. Levarei você sempre no coração.*

*A minha amiga **Damares**, por todos os momentos compartilhados comigo, todas as noites de estudos e pela estadia na sua casa. Ainda temos muito a aproveitar.*

*Aos demais amigos de turma e de vida, que sempre estiveram comigo nos momentos que eu precisei. Vocês são maravilhosos.*

*Não temas, porque eu sou contigo; não te assombres, porque eu sou o teu Deus; eu te fortaleço, e te ajudo, e te sustento com a minha destra fiel.*

*Isaías 41:10*

## RESUMO

A odontologia tem buscado a interação entre as diversas áreas para obter novas alternativas para que o tratamento odontológico seja realizado de maneira efetiva. Alterações dentais e periodontais podem afetar a harmonia do sorriso e um bom planejamento tem sido a chave para uma boa execução do tratamento, como é caso do planejamento digital. Este trabalho apresentou como objetivo relatar um caso clínico de restabelecimento da harmonia do sorriso por meio de cirurgia periodontal e reabilitação em facetas de porcelana, com o auxílio da ferramenta DSD (Digital Smile Designer). O tratamento foi feito por meio da associação de cirurgia periodontal de gengivectomia em bisel interno e osteotomia em alguns elementos e posterior reabilitação com laminados cerâmicos nos dentes 14 ao 24. Diante do caso, é possível concluir que multidisciplinaridade entre as diversas áreas da Odontologia é de suma importância para o sucesso no planejamento e execução de um tratamento eficaz, visto que, este contato multidisciplinar promove uma estética dental adequada mantendo a saúde dos tecidos periodontais.

**DESCRITORES:** Gengivectomia, Facetas Dentárias, Periodonto



## **ABSTRACT**

Dentistry has sought the interaction between the different areas to obtain new alternatives so that the dental treatment is carried out in an effective way. Dental and periodontal changes may affect the harmony of the smile and good planning has been the key to a good execution of the treatment, as is the case of digital planning. This study aimed to report a clinical case of restoration of smile harmony through periodontal surgery and porcelain veneers rehabilitation, with the help of the DSD (Digital Smile Designer) program. The treatment was done through the association of gingivectomy periodontal surgery with internal bevel and osteotomy in some elements, according to the digital planning performed by the DSD and subsequent rehabilitation with ceramic laminates in the teeth 14 to 24. In view of the case, it is possible to conclude that the interdisciplinarity between the different areas of Dentistry is of paramount importance for the success in the planning and execution of an effective treatment, since this multidisciplinary contact promotes an adequate dental aesthetic maintaining the health of the periodontal tissues.

**KEYWORDS:** Gingivectomy, Dental Facets, Periodontal.

## LISTA DE ILUSTRAÇÕES

Figura 1: Altura Do Sorriso: A (Vista Anterior); B (Vista Lateral Direita); C (Vista Lateral Esquerda)

Figura 2: Características Dos Tecidos Periodontais: D (Vista Frontal); E (Vista Lateral Direita); F (Vista Lateral Esquerda)

Figura 3: Planejamento Digital Da Reabilitação Com Facetas

Figura 4: Sondagem Transgengival E Marcação Dos Zênites

Figura 5: Zênites marcados

Figura 6: União Dos Pontos Dos Zênites Cirúrgicos

Figura 7: Aspecto Gengival Após A Remoção Do Tecido Incisado

Figura 8: Incisão Intrasulcular

Figura 9: Descolamento Do Tecido Gengival E Visualização Do Osso Alveolar

Figura 10: Avaliação Da Distância Entre A COA E A JCE

Figura 11: Osteotomia Com Broca Diamantada 1011

Figura 12: Osteoplastia Com Cinzel Ochsenbein

Figura 13: Aspecto Final Após A Osteotomia E Osteoplastia

Figura 14: Osteotomia Com Broca Diamantada 1011 De Exostose Óssea No Elemento 12

Figura 15: Sutura Das Papilas (Imagem Intraoral)

Figura 16: Pós Operatório 30 Dias (Imagem Extraoral)

Figura 17: Modelo de Estudo Encerado

Figura 19: Guia de preparo para o Mock-Up

Figura 20: Condicionamento ácido dos dentes

Figura 21: Mock-Up

Figura 22: Preparo dos dentes

Figura 23: Molde de Trabalho

Figura 24: Modelo de Trabalho

Figura 25: Silanização

Figura 26: Prova seca dos laminados cerâmicos

Figura 27: Teste da cor do cimento

Figura 28: Condicionamento ácido dos dentes

Figura 29: Lavagem abundante

Figura 30: Aplicação de adesivo nos laminados

Figura 31: Aplicação de adesivo nos dentes

Figura 32: Aspecto Final Da Cimentação (imagem extraoral)

## **LISTA DE QUADROS**

Quadro 1: Exame Periodontal Detalhado (Periograma)

Quadro 2: Comparação entre o tamanho da coroa clínica do paciente e o indicado pelo DSD.

Quadro 3: Planejamento cirúrgico periodontal

Quadro 4: Comparação dos resultados do procedimento cirúrgico com o planejamento do DSD com relação ao aumento das coras clínicas dos elementos.

## **LISTA DE SIGLAS E ABREVIações**

DSD: Digital Smile Designer

JCE: Junção Cimento-esmalte

COA: Crista Óssea Alveolar

UFCG: Universidade Federal de Campina Grande

CSTR: Centro de Saúde e Tecnologia Rural

## LISTA DE SIMBOLOS

mm: Milímetros

## SUMÁRIO

1 INTRODUÇÃO.....	15
2 FUNDAMENTAÇÃO TEÓRICA.....	17
3 REFERÊNCIAS.....	24
4 ARTIGO.....	26
5 CONCLUSÃO.....	56
REFERÊNCIAS.....	57
ANEXO A: NORMAS PARA PUBLICAÇÃO DE ARTIGOS - PROSTHESIS LABO- RATORY IN SCIENCE.....	59
APÊNDICE A: TERMO DE CONSENTIMENTO LIVRE ESCLARECIDO.....	68

## 1 INTRODUÇÃO

O convívio social tem sido responsável pela crescente demanda de pacientes em busca de tratamento dentário por razões estéticas, pois um sorriso bonito e harmônico está cada vez mais valorizado pela sociedade. Para suprir esta necessidade, a Odontologia tem buscado novas alternativas por meio de novos materiais restauradores e técnicas cirúrgicas para que este tipo de tratamento odontológico seja realizado de maneira efetiva (SOUSA et al. 2010).

A estética do sorriso relaciona a cor, o formato dental e as características do contorno gengival, associando-os ao posicionamento labial e à face do paciente (BERTOLINI, 2011). Para Calman; Alfaro; Mercado, (2003); Fradeani, (2006), a aparência do tecido gengival tem um importante papel na estrutura estética geral, especialmente em pacientes com uma linha do sorriso média ou alta. A harmonia entre a cor, textura, forma e arquitetura do tecido gengival são extremamente importantes na aparência estética do sorriso.

De acordo com Rocha (2013), várias são as causas das alterações que afetam a harmonia do sorriso. O sorriso gengival, causado pela exposição excessiva de gengiva, e a desarmonia no contorno da gengiva são as principais situações que desfavorecem a estética do sorriso, onde a inflamação da gengiva é a causa mais comum de alteração de contorno. Já o sorriso gengival é mais influenciado pela hiperplasia gengival e erupção passiva alterada.

Segundo Robbins (1999), existem várias formas para correção cirúrgica de problemas gengivais, porém as gengivectomia e gengivoplastia se destacam. Para a Academia Americana de Periodontia, a gengivectomia geralmente está indicada para a redução da parte do tecido mole de uma bolsa periodontal supra óssea, quando há quantidade suficiente de gengiva inserida. Esta técnica está bem indicada para hiperplasias gengivais, aumento de coroa clínica sem necessidade de acesso ao tecido ósseo ou para correção de sequelas gengivais nos casos de gengivite ulcerativa necrosante.

Aliado à Periodontia, encontram-se outras áreas da Odontologia e afins, como por exemplo, a Dentística Restauradora, Reabilitação protética e o planejamento digital. O planejamento digital, nos casos clínicos odontológicos, oferece, tanto ao



paciente, quanto ao profissional, uma maior segurança, pois através deste, é possível prever os resultados finais dos procedimentos antes da sua execução. Para Saraiva; Evangelista; Araújo (2015), o DSD (Digital Smile Designer) é uma ferramenta de grande importância para o diagnóstico, planejamento e integração interdisciplinar do tratamento odontológico, visando atingir o melhor potencial estético para o caso. Além disso, DSD facilita a comunicação para o planejamento interdisciplinar.

O sucesso restaurador/reabilitador é dependente da interação entre as diversas especialidades odontológicas, do planejamento individualizado do paciente e do seguimento dos princípios estéticos odontológicos, onde vai favorecer uma melhoria na estética facial do indivíduo, proporcionando uma auto estima mais elevada e uma qualidade de vida melhor.

Este estudo teve como finalidade relatar um caso de harmonização do sorriso, com planejamento digital, por meio de cirurgia plástica periodontal e laminados cerâmicos.

## 2 FUNDAMENTAÇÃO TEÓRICA

O periodonto consiste em tecidos que protegem e suportam o elemento dentário. O periodonto de proteção, formado pela gengiva, tem a função primordial de proteger os tecidos subjacentes. Para que a gengiva desempenhe seu papel, são necessárias duas estruturas: a mucosa ceratinizada, que é composta pela gengiva marginal e inserida e é responsável pela hemostasia dos tecidos marginais pelo fato de ser impermeável e imóvel, e o espaço biológico, formado pelo sulco gengival, epitélio juncional e inserção conjuntiva. O suporte dentário se dá por meio do ligamento periodontal, cemento e osso alveolar (CARRANZA, 2007).

Para a classificação de um periodonto saudável, este necessita apresentar algumas características como coloração rosa-pálido, superfície fosca e pontilhada, com consistência firme e resiliente, sondagem de até 3 mm de profundidade e ausência de sangramento. Durante a avaliação da estética vermelha, é necessário avaliação de alterações periodontais através da sondagem e exames radiográficos que tornem o tratamento restaurador estético inadequado, evitando problemas no resultado final (CARRANZA, 2007; CONCEIÇÃO, 2007).

A constante busca dos pacientes por um sorriso harmônico tem levado os cirurgiões dentistas a desafios cada vez maiores. Para enfrentar essas adversidades e possibilitar resultados estéticos mais favoráveis e previsíveis, deve-se haver uma constante troca de informações entre as especialidades odontológicas, bem como um planejamento detalhado, seguindo os conceitos da Odontologia Estética (BERTHOLDO et al. 2015).

Kreidler et al. (2005) realizaram um trabalho com 100 voluntários a fim de questionar a opinião pessoal de um grupo de pessoas a respeito do seu sorriso bem como levantar a importância atribuída a estética bucal. Neste estudo, foi realizado um questionário com 36 perguntas agrupadas em 4 sessões, através das quais foram levantadas questões individuais e pessoais de cada um dos indivíduos. O questionário foi elaborado com questões subjetivas e objetivas sobre a influência do sorriso no seu convívio pessoal, sobre a importância do sorriso no nível de atratividade pessoal, e algumas questões sobre fatores da composição dento-facial que eram considerados antiestéticos pelos voluntários. Como resultado, quase a metade dos

entrevistados (41%) sentem algum constrangimento social em relação ao seu sorriso. Apenas 35% consideravam ter dentes bonitos e um sorriso atraente. 48% dos voluntários gostariam de realizar algum tipo de tratamento estético na sua composição dento-facial. Por fim, os autores concluíram que, grande parte da população considera que dentes bonitos e um sorriso atraente têm importância máxima para autoestima, convívio pessoal, social e profissional.

A periodontia vem se dedicando a uma melhor condição estética e funcional, sem deixar de lado seus princípios de preservação dos elementos dentários e periodonto de sustentação e proteção saudáveis. A condição antiestética está na maioria das vezes relacionada à quantidade de tecido gengival exposto. Em uma reabilitação estética, é preciso analisar de forma dinâmica para que os componentes do sorriso se relacionem harmonicamente. Muitas vezes, para que essa harmonia seja estabelecida ou devolvida ao paciente é necessário realizar um planejamento e tratamento multidisciplinar envolvendo as áreas da Periodontia e Odontologia Restauradora (FELIPE, 2003).

Sousa et al. (2010), realizaram um trabalho de relato de caso clínico com o objetivo de descrever uma cirurgia periodontal para correção de sorriso gengival e ajuste cosmético associado à restaurações estéticas diretas em resina composta. Onde a paciente procurou a clínica integrada da FOUFU (Faculdade de Odontologia -UFU) por estar insatisfeita com seu sorriso. Ao exame clínico, a paciente apresentava irregularidades no contorno gengival, coroas clínicas curtas nos dentes anteriores, presença de restaurações classe III esteticamente insatisfatórias e giroversão no canino. Foi realizada cirurgia de gengivectomia de bisel interno, proporcionando equilíbrio estético entre as estruturas faciais e dento gengivais. Em seguida foram feitas restaurações estéticas diretas em resina composta na região anterior. Ao fim do tratamento, os autores concluíram que a interação Periodontia e Dentística demonstrou uma potencial e vantajosa interatividade entre as áreas. Portanto, as ações multidisciplinares empregadas permitiram proporcionar com sucesso a reabilitação funcional e estética, elevando a autoestima e bem estar do paciente.

Bertolini et al. (2011) realizaram um caso clínico que restabelece a harmonia do sorriso por meio da associação de cirurgia plástica periodontal e reabilitação protética. Uma paciente queixou-se da cor do elemento dental 21, como também da

diferença no tamanho das coroas clínicas de seus dentes ao sorrir. Clinicamente, diagnosticaram-se a presença de erupção passiva alterada, com envolvimento apenas do tecido gengival ao redor dos dentes 11 e 22, e a necessidade de substituir a coroa total do elemento 21. Realizou-se a cirurgia plástica periodontal por meio da técnica de gengivectomia para correção de erupção passiva alterada e restabelecimento adequado do zênite gengival. Diante disso, concluíram que o diagnóstico de alterações periodontais e dentais que interferem na estética é essencial para a determinação de um plano de tratamento adequado para a obtenção da harmonia do sorriso. A associação de procedimentos protéticos e periodontais, muitas vezes, é necessária para o restabelecimento da estética do sorriso quando alterações na cor e na forma do elemento dental são acompanhadas de alterações no posicionamento da margem gengival ao seu redor.

Através do resultado obtido em um caso clínico realizado pelo autor, que envolve as duas áreas citadas e a satisfação do paciente, pode-se entender que a associação de técnicas periodontais e protéticas em casos que exibem o comprometimento estético gengival e dental, é favorável para alcançar um resultado final agradável (FELIPE, 2003).

Okida; Rahal; Okida (2015), realizaram um relato de caso clínico mostrando a importância da interação entre a Dentística e a Periodontia na melhoria da estética do sorriso. Depois da realização da cirurgia periodontal com o intuito de aumentar a coroa clínica de dentes anteriores superiores do paciente e melhorar o contorno gengival, a confecção de lentes de contato nos dentes 13 a 23 e cimentação das mesmas possibilitou a obtenção de um sorriso mais harmônico e satisfatório. Depois de finalizado o tratamento, a paciente passou por consultas periódicas de controle e manutenção das peças. Sendo assim, a associação da Dentística e Periodontia foi fundamental para o alcance de um excelente resultado estético.

Bertholdo et al. 2015, realizaram um caso clínico em um paciente que se queixava de comprometimento estético, apresentando coroas clínicas dentárias curtas e desarmonia gengival. Neste caso, o paciente apresentava discrepância nos contornos gengivais e na dimensão dental. Foi feito um modelo em gesso com as novas delimitações das margens gengivais e a partir deste, foi confeccionado um guia cirúrgico em resina acrílica para servir de base para os limites da cirurgia periodontal. Foi realizada a cirurgia plástica periodontal e após a cirurgia, foi feito um

mock-up em resina bisacrílica dos elementos 13 ao 23 e, a partir deste, foi confeccionado os laminados cerâmicos, devolvendo ao paciente função e estética.

Coachman; Calamita; Schayder, (2012), realizaram um trabalho com fotografias em um programa digital em 10 etapas sequenciais, onde a primeira etapa consiste em colocar 2 linhas no centro do slide formando uma cruz; na segunda etapa, a foto facial é movimentada atrás das linhas até que uma posição esteticamente harmônica seja atingida; após isto, a cruz é transferida para a região do sorriso, permitindo uma análise comparativa entre dentes e face; em seguida, simulações podem ser feitas para melhorar o entendimento da posição/ proporção ideal dos incisivos; 3 linhas são utilizadas para transferir as linhas faciais para a foto intraoral e calibrá-la. Isso permitirá uma análise dentogengival efetiva em relação à face; medir a relação largura-altura dental no slide permite uma análise da proporção atual e uma comparação com a proporção ideal; o contorno dental pode ser inserido, podendo ser copiado de uma biblioteca de formas dentais para agilizar o processo com a cruz facial, os desenhos sobrepostos e a foto intraoral, a visualização de problemas estéticos fica simplificada; régua digital pode ser calibrada sobre a foto, de forma a permitir a medição das relações importantes evidenciadas pelos desenhos; utilizando a régua digital e um paquímetro, podemos transferir a cruz facial para o modelo, guiando o enceramento de diagnóstico de forma a evitar problemas de desvio da linha média e inclinação do plano oclusal. A partir deste estudo, concluíram que o DSD é uma ferramenta multiuso que pode auxiliar o time restaurador mediante o tratamento, melhorando o entendimento dos problemas estéticos e aumentando a aceitação do tratamento pelo paciente. A colocação de linhas de referência e desenhos sobre as fotos facial e intraoral amplia a visão diagnóstica e ajuda a avaliar as limitações, fatores de risco e princípios estéticos. Esses dados críticos irão guiar o tratamento em todas as suas fases, garantindo melhores resultados.

Saraiva; Evangelista; Araújo (2015) realizaram um trabalho de reabilitação estética, onde a paciente procurou o consultório particular queixando-se de insatisfação com resultado estético de tratamento anterior. Neste caso, os autores utilizaram ferramenta Digital Smile Design (DSD) no planejamento de laminados cerâmicos. Com isso, os autores chegaram a conclusão que o DSD é uma ferramenta de grande importância para o diagnóstico, planejamento e integração interdisciplinar do tratamento odontológico, visando atingir o melhor potencial estético para o caso.

Além disso, o DSD facilita a comunicação para o planejamento interdisciplinar. A tecnologia digital do DSD, associada à evolução nas técnicas adesivas e nos materiais cerâmicos, proporciona tratamentos muito mais previsíveis e menos invasivos, com maior precisão na execução e, conseqüentemente, uma maior satisfação do paciente, que deve ser sempre o objetivo final da ciência e das artes odontológicas.

Para Duarte; Pereira; Castro (2009), quando a gengivectomia é realizada com finalidade estética, a realização um planejamento minucioso deve ser feito para evitar alguns problemas, tais como: a perda da papila gengival, abertura de frestas interproximais, um aumento excessivo da coroa clínica, tornar coroas clínicas desiguais e alterações fonéticas. Além disso, a seleção incorreta da técnica pode se acarretar diversos outros problemas mucogengivais, tais como retração gengival excessiva, exposição transcirúrgica de tecido ósseo, predisposição à doença periodontal e até a perda do elemento denta. Segundo o autor, a gengivectomia está indicada nos casos de bolsa supra óssea, gengiva inserida suficiente, razões estéticas.

Ainda Duarte; Pereira; Castro (2009), em vista desses fatores, descreveram as situações onde a técnica tem indicação, podendo citar as hiperplasias gengivais, bolsas periodontais supra ósseas, correção de sequelas gengivais advindos de gengivite ulcerativa necrosante, e, finalmente, a necessidade do aumento da coroa clínica. O aumento da coroa clínica utilizando da técnica da gengivectomia é amplamente realizado, pela grande quantidade de pacientes com queixa de coroas clínicas curtas, onde apenas a remoção de uma faixa gengival, não compromete o espaço biológico, não necessitando do retalho mucoperiosteal. Além de todas estas indicações, a gengivectomia possibilita a realização de restaurações em áreas de acesso dificultado, permitindo uma melhor execução da técnica e seu melhor resultado, como a adaptação marginal, colaborando com o controle mecânico do biofilme. Dessa forma, a cirurgia ressectiva gengival (gengivectomia) oferece ao cirurgião-dentista a possibilidade da realização de procedimentos restauradores das regiões interproximais, com excelência na adaptação e retenção, angariando o contorno anatômico ideal, preservando o espaço biológico do periodonto e colaborando com o controle mecânico do biofilme dental pelo próprio paciente.

Rosetti; Sampaio; Zuza (2006), realizaram um estudo de dois casos de desarmonia de sorriso que foram corrigidos através de técnica cirúrgica devido os pacientes queixarem-se de comprometimento estético. O primeiro caso tratava-se de

um paciente do sexo masculino, 19 anos, leucoderma que compareceu ao consultório odontológico, com queixa principal de que não gostava de seus dentes, por achá-los curtos. Ao exame clínico e radiográfico foi constatado profundidade de sondagem que variava de 3 a 4 mm, presença de hiperplasia gengival, ausência de sangramento à sondagem e não havia perda óssea. Devido a insatisfação estética, optou-se por pela cirurgia de gengivectomia entre os dentes 13 e 23 e frenectomia labial superior. Após os 2 meses, foi relatado satisfação estética pelo paciente. O segundo caso tratava-se de um paciente de 25 anos, sexo masculino, leucoderma que compareceu ao consultório odontológico, com queixa principal de insatisfação com o sorriso, por apresentar um dente menor do que o outro. Após os exames clínicos periodontais de rotina, e a constatação de que não havia doença periodontal presente, realizaram os mesmos procedimentos descritos no caso anterior para a realização da cirurgia estética nos dentes 11 e 12. Ao final dos casos, concluíram que as gengivectomia e a gengivoplastia são técnicas cirúrgicas de fácil execução e bem aceitas pelos pacientes. Se as corretas indicações forem seguidas, corrigem problemas estéticos satisfatoriamente e harmonizam a assimetria do sorriso dentogengival.

A utilização das cerâmicas na odontologia tem sido de grande destaque e evolução, oferecendo aos clínicos e técnicos em prótese dentária opções para confecção de próteses funcionais e altamente estética. Pode-se notar uma grande evolução destas matérias, cuja utilização anteriormente era associada a uma estrutura metálica, devido à sua baixa resistência à tensão e alta friabilidade, para atualmente estarem associadas a materiais estéticos com excelente propriedades mecânicas e ópticas (KINA, 2005).

Em 2008, Gomes et al. realizaram uma revisão de literatura sobre o estado atual das cerâmicas odontológicas e, nesse estudo, analisaram vários aspectos como composição e estrutura e sistema de fabricação. Quanto a composição, as cerâmicas podem ser fabricadas a partir de elementos metálicos ou substâncias não metálicas. O sistema sistemas de fabricação pode ser infiltrados por vidro, sistemas cerâmicos prensados, sistemas cerâmicos fresados. Dentro desse contexto, concluíram que, é preciso conhecer cada sistema cerâmico disponível atualmente no mercado, desde suas principais características até suas limitações, para saber indicá-lo de modo correto em cada situação clínica específica. A indicação de cada sistema cerâmico deve ser feita de maneira criteriosa, levando em consideração não apenas a resistência mecânica do material como também a região que deverá ser restaura-

da e a forma de união entre o dente e a restauração, a fim de garantir a longevidade do tratamento.

Em 2011, Cardoso et al. realizaram um estudo de caso clínico mostrando a necessidade de um planejamento minucioso, importância da íntima relação entre a Periodontia e a Dentística e o protocolo reabilitador para realização de laminados cerâmicos para se alcançar sucesso no tratamento e satisfação do paciente, e concluíram que as facetas cerâmicas se destacam na odontologia atual pela sua longevidade e excelentes propriedades ópticas.

Para Pena et al. (2008), o correto diagnóstico, plano de tratamento e procedimentos clínico-laboratoriais são essenciais para o sucesso de uma reabilitação estética. Os autores realizaram um caso clínico que descreve um protocolo conservador baseado no diagnóstico para o preparo de dentes anteriores para restaurações cerâmicas adesivas. O enceramento diagnóstico, *mock-up* com resina acrílica, aumento de coroa clínica, preparos conservadores para laminado e coroa total cerâmica associados à cimentação resinosa foram utilizados para a reabilitação estética de uma paciente que apresentava escurecimento dental e restaurações diretas insatisfatórias nos incisivos centrais superiores. Diante deste caso, concluíram que um diagnóstico bem definido e uma abordagem multidisciplinar são necessários para obter resultados estéticos previsíveis em áreas comprometidas esteticamente, como na região anterior da maxila.



### 3 REFERÊNCIAS

BERTHOLDO, G.; SILVEIRA, I.; CAPOROSSI, L.; ALBINO, L.G.B.; MONSANO, R. Estética integrada: Reestabelecendo a harmonia do sorriso. **Prothes. Lab. Sci.** n. 4, v. 16, p. 341-344, 2015.

BERTOLINI, P.F.R; BIONDI FILHO, O.; KIYAN, V.H; SARACENI, C.H.C. Recuperação da estética do sorriso: cirurgia plástica periodontal e reabilitação protética. **Rev. Ciênc. Méd.** v. 20, n. 5-6, p.137-143, 2011.

CARDOSO, P.C.; CARDOSO, L.C.; DECURCIO, R.A.; MONTEIRO, L.J.E. Restabelecimento estético funcional com laminados cerâmicos. **Rev. Odontol. Bras. Central.** v. 20, n. 52, p. 538-543, 2011.

CARRANZA, F.A.; NEWMAN, M.G.; TAKEI, H.H.; KLOKKEVOLD, P.R. **Periodontia clínica**. 10. ed. Rio de Janeiro: Guanabara Koogan, 1286 p., cap. 4, p. 45, 2007.

CLAMAN, L.; ALFARO, M.A.; MERCADO, A. An interdisciplinary approach for improved esthetic results in the anterior maxilla. **J. prosthet. dent.** v. 89, n. 1, p. 1-5, 2003.

COACHMAN, C; CALAMITA, M; SCHAYDER, A. Digital smile design: uma ferramenta para planejamento e comunicação em odontologia estética. **Rev. dicas.** v. 1, n. 2, p. 36-55, 2012.

CONCEIÇÃO, E.N.; MASOTTI, A.; DILLENBURG, A. Análise estética. In: CONCEIÇÃO, E.N. et al. **Restaurações estéticas: compósitos, cerâmicas e implantes**. Porto Alegre: Ed. Artmed, cap. 2, P. 32-57, 2007

DUARTE, C.A.; PEREIRA C.A; CASTRO M.V.M. Gengivectomia e gengivoplastia. In: DUARTE, C. A. **Cirurgia periodontal: pré-protética, estética e peri-implantar**. 3. ed. São Paulo (SP): Santos, p.37-62, 2009.

FELIPE, R.A.A. **Plástica gengival associado à laminados cerâmicos para resolução estética**. 2003. 29 f. (Trabalho de Conclusão de Curso) – Faculdade de Odontologia, Universidade Estadual Paulista, Araçatuba. 2003.

FRADEANI, M. Análise gengival. In: Fradeani M. **Análise estética – uma abordagem sistemática para o tratamento protético**. São Paulo: Quintessence. 2006. v.1.

KINA S. Cerâmicas Dentárias. **Rev. dental press estét.** v. 2, n. 2, p.112-128, 2005.

KREIDLER, M. A. M; RODRIGUES, C. D; SOUZA, R. F; JUNIOR, O. B. O. Ficha de anamnese estética: sua aplicação para identificar opinião pessoal, Crédito de

- juízo, importância atribuída e modelo de referência estética. **Revista Rev. gauch. odontol.** V. 53, n. 1, p. 01-84, 2005.
- OKIDA, R.C; RAHAL, V; OKIDA, D.S.S. A associação entre dentística e periodontia no tratamento estético com lentes de contato: relato de caso. **Rev. Odontol. Araçatuba.** v. 36, n. 1, p. 59-64, 2015.
- PENA, C.E.; VIOTTI, R.G.; FERREIRA, L.A.; RODRIGUES, J.A.; REIS, A.F. Reabilitação estética de dentes anteriores com restaurações cerâmicas adesivas. **Rev. Assoc. Paul. Cir. Dent.** v. 62, n. 5, p. 394-398, 2008.
- ROBBINS, J.W. Differential diagnosis and treatment of excess gingival display. **Pract Proced Aesthet Dent** v.11, n.2, p. 265-72, 1999.
- ROCHA, A.B. **Inter-Relação Periodontia Dentística para Resolução de Problemas Estéticos 2013.** 53 f. (Trabalho de Conclusão de Curso), Faculdade de Odontologia, Universidade Estadual Paulista, Araçatuba, 2013
- ROSETTI, E. P.; SAMPAIO, L. M.; ZUZA, E. P. Correção de assimetria dentogengival com finalidade estética: Relato de caso. **Revista Rev. gauch. odontol.**v. 54, n. 4, p. 384-387, 2006.
- SARAIVA, S.R.M; EVANGELISTA, S. R; ARAUJO, M.W.A. Protocolo digital smile design (dsd) no planejamento de laminados cerâmicos. **Prosthes. Lab. Sci.** v. 4, n. 16, p. 329-339, 2015.
- SOUSA, C.P; GARZON, A.C.M; SAMPAIO, J.E.C. Estética Periodontal: relato de um caso. **RBC, Rev. Bras. Cir. Periodontia.** v.1, n. 4, p.262-267, 2003.
- SOUSA, S.J.B. et al. Cirurgia plástica periodontal para correção de sorriso gengival associada à restaurações em resina composta: relato de caso clínico. **Rev. Odontol. Bras. Central.** v. 19, n. 51, p. 362-366, 2010.

#### 4 ARTIGO

### **DESENHO DIGITAL DO SORRISO NO PLANEJAMENTO INTERDISCIPLINAR ENTRE PERIODONTIA E PRÓTESE: RELATO DE UM CASO CLÍNICO**

#### **DIGITAL SMILE DESIGN IN THE INTERDISCIPLINARY PLANNING BETWEEN PERIODONTICS AND PROSTHESIS: A CLINICAL CASE REPORT**

*Santina Sayanne Leite Minervino<sup>1</sup>, João Nilton Lopes de Sousa<sup>2</sup>, Rachel de Queiroz  
Ferreira Rodrigues<sup>2</sup>, Rodrigo Alves Ribeiro<sup>2</sup>, Rodrigo Araújo Rodrigues<sup>2</sup>*

*1. Graduanda do Curso de Odontologia do Centro de Saúde e Tecnologia Rural (CSTR). Universidade Federal de Campina Grande (UFCG). Patos, PB, Brasil.*

*2. Professor Doutor da Unidade Acadêmica de Ciências Biológicas-Curso de Odontologia/ CSTR – UFCG.*

*\*Correspondência: Faculdade de Odontologia da Universidade Federal de Campina Grande, Centro de Saúde e Tecnologia Rural. Avenida dos Universitários, S/N, Rodovia Patos/Teixeira, km1, Jatobá, CEP: 58700-970 – Patos - Paraíba – Brasil.*

*Email: jnlopesodonto@gmail.com*

## **DESENHO DIGITAL DO SORRISO NO PLANEJAMENTO INTERDISCIPLINAR ENTRE PERIODONTIA E PRÓTESE: RELATO DE UM CASO CLÍNICO**

### **DIGITAL SMILE DESIGN IN THE INTERDISCIPLINARY PLANNING BETWEEN PERIODONTICS AND PROSTHESIS: A CLINICAL CASE REPORT**

#### **RESUMO**

A odontologia tem buscado a interação entre as diversas áreas para obter novas alternativas para que o tratamento odontológico seja realizado de maneira efetiva. Alterações dentais e periodontais podem afetar a harmonia do sorriso e um bom planejamento tem sido a chave para uma boa execução do tratamento, como é caso do planejamento digital. Este trabalho apresentou como objetivo relatar um caso clínico de restabelecimento da harmonia do sorriso por meio de cirurgia periodontal e reabilitação em facetas de porcelana, com o auxílio da ferramenta DSD (Digital Smile Designer). O tratamento foi feito por meio da associação de cirurgia periodontal de gengivectomia em bisel interno e osteotomia em alguns elementos e posterior reabilitação com laminados cerâmicos nos dentes 14 ao 24. Diante do caso, é possível concluir que a multidisciplinaridade entre as diversas áreas da Odontologia é de suma importância para o sucesso no planejamento e execução de um tratamento eficaz, visto que, este contato multidisciplinar promove uma estética dental adequada mantendo a saúde dos tecidos periodontais.

**DESCRITORES:** Gengivectomia, Facetas Dentárias, Periodonto

**DESENHO DIGITAL DO SORRISO NO PLANEJAMENTO INTERDISCIPLINAR  
ENTRE PERIODONTIA E PRÓTESE: RELATO DE UM CASO CLÍNICO**

**DIGITAL SMILE DESIGN IN THE INTERDISCIPLINARY PLANNING BETWEEN  
PERIODONTICS AND PROSTHESIS: A CLINICAL CASE REPORT**

**ABSTRACT**

Dentistry has sought the interaction between the different areas to obtain new alternatives so that the dental treatment is carried out in an effective way. Dental and periodontal changes may affect the harmony of the smile and good planning has been the key to a good execution of the treatment, as is the case of digital planning. This study aimed to report a clinical case of restoration of smile harmony through periodontal surgery and porcelain veneers rehabilitation, with the help of the DSD (Digital Smile Designer) program. The treatment was done through the association of gingivectomy periodontal surgery with internal bevel and osteotomy in some elements, according to the digital planning performed by the DSD and subsequent rehabilitation with ceramic laminates in the teeth 14 to 24. In view of the case, it is possible to conclude that the interdisciplinary between the different areas of Dentistry is of paramount importance for the success in the planning and execution of an effective treatment, since this multidisciplinary contact promotes an adequate dental aesthetic maintaining the health of the periodontal tissues.

**KEYWORDS:** Gingivectomy, Dental Facets, Periodontal.

## INTRODUÇÃO

O convívio social tem sido responsável pela crescente demanda de pacientes em busca de tratamento dentário por razões estéticas, pois um sorriso bonito e harmônico está cada vez mais valorizado pela sociedade. Para suprir esta necessidade, a Odontologia tem buscado novas alternativas por meio de novos materiais restauradores e técnicas cirúrgicas para que este tipo de tratamento odontológico seja realizado de maneira efetiva (SOUSA et al. 2010)<sup>18</sup>.

A estética do sorriso relaciona a cor, o formato dental e as características do contorno gengival, associando-os ao posicionamento labial e à face do paciente (BERTOLINI, 2011)<sup>2</sup>. Para Calman et al. (2003)<sup>4</sup>; Fradeani, (2006)<sup>9</sup>, a aparência do tecido gengival tem um importante papel na estrutura estética geral, especialmente em pacientes com uma linha do sorriso média ou alta. A harmonia entre a cor, textura, forma e arquitetura do tecido gengival são extremamente importantes na aparência estética do sorriso.

De acordo com Rocha (2013)<sup>15</sup>, várias são as causas das alterações que afetam a harmonia do sorriso. O sorriso gengival, causado pela exposição excessiva de gengiva, e a desarmonia no contorno da gengiva são as principais situações que desfavorecem a estética do sorriso, onde a inflamação da gengiva é a causa mais comum de alteração de contorno. Já o sorriso gengival é mais influenciado pela hiperplasia gengival e erupção passiva alterada.

Segundo Robbins (1999)<sup>14</sup>, existem várias formas para correção cirúrgica de problemas gengivais, porém as gengivectomia e gengivoplastia se destacam. Para a Academia Americana de Periodontia, a gengivectomia geralmente está indicada para a redução da parte do tecido mole de uma bolsa periodontal supra óssea, quando há quantidade suficiente de gengiva inserida. Esta técnica está bem indicada para hiperplasias gengivais, aumento de coroa clínica sem necessidade de acesso ao tecido ósseo ou para correção de sequelas gengivais nos casos de gengivite ulcerativa necrosante.

Aliado à Periodontia, encontram-se outras áreas da Odontologia e afins, como por exemplo, a Dentística Restauradora, Reabilitação protética e o planejamento digital. O planejamento digital, nos casos clínicos odontológicos, oferece, tanto ao paciente, quanto ao profissional, uma maior segurança, pois através deste, é possí-

vel prever os resultados finais dos procedimentos antes da sua execução. Para Saraiva; Evangelista; Araújo (2015), o DSD (Digital Smile Designer) é uma ferramenta de grande importância para o diagnóstico, planejamento e integração interdisciplinar do tratamento odontológico, visando atingir o melhor potencial estético para o caso. Além disso, DSD facilita a comunicação para o planejamento interdisciplinar.

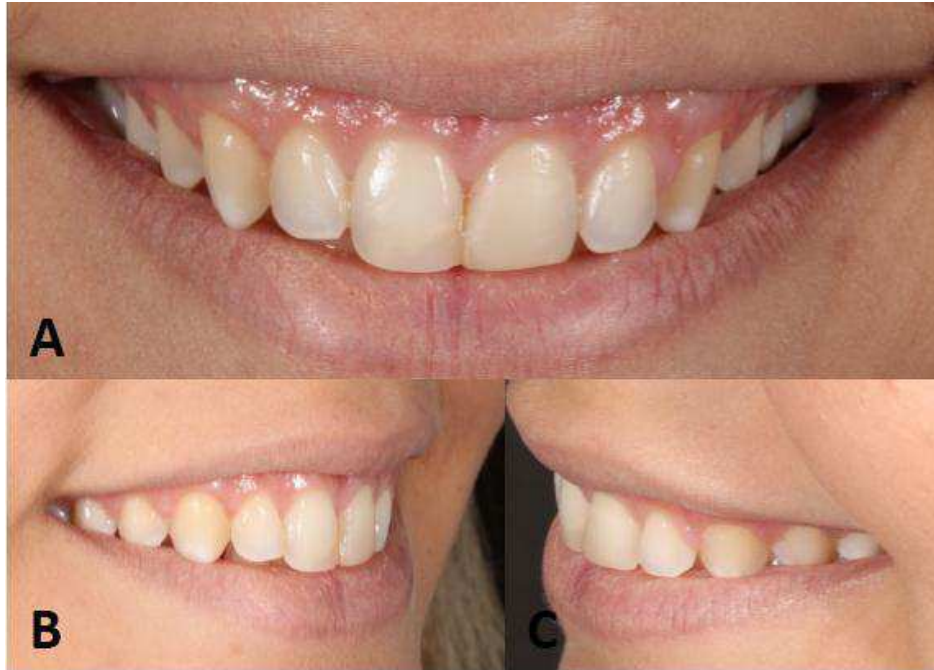O sucesso restaurador/reabilitador é dependente da interação entre as diversas especialidades odontológicas, do planejamento individualizado do paciente e do seguimento dos princípios estéticos odontológicos, onde vai favorecer uma melhoria na estética facial do indivíduo, proporcionando uma auto estima mais elevada e uma qualidade de vida melhor.

Este estudo teve como finalidade relatar um caso de harmonização do sorriso, com planejamento digital, por meio de cirurgia plástica periodontal e laminados cerâmicos.

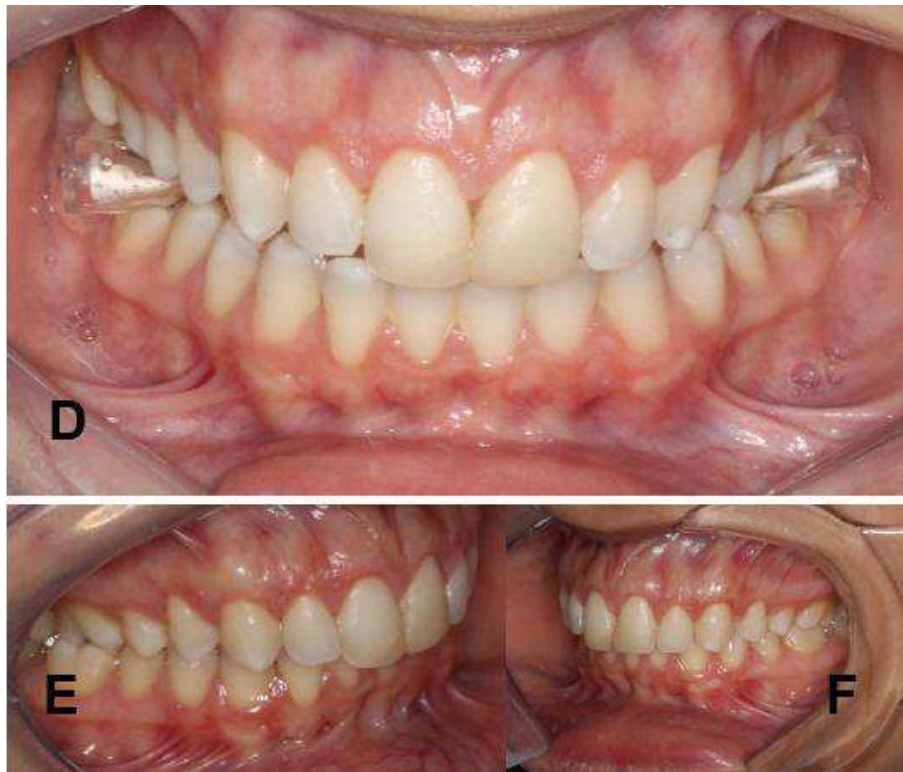## **RELATO DE CASO**

Paciente J.T.P.D, 23 anos, gênero feminino, leucoderma, sem alterações sistêmicas, com saúde periodontal e ausência de hiperplasia gengival, procurou o Projeto de Extensão em Periodontia Clínica e Cirúrgica (PROEPECC) da Universidade Federal de Campina Grande – UFCG/CSTR indicada pelo protesista para realizar procedimento de aumento de coroa clínica nos elementos 14, 13, 12, 11, 21, 22, 23 e 24, objetivando corrigir a estética das coroas dentárias com facetas de porcelana.

Após a avaliação clínica e periodontal, observou-se que a paciente apresentava altura média de sorriso, lábio superior com função normal (FIGURA 1) e biótipo periodontal plano e espesso, exibindo larga faixa de mucosa ceratinizada, (FIGURA 2).



**Figura 1:** Altura do sorriso: **A** (Vista anterior); **B** (Vista lateral direita); **C** (Vista lateral esquerda)



**Figura 2:** Características dos tecidos periodontais: **D** (Vista frontal); **E** (Vista lateral direita); **F** (Vista lateral esquerda)



Durante exame periodontal detalhado, foram avaliados os seguintes parâmetros clínicos: profundidade de sondagem, recessão gengival, mucosa ceratinizada e gengiva inserida. Após estas avaliações, constatou-se profundidades de sondagem inferior a 3 mm, ausência de sangramento a sondagem e de recessões, caracterizando a inexistência de perda de inserção clínica, conforme observado no quadro 1.

**Quadro1: Exame Periodontal Detalhado (Periograma)**

D	MV		V		DV		DP		P		MP		MC	GI
	R	S	R	S	R	S	R	S	R	S	R	S	mm	mm
15	0	1	0	1	0	1	0	1	0	1	0	2	5	4
14	0	2	0	1	0	2	0	1.5	0	1	0	1	5	4
13	0	2	0	1	0	2	0	2	0	1	0	2	7	6
12	0	2	0	1	0	1	0	1	0	1	0	2	7	6
11	0	2	0	2	0	2	0	1	0	1	0	1	7	5
21	0	2	0	1	0	1	0	1	0	1	0	2	6	5
22	0	1	0	1	0	3	0	1	0	1	0	1.5	7	6
23	0	3	0	2	0	2	0	1	0	1	0	1	6	4
24	0	3	0	1	0	2	0	1	0	1	0	2	5	4
25	0	3	0	1	0	2	0	1	0	1	0	2	5	4

**D:** Dente

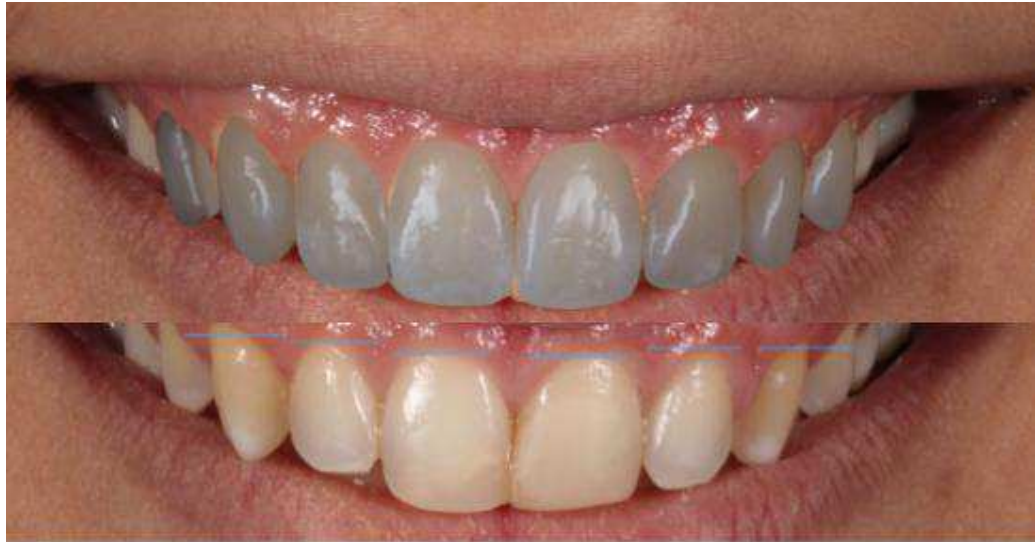**MV** –Mesiovestibular      **MP-** Distopalatina

**V-** Vestibular      **P-** Palatina

**DV-** Distovestibular      **DP-** Distopalatina

#### PLANEJAMENTO DIGITAL DO SORRISO

Após o exame clínico inicial, foi realizado o planejamento digital com auxílio da ferramenta Digital Smile Design (DSD) com finalidade avaliar as proporções ideais das coroas clínicas e definir o quanto de tecido gengival seria necessário remover para aumentar a coroa clínica de cada dente (FIGURA 3).



**Figura 3:** Planejamento digital da reabilitação com facetas

O planejamento reverso obtido a partir do DSD indicava a necessidade de aumentar as coroas clínicas dos elementos 14, 11, 21, 23 e 24 (Quadro 2). A altura da coroa clínica de cada elemento também foi avaliada clinicamente, com auxílio de um compasso de ponta seca e régua milimetrada, tomando como referência a ponta da cúspide vestibular e o zênite gengival. A comparação entre o tamanho da coroa clínica do paciente e o indicado pelo DSD pode ser observada no quadro 2.

**Quadro 2:** A comparação entre o tamanho da coroa clínica do paciente e o indicado pelo DSD.

DENTE	PLANEJAMENTO NO PRÉ-OPERATÓRIO		
	COROA CLÍNICA (mm)	COROA CLÍNICA DSD (mm)	AUMENTO DA COROA CLÍNICA
14	7	8,5	1,5
13	9	9	0
12	8	8	0
11	10	11	1
21	10	11	1
22	8	8	0
23	8,0	9.0	1

24	7	8,5	1,5
----	---	-----	-----

**DSD:** Digital Smile Designer

## PLANEJAMENTO CIRÚRGICO

Para aumentar as coroas clínicas dos elementos, foi planejado gengivectomia em bisel interno e osteotomia para distanciar em 3 mm a crista óssea alveolar (COA) da junção cimento esmalte (JCE) nos elementos 14, 11, 21, 23 e 24. O plano de tratamento foi explicado para a paciente, a qual assinou um Termo de Consentimento Livre Esclarecido (TCLE), autorizando a realização do procedimento cirúrgico e publicação deste caso clínico (APÊNDICE A). As medidas de referência para o procedimento cirúrgico periodontal, tais como: gengivectomia (GEN), distância entre a junção cimento esmalte (JCE) e crista óssea alveolar (COA) foram avaliadas na face vestibular de cada elemento (Quadro 3).

### Quadro 3: Planejamento cirúrgico periodontal

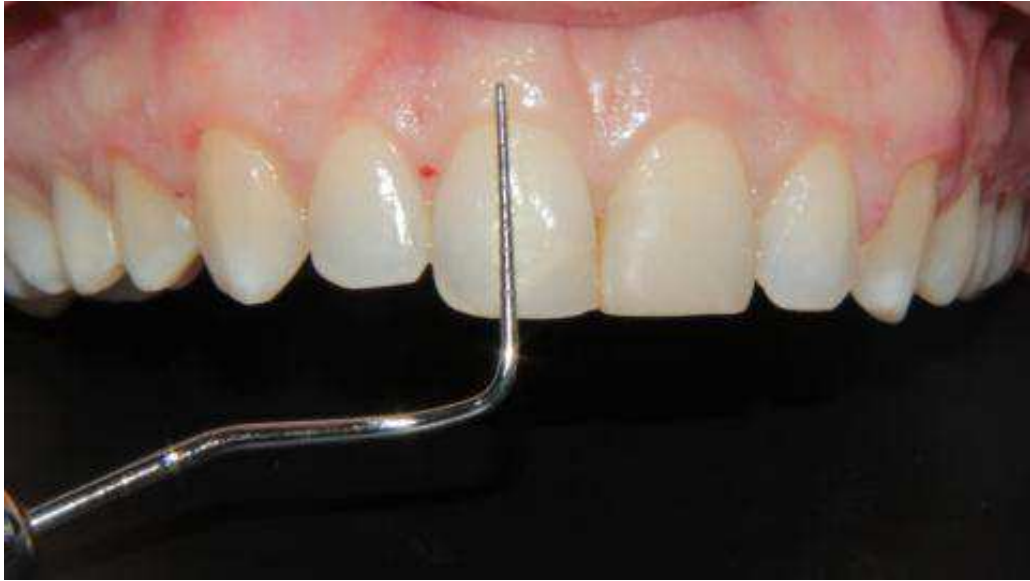
DENTE	PLANEJAMENTO CIRÚRGICO PERIODONTAL		
	GENGIVECTOMIA (mm)	DISTÂNCIA DA JCE a COA (mm)	OSTEOTOMIA (mm)
14	1,5	1	2
11	1	1.5	1,5
21	1	1.5	1,5
23	1	3.0	0,0
24	1,5	2	1

**JCE:** Junção Cimento Esmalte

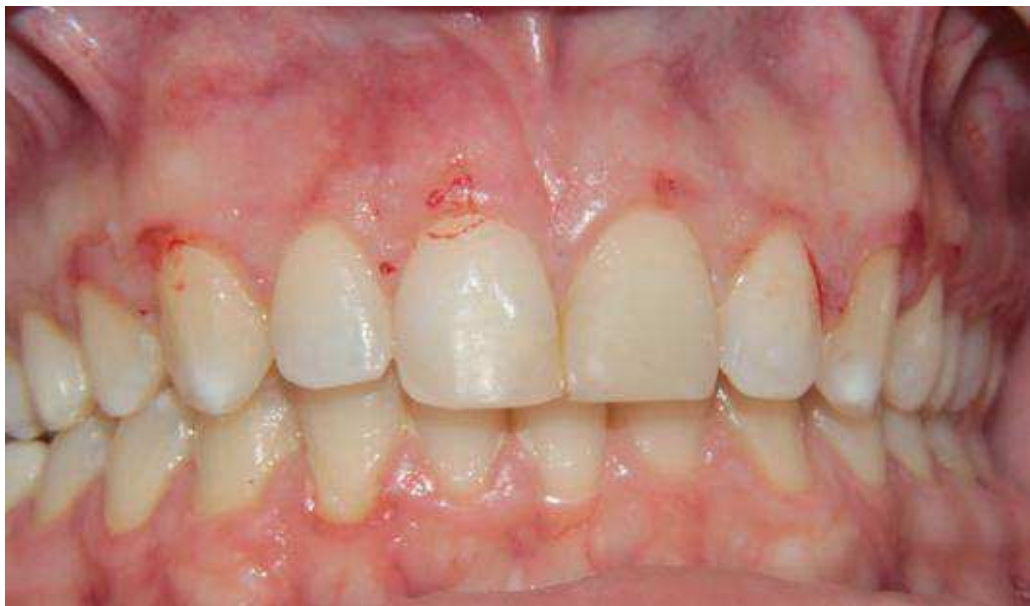**COA:** Crista Óssea Alveolar

No procedimento cirúrgico, foi realizada antissepsia extra e intrabucal com di-gluconato de clorexidina 2% (**DENTSCARE LTDA**, JOINVILLE-SC, BRASIL) e 0,12% (**RIOQUÍMICA LTDA**, SÃO JOSÉ DO RIO PRETO-SP, BRASIL), respectivamente.

Em seguida, anestesia com Articaína 4% com vasoconstritor (**DFL INDÚSTRIA E COMÉRCIO S.A.**, RIO DE JANEIRO-RJ, BRASIL), utilizando a técnica infiltrativa no fundo de sulco vestibular e nas papilas vestibulares e palatinas. Com uma sonda periodontal do tipo Williams (**GOLGRAN**, SÃO CAETANO DO SUL-SP, BRASIL) foi realizada a marcação, por meio de sondagem transgengival da faixa de gengiva a ser removida na gengivectomia, conforme planejado (FIGURA 4 e 5).



**Figura 4:** Sondagem transgengival e marcação dos zênites.

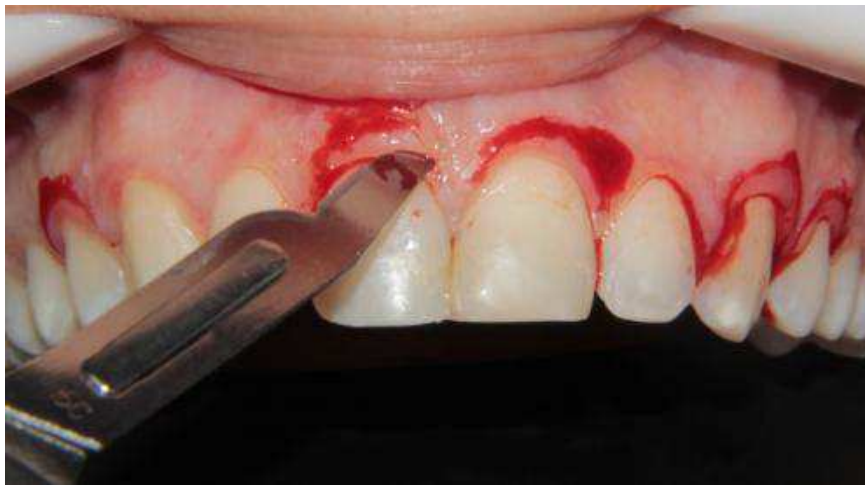

**Figura 5:** Zênites marcados

A partir de cada ponto marcado, na altura do futuro zênite gengival, foi feito o contorno da linha de incisão com a ponta da lâmina de bisturi 15C, penetrando su-

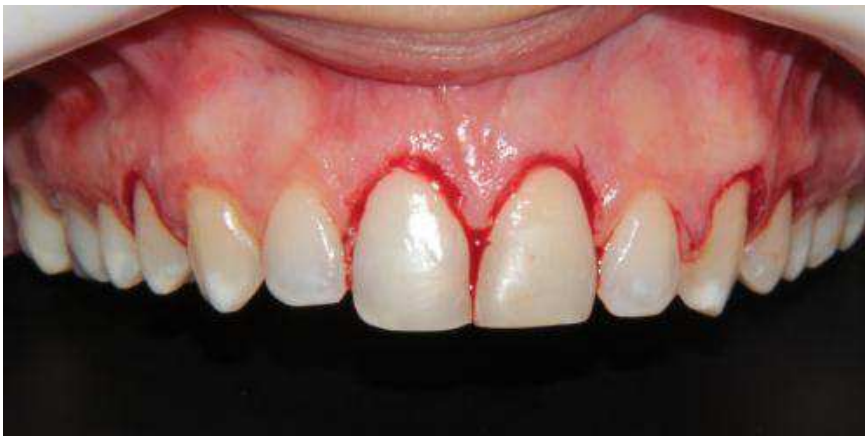periferalmente no tecido gengival e formando uma linha fina visualizada devido ao sangramento.

Para um contorno adequado, foram alinhados os zênites dos incisivos centrais e do canino (elemento 23) mais para distal, dando um aspecto mais natural ao sorriso. As incisões para remoção do excesso gengival foram realizadas com uma lâmina de bisturi 15C (**LAMEDID COMERCIAL E SERVIÇOS LTDA**, BARUERI-SP, BRASIL) em bisel interno a 45° em relação ao tecido periodontal do elemento 14 ao elemento 24 (FIGURA 6).



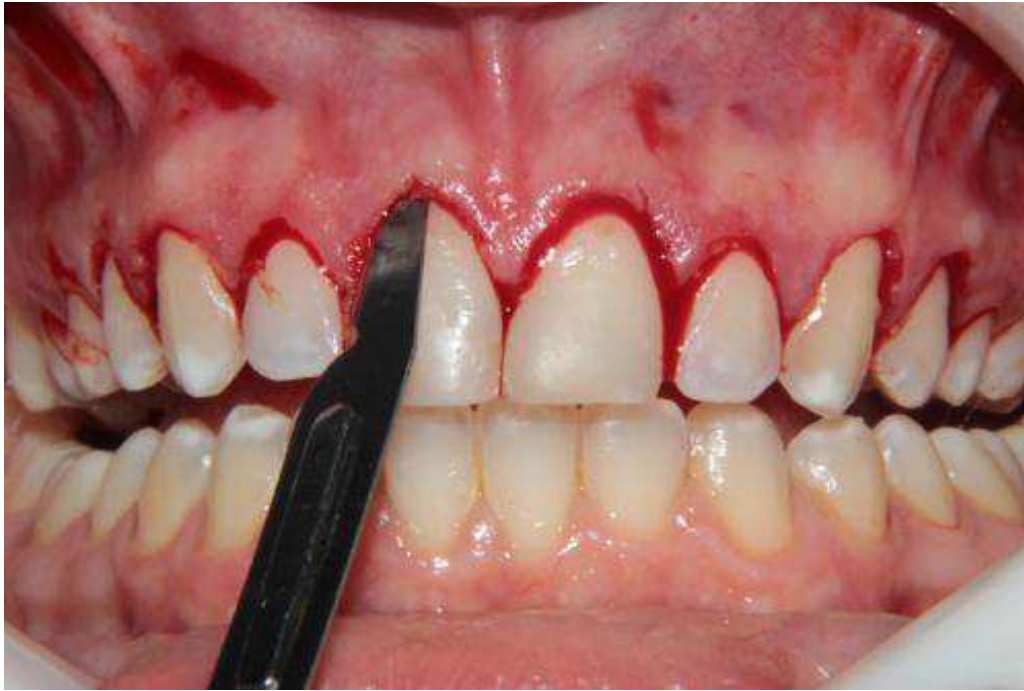**Figura 6:** União dos pontos dos zênites cirúrgicos

Imediatamente após as incisões, o tecido gengival foi removido com auxílio de cureta periodontal de Gracey 5-6 (**GOLGRAN**, SÃO CAETANO DO SUL-SP, BRASIL) e gengivótomo de Orban (**GOLGRAN**, SÃO CAETANO DO SUL-SP, BRASIL) (FIGURA 7).

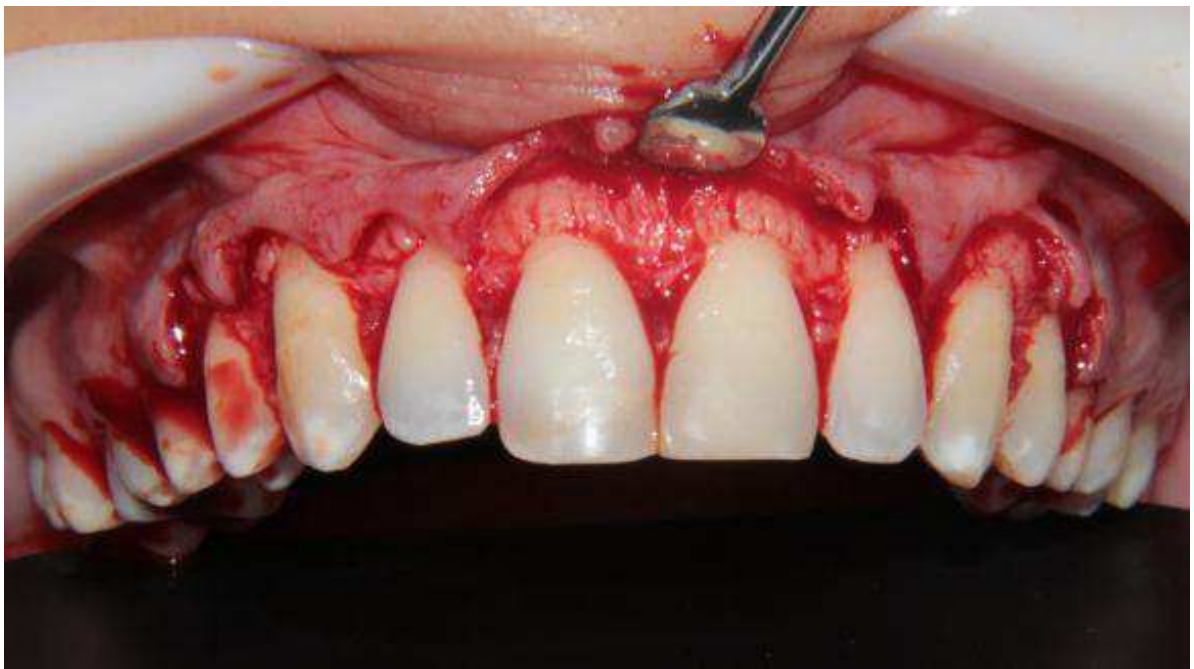

**Figura 7:** Aspecto gengival após a remoção do tecido incisado

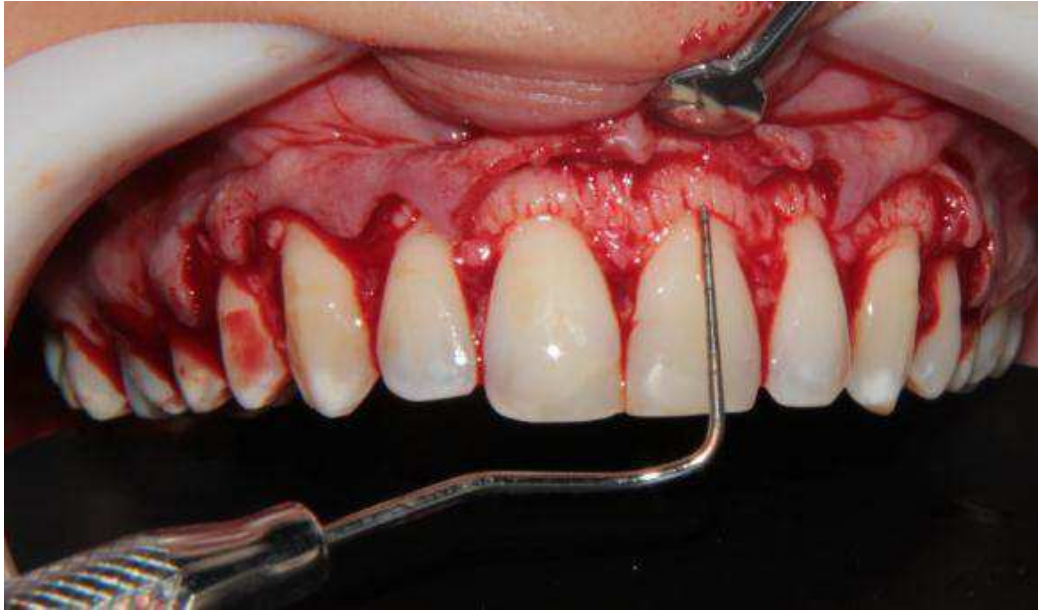Ao remover o tecido gengival incisado, foi feita uma incisão intrasulcular e o retalho foi deslocado até a junção mucogengival (FIGURAS 8 e 9). Em seguida, foi avaliada a distância da crista óssea alveolar (COA) à junção cimento esmalte (JCE) (FIGURA 10).



**Figura 8:** Incisão intrasulcular

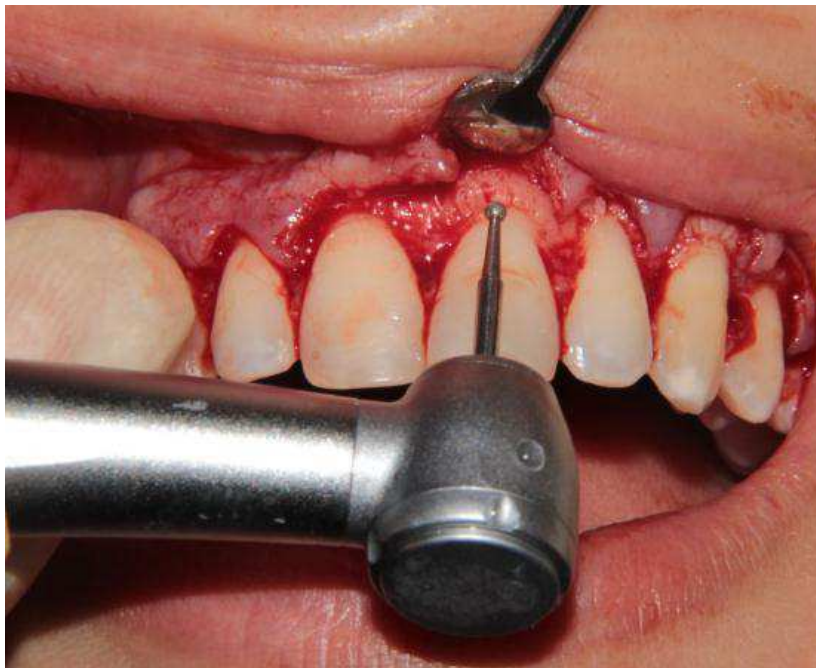

**Figura 9:** Descolamento do tecido gengival e visualização do osso alveolar

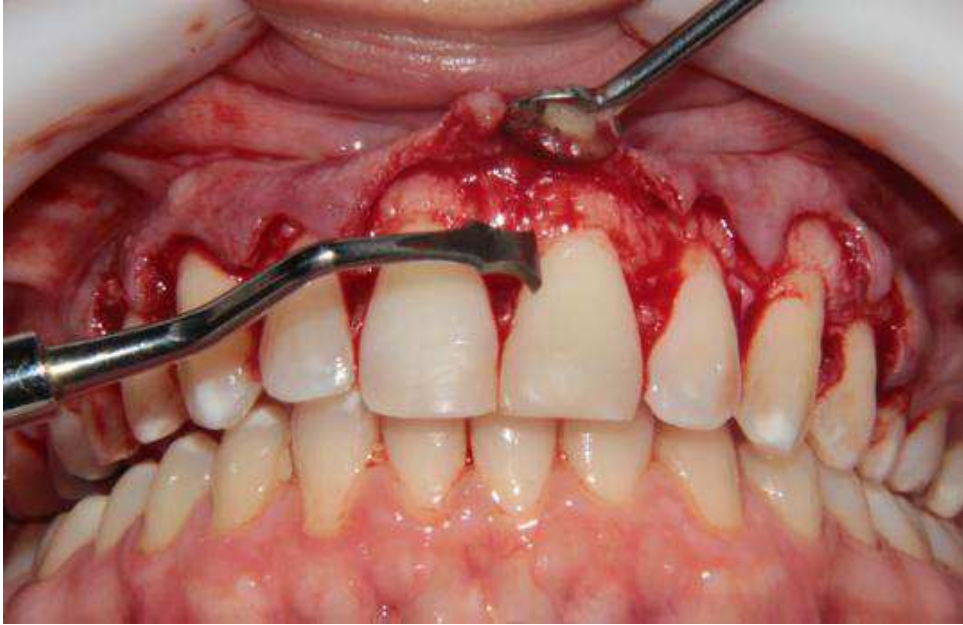

**Figura 10:** Avaliação da distância entre a COA e a JCE

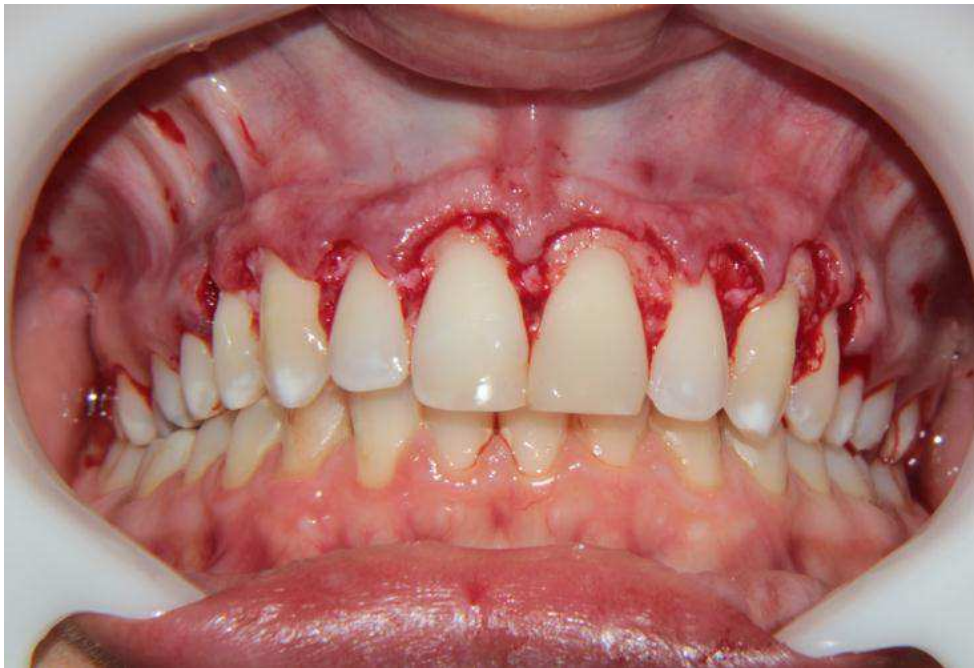Após feito o deslocamento total do retalho até a altura da junção mucogengival, foi realizada osteotomia com broca esférica diamantada 1011 (**KG SORENSEN**, COTIA – SP, BRASIL) (FIGURA 11) e osteoplastia utilizando o cinzel *Ochsenbein* (**GOLGRAN**, SÃO CAETANO DO SUL-SP, BRASIL), distanciando a COA da JCE em 3 mm (FIGURAS 12 e 13).



**Figura 11:** Osteotomia com Broca diamantada 1011



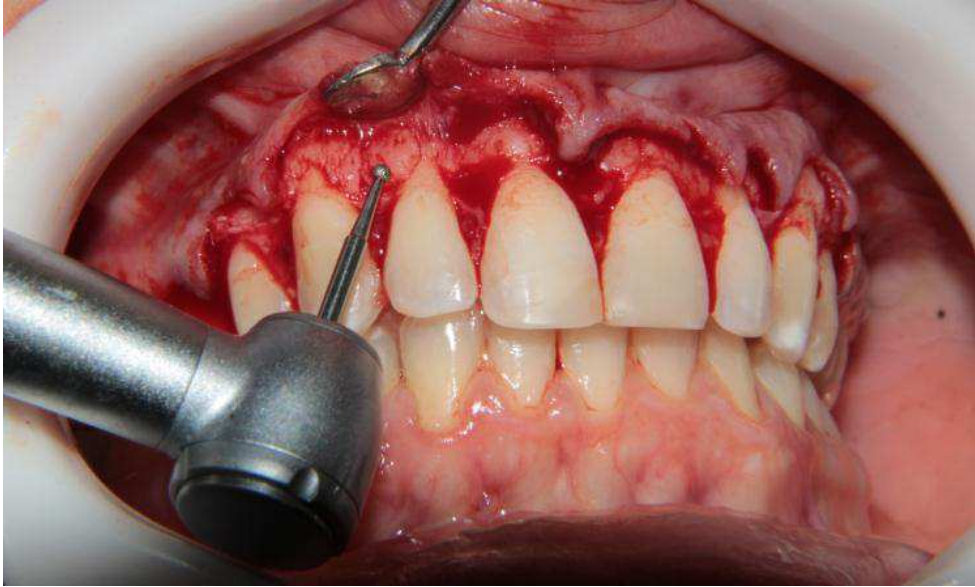
**Figura 12:** Osteoplastia com Cinzel Ochsenbein



**Figura 13:** Aspecto final após a osteotomia e osteoplastia

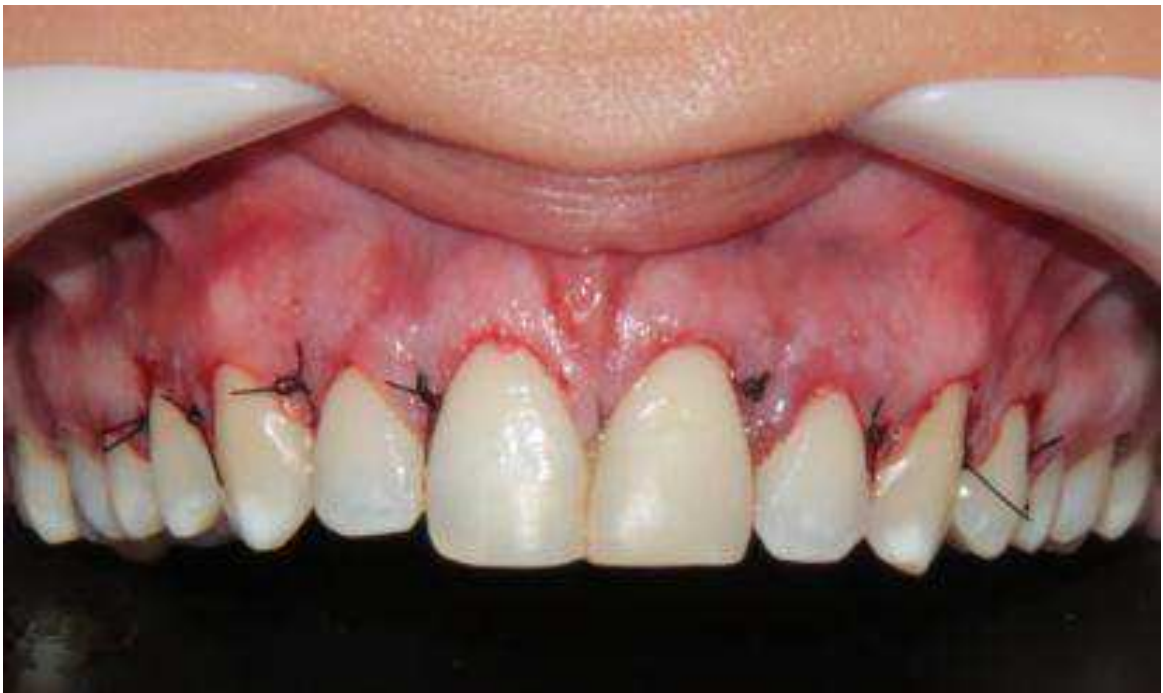Ao analisar a morfologia óssea do processo alveolar, detectou-se a presença de exostose óssea no elemento 12, que também foi ajustada com broca esférica e cinzel (FIGURA 14).





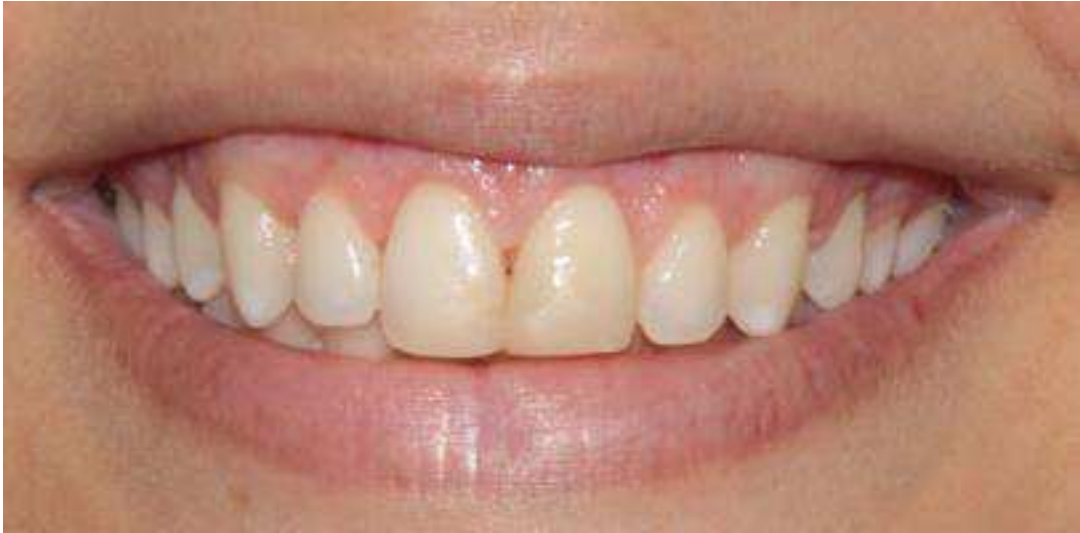**Figura 14:** Osteotomia com Broca diamantada 1011 de exostose óssea no elemento 12

Após a osteotomia e osteoplastia, foi realizada irrigação abundante com solução salina a 0,9 % (**EUROFARMA LABORATÓRIOS LTDA**, SÃO PAULO-SP, BRASIL) e em seguida a sutura das papilas com fio seda 4-0 (**ETHICON**, NOVA JERSEY, EUA) (FIGURA 15).



**Figura 15:** Sutura das papilas (imagem intraoral)

Em seguida, a paciente foi orientada com relação às instruções de higiene oral e cuidados pós-operatórios. Foi prescrito Paracetamol 750mg de 6/6horas por 48 horas apenas em caso de dor. A sutura foi removida após 7 dias. A paciente retornou após 30 dias para dar início a sequência de confecção das facetas em porcelana (FIGURA 16).



**Figura 16:** Pós operatório 30 dias (imagem extraoral)

No pós-operatório de 30 dias, a altura das coroas clínicas foi novamente avaliada com o objetivo de verificar a eficiência do resultado cirúrgico em comparação ao que foi planejado no DSD. Tais resultados podem ser observados no quadro 4.

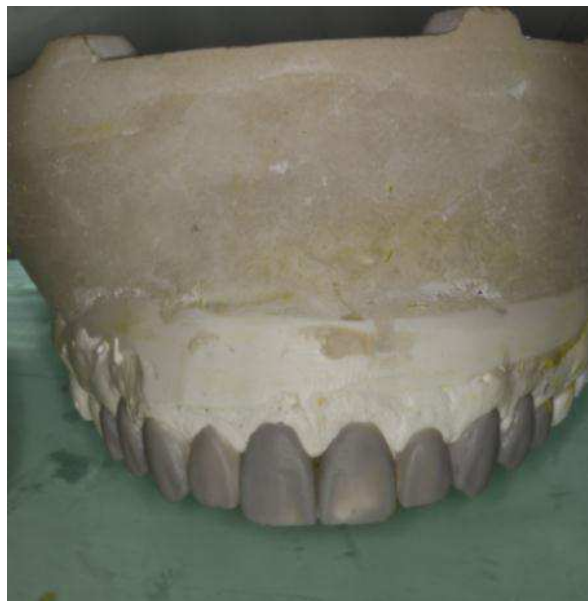**Quadro 4** – Comparação dos resultados do procedimento cirúrgico com o planejamento do DSD com relação ao aumento das coroas clínicas dos elementos.

Dente	Planejamento no pré-operatório		Planejamento no transcirúrgico		Resultado do aumento da coroa clínica
	Coroa clínica (mm)	Coroa Clínica Planejamento protético (mm)	Gengivectomia (mm)	Osteotomia (mm)	
14	7 mm	8,5 mm	1,5 mm	2 mm	9 mm
13	9 mm	9 mm	0 mm	0 mm	9 mm
12	8 mm	8 mm	0 mm	0 mm	8 mm
11	10 mm	11 mm	1 mm	1,5 mm	11 mm

21	10 mm	11 mm	1 mm	1,5 mm	11 mm
22	8 mm	8 mm	0 mm	0 mm	8 mm
23	8 mm	9 mm	1 mm	0 mm	9 mm
24	7 mm	8,5 mm	1,5 mm	1 mm	8 mm

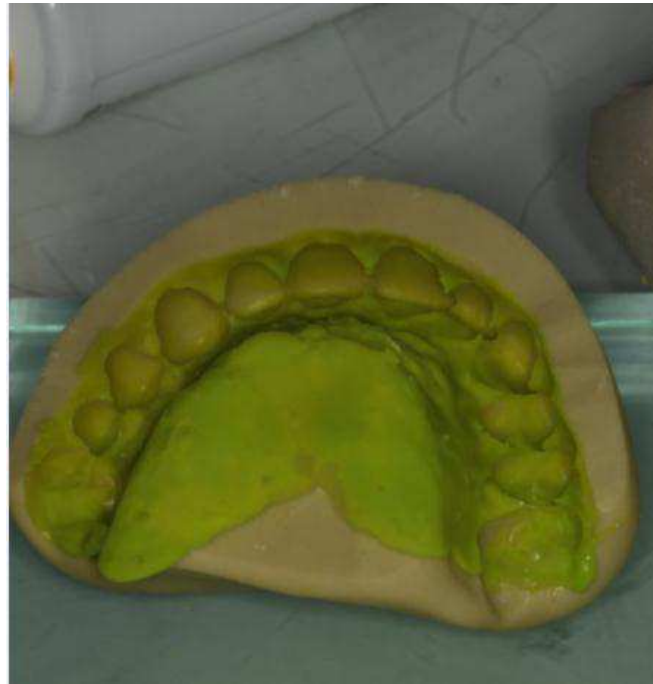## SEQUÊNCIA PROTÉTICA

No pós-operatório de 30 dias, foi realizada uma moldagem com alginato den-crigel (**DENCRIL**, VIPI PIRASSUNUNGA-SP, BRASIL) para obtenção de modelos de estudo, onde foi feito enceramento diagnóstico em resina composta para simulação do tamanho das coroas clínicas dos dentes, com o objetivo da confecção de facetas indiretas em porcelana dos elementos 14 ao 24 (FIGURA 17).



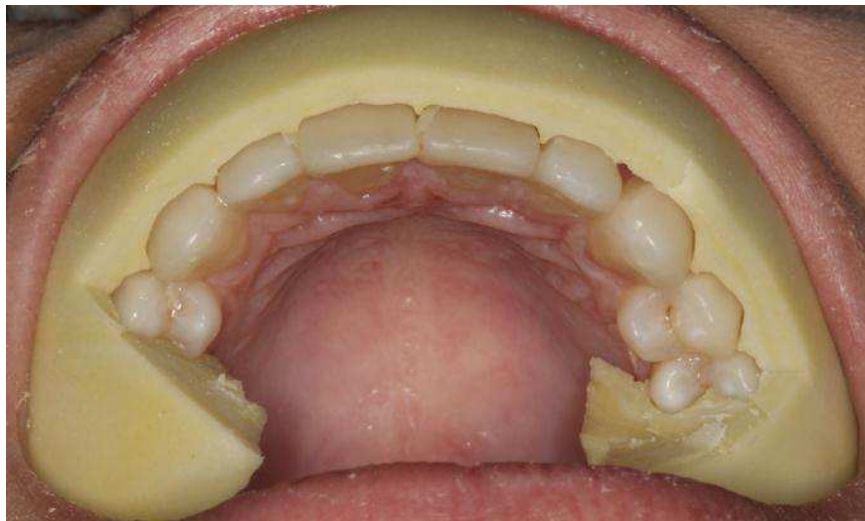
**Figura 17:** Modelo de estudo encerado

Estando a paciente satisfeita com a estética dental prevista pelo enceramento, foi realizada a moldagem do modelo (**ZETALABOR**, SÃO PAULO - SP) e confeccionado um molde para o mock-up (FIGURA 18). Antes da confecção do mock-up, foram realizadas sessões de clareamento dental.



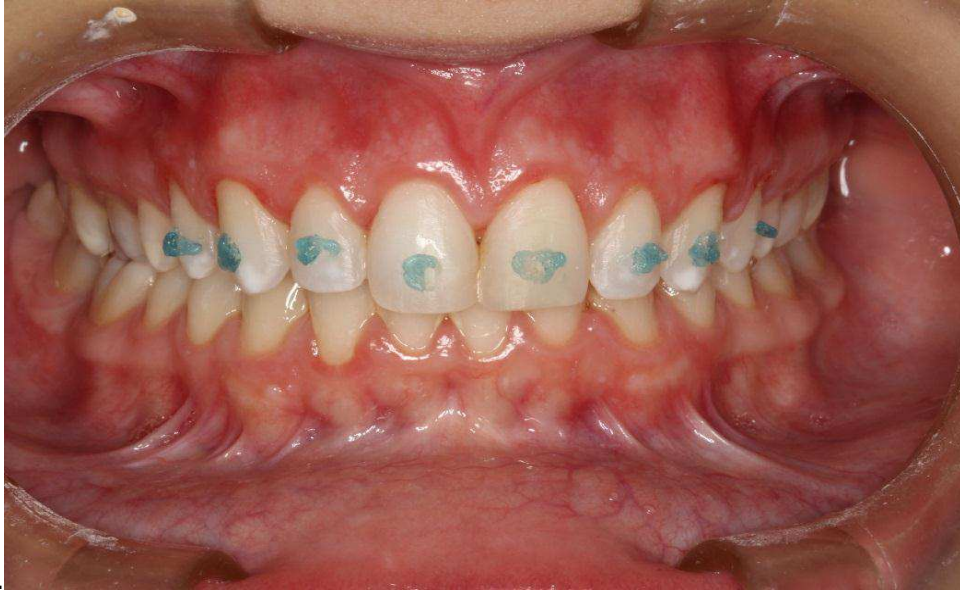**Figura 18:** Molde para o mock-up

Foi confeccionado o guia para o mock-up como silicone de condensação (FIGURA 19).



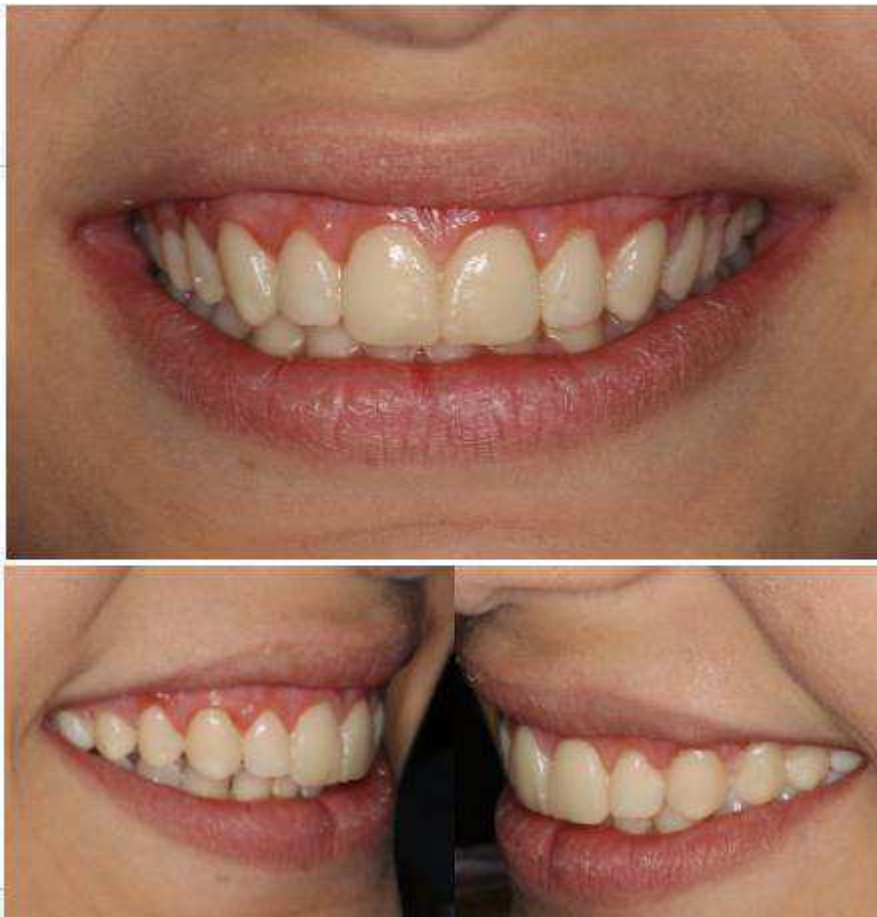**Figura 19:** Guia de preparo para o mock-up

Após a confecção do guia, os dentes foram condicionados com ácido fosfórico a 37% (**ALLPLAN**, APARECIDA, SÃO PAULO- SP, BRASIL) para receber o mock-up (FIGURA 20).



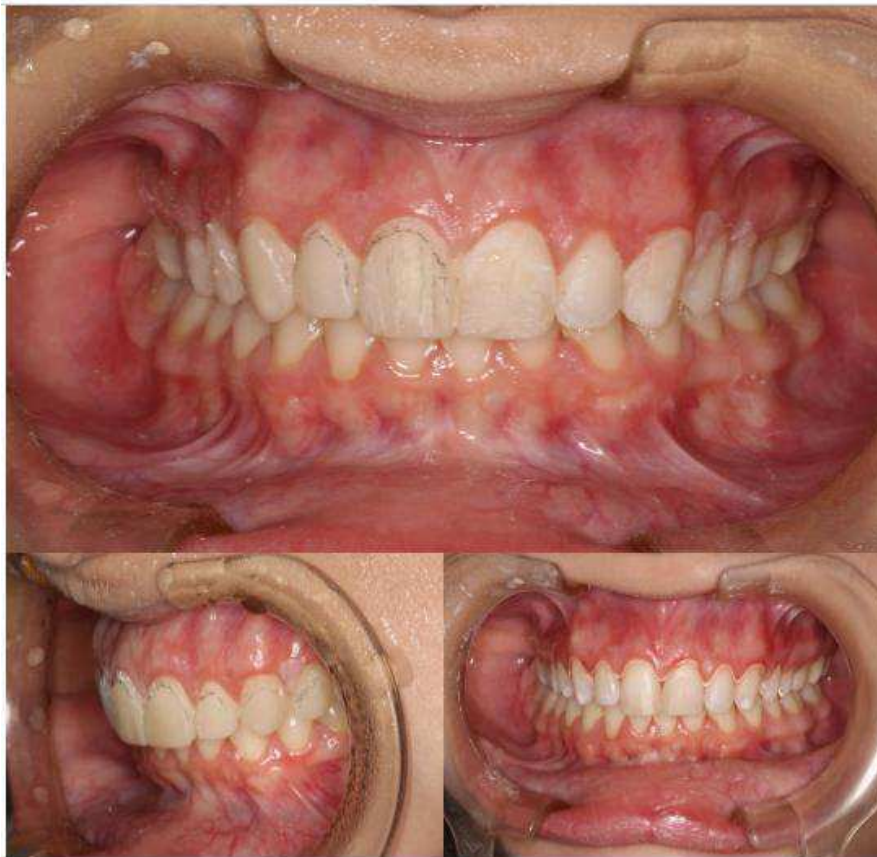**Figura 20:** Condicionamento ácido dos dentes

Em seguida foi confeccionado o mock-up com resina bisacrílica (**PROTEMP 4-3MESPE**) (FIGURA 21).



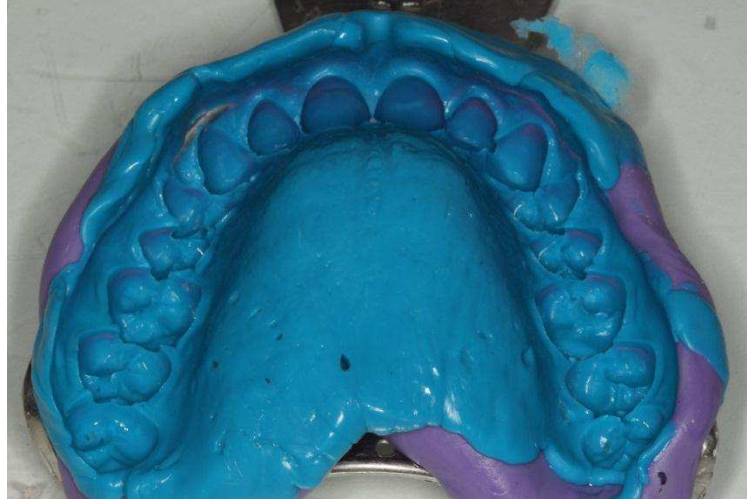**Figura 21:** Mock-Up

Após a confecção do mock-up, foram feitos os preparos com desgastes minimamente invasivos com as brocas 1014 e 2135 (**KG SORENSEN**, COTIA – SP, BRASIL) no esmalte dentário (FIGURAS 22).



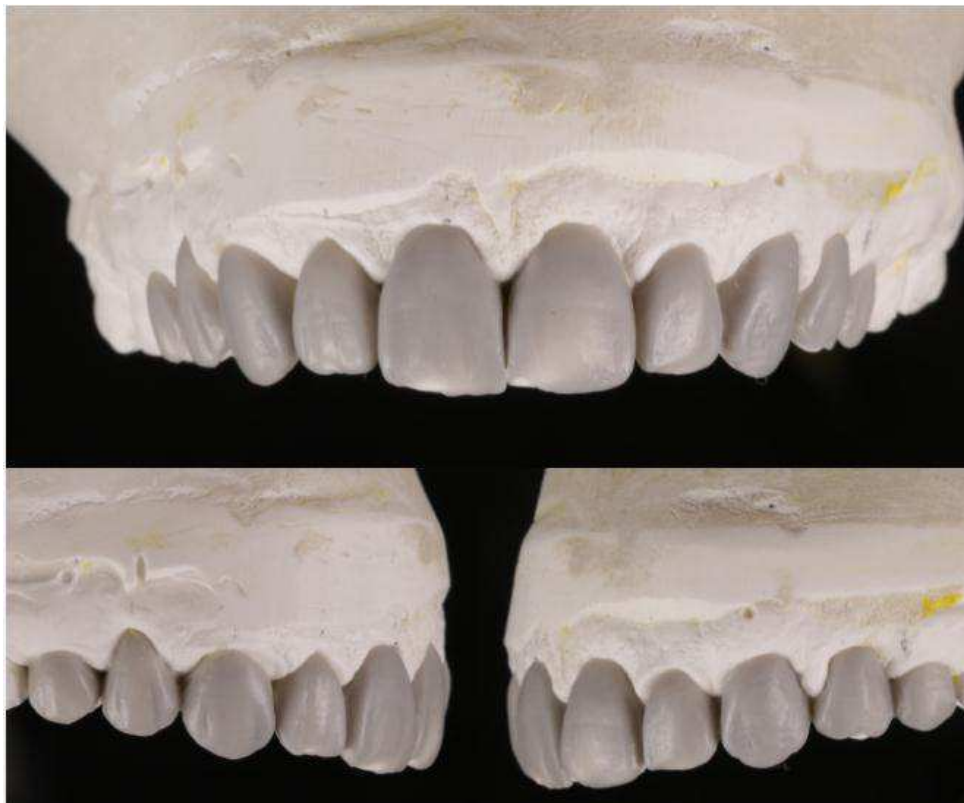**Figura 22:** Preparo dos dentes

Após os preparos dos dentes, foi feita uma moldagem de trabalho com Silicona de Adição (**FUTURA**), para, a partir desta, confeccionar os laminados cerâmicos (FIGURA 23).



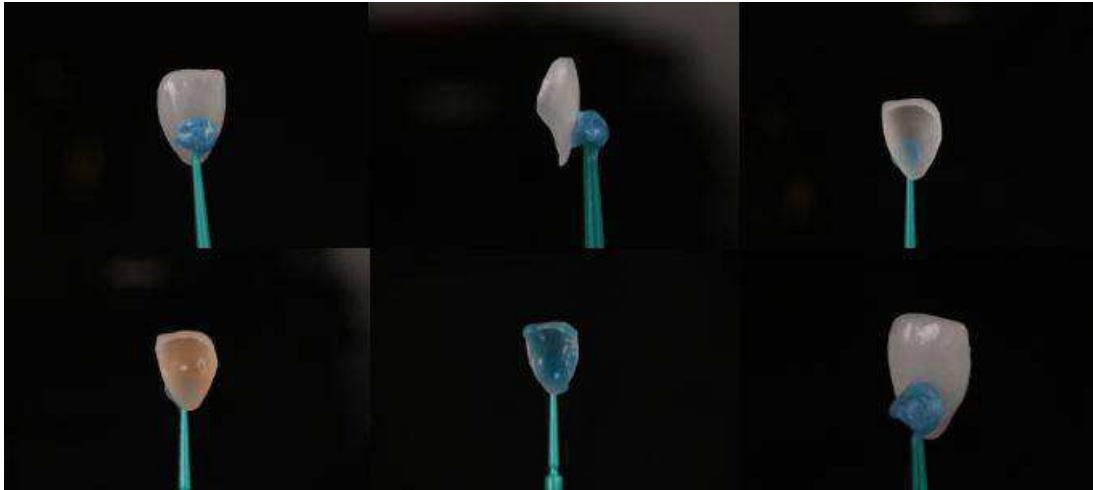
**Figura 23:** Molde de trabalho

A partir da molde, foi confeccionado o modelo de trabalho para confecção das facetas em porcelana (**LAB JULIO**, SAOPAULO-SP) (FIGURAS 24).



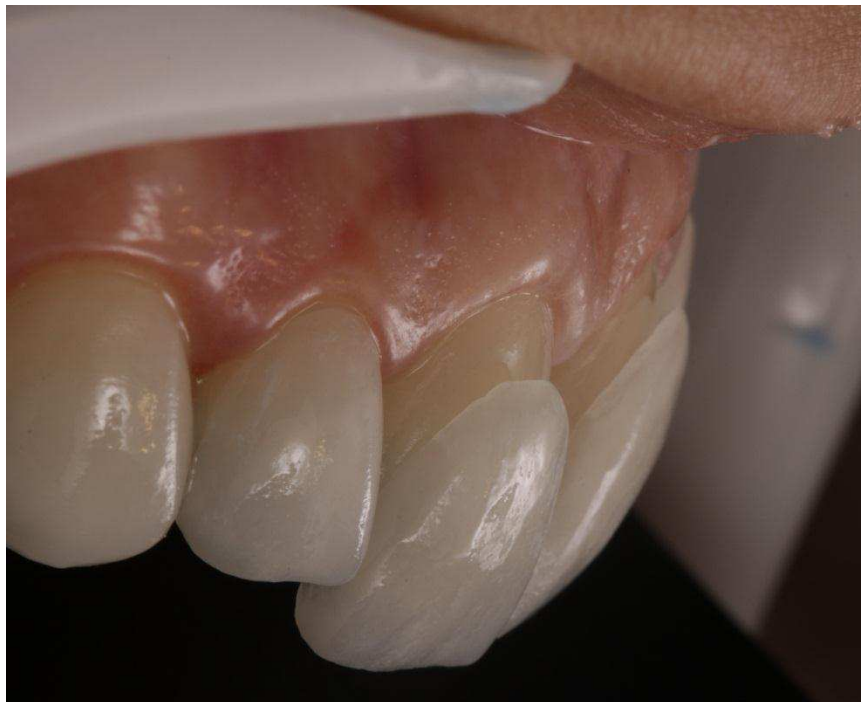
**Figura 24:** Modelo de trabalho

As facetas foram confeccionadas em laboratório seguindo as informações do modelo de trabalho (FIGURA 25).



**Figura 25:** Silanização (preparo)

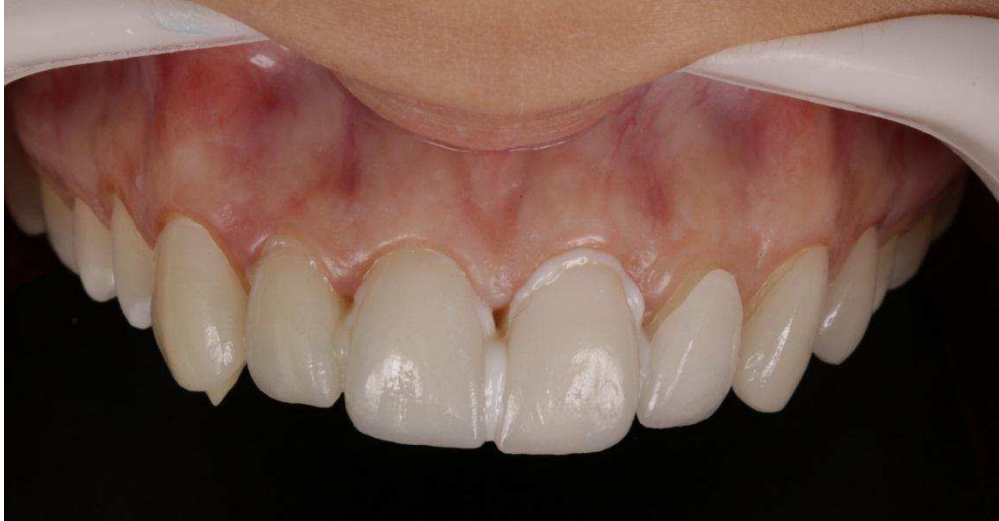Na última sessão, foram realizadas as etapas finais do caso. De início foi feita a prova seca das facetas (FIGURA 26).



**Figura 26:** Prova seca dos laminados

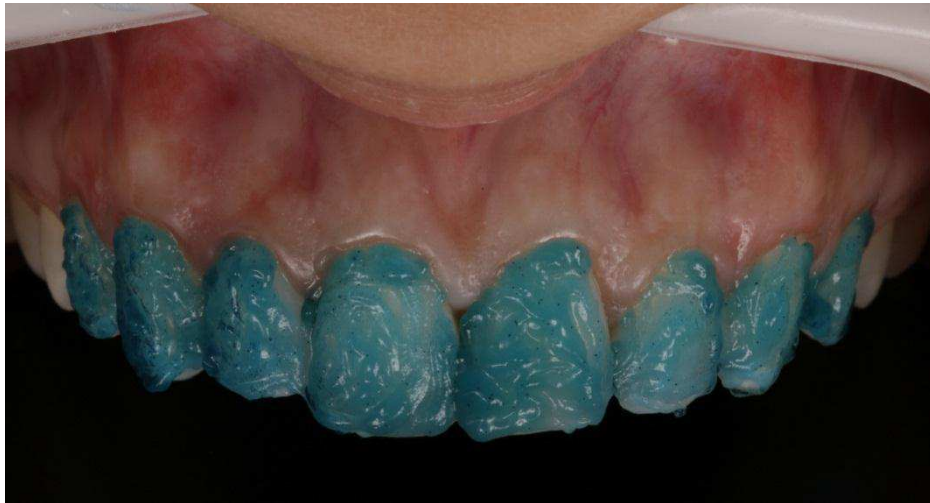Dando continuidade, foi utilizada a pasta Try in para a escolha da cor do cimento a ser utilizado na cimentação dos laminados cerâmicos (FIGURAS 27).



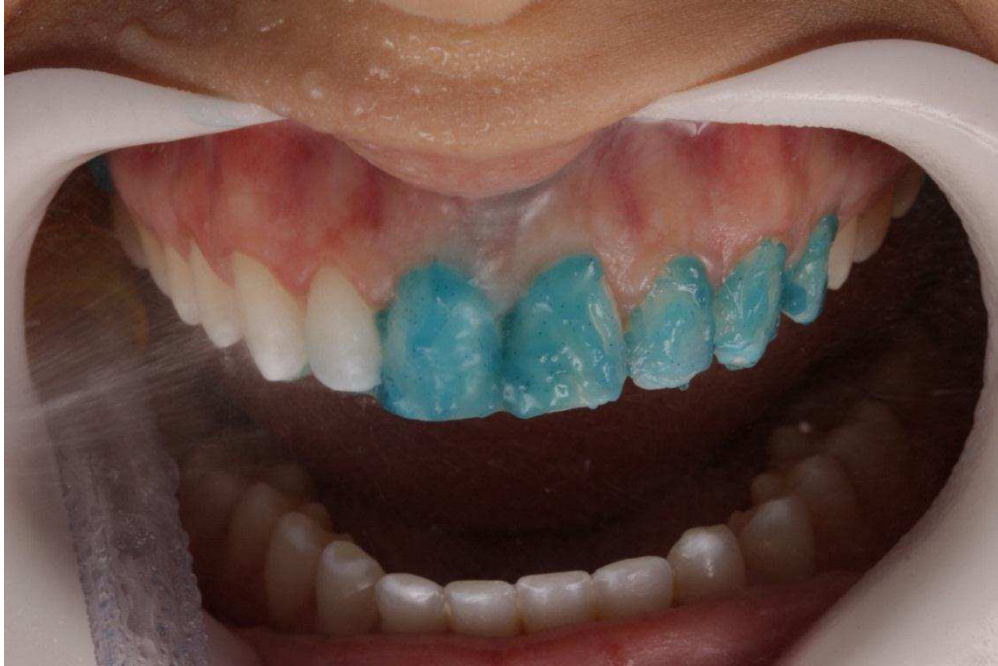

**Figura 27:** Teste da cor do cimento

Após a escolha da cor do cimento a ser utilizado, foi realizado o condicionamento ácido dos dentes envolvidos na reabilitação (FIGURA 28), seguido de lavagem abundante (FIGURA 29).

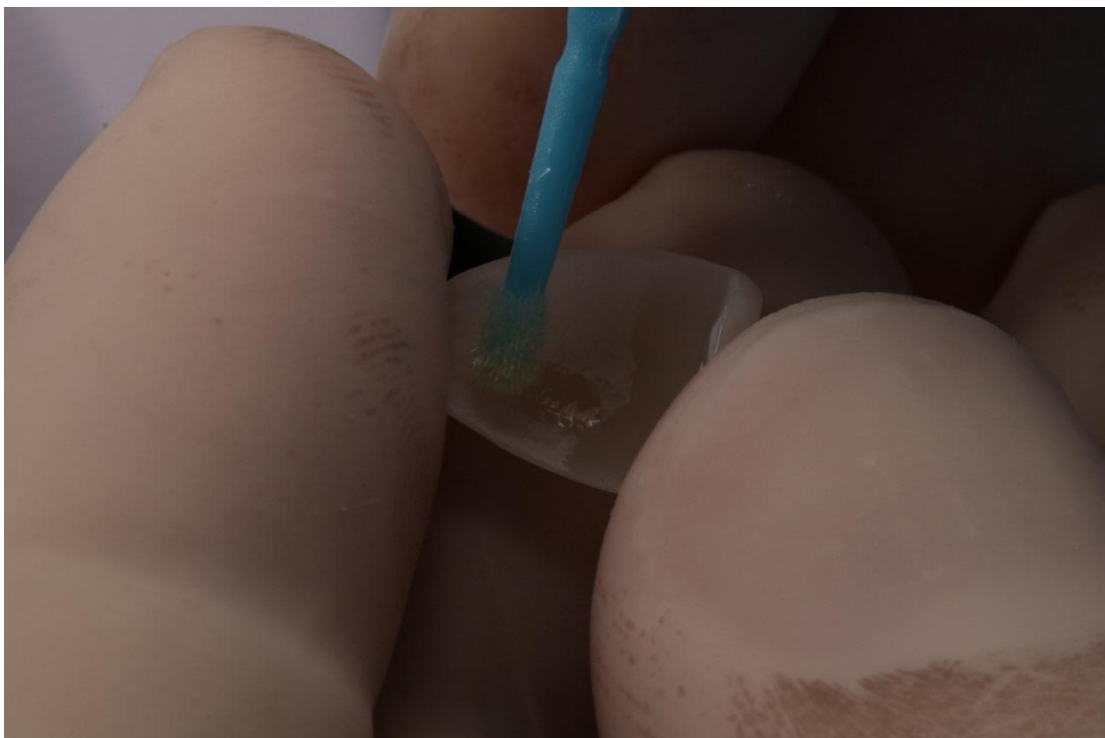

**Figura 28:** Condicionamento ácido dos dentes



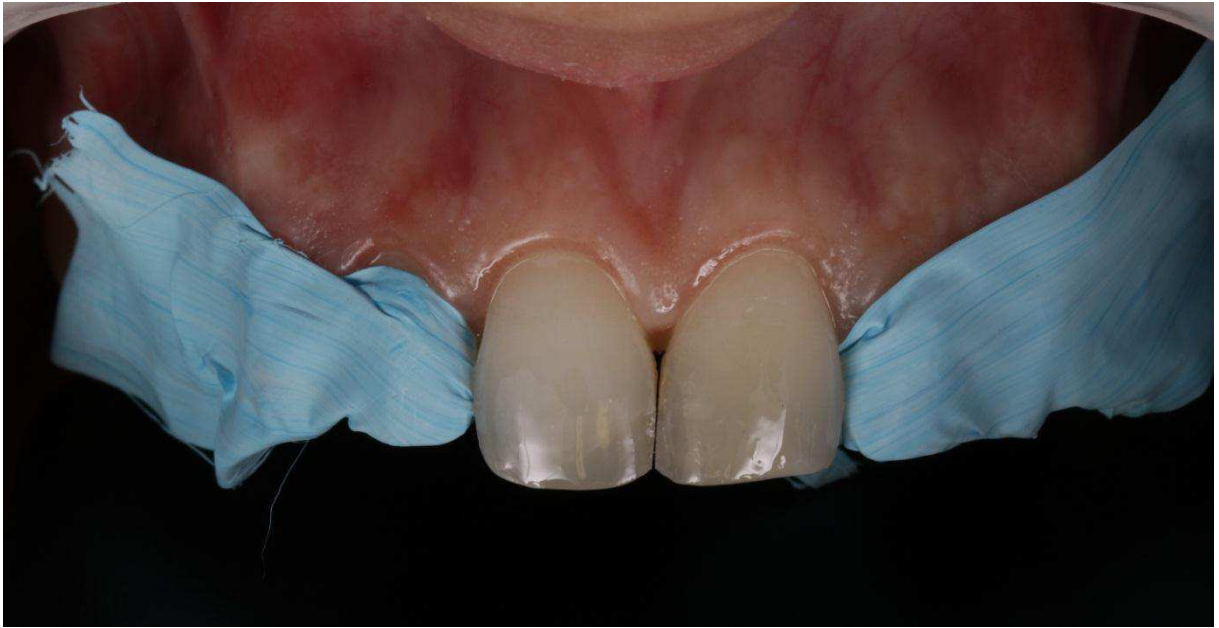**Figura 29:** Lavagem abundante

Dando sequência ao procedimento, foi colocado adesivo (**SINGLE BOND-3MESPE**) nas facetas e nos dentes em questão sem o uso de fotopolimerizador (FIGURAS 30 e 31).



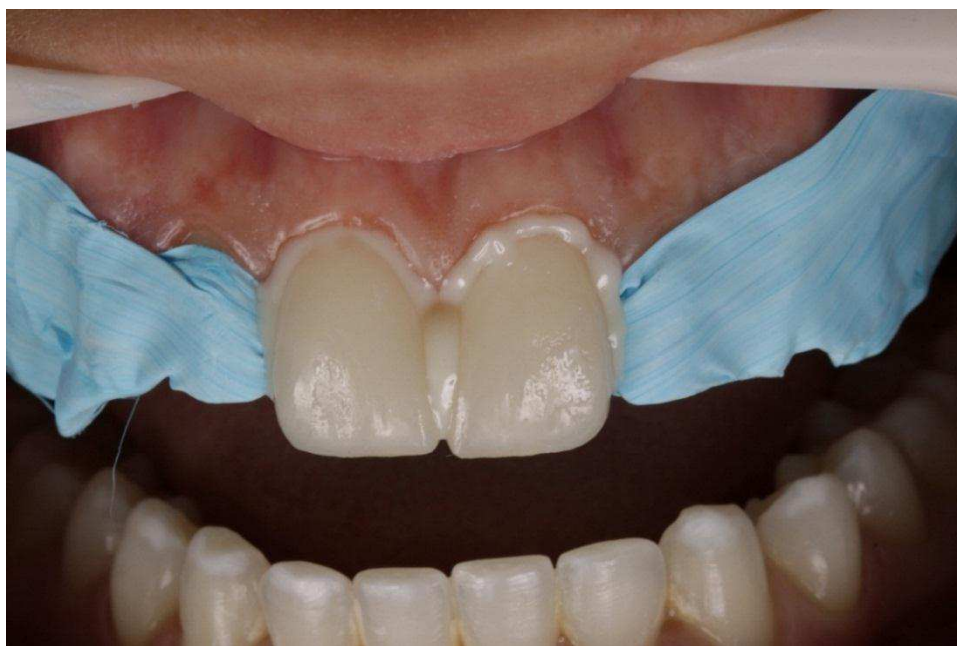
**Figura 30:** Aplicação de adesivo nas facetas

Para o isolamento dos elementos dentários, foi utilizada fita Teflon de coloração azul (**ISOTAPE-TDV**).

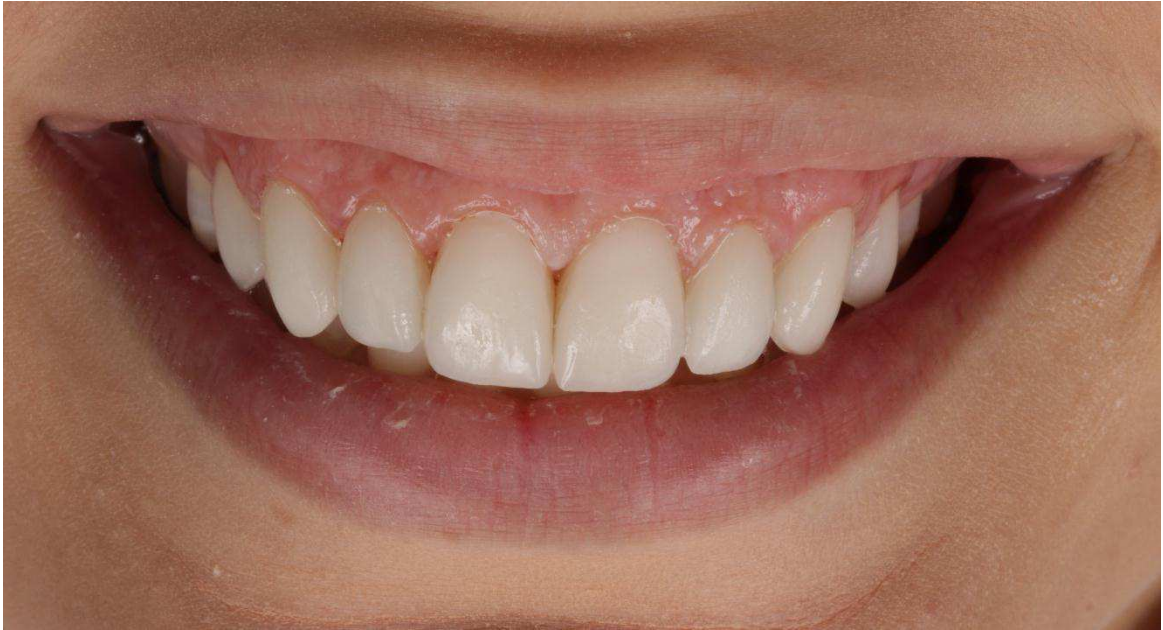

**Figura 31:** Aplicação de adesivo nos dentes

Em seguida, foi feita a cimentação depositando o cimento (**VARIOLINK II-IVOCLAR VIVADENT**) na região cervical das facetas e nos dentes (FIGURAS 32 e 33).



**Figura 32:** Cimentação das facetas



**Figura 33:** Aspecto final da cimentação (vista extraoral)

## DISCUSSÃO

A constante busca dos pacientes por um sorriso harmônico tem levado os cirurgiões dentistas a desafios cada vez maiores. Para enfrentar essas adversidades e possibilitar resultados estéticos mais favoráveis e previsíveis, deve-se haver uma constante troca de informações entre as especialidades odontológicas, bem como um planejamento detalhado, seguindo os conceitos da Odontologia Estética (Bertholdo et al. 2015)<sup>1</sup>. A paciente do presente caso, procurou os serviços odontológicos queixando-se de um sorriso antiestético. Kreidler et al. (2005)<sup>12</sup> observou que 40 % dos indivíduos do seu estudo relataram sentir algum constrangimento social em relação ao seu sorriso.

O diagnóstico de alterações periodontais e dentais que interferem na estética é essencial para a determinação de um plano de tratamento adequado para a obtenção da harmonia do sorriso. A associação de procedimentos protéticos e periodontais, muitas vezes, é necessária para o restabelecimento da estética do sorriso quando alterações na cor e na forma do elemento dental são acompanhadas de alterações no posicionamento da margem gengival ao seu redor (Bertolini et al. 2011)<sup>2</sup>. No caso clínico em questão, houve associação de procedimentos da Periodontia e da Prótese, pois a paciente apresentava alterações de contorno gengival e dentes com estética desfavorável. De acordo com Felipe (2003)<sup>8</sup> a associação de tratamentos periodontais cirúrgicos e protéticos constitui uma alternativa para excelentes resultados estéticos, sempre respeitando um rigoroso plano de tratamento.

Em uma reabilitação estética, onde há envolvimento de procedimentos periodontais e restauradores, o planejamento deve ser iniciado pela análise da linha do sorriso. Segundo Borghetti; Monne-Corti (2002)<sup>3</sup>, a linha do sorriso é dada pela altura do lábio superior em um sorriso espontâneo, não forçado, podendo ser classificada em linha alta, média ou baixa. A estética do sorriso relaciona a cor, o formato dental e as características do contorno gengival, associando-os ao posicionamento labial e à face do paciente (Bertolini et al. 2011)<sup>2</sup>. No caso clínico relatado, a paciente apresenta altura média, onde, durante o sorriso, mostrava uma quantidade média de gengiva, o que facilitou a obtenção da estética desejada. Além disso, relatava queixa de coroas dentárias com estética indesejável devido à presença de restaura-

ções anteriores com coloração escurecida em alguns dentes, motivo pelo qual a fez procurar os serviços odontológicos. Durante o procedimento de avaliação, foi observada a necessidade de integração de procedimentos periodontais e protéticos para obtenção de uma estética favorável a esta paciente.

Vários são os tipos de tratamentos para correção de sorriso gengival, entre eles estão a cirurgia ressectiva gengival e os tratamentos com toxina botulínica, onde a escolha depende da etiologia de cada caso (Magro et al. 2015)<sup>13</sup>. Para Gandolini et al. (2011)<sup>10</sup> as principais opções de tratamento para a correção do sorriso gengival, deve ser baseado em sua etiologia. A exposição de mais de 2 mm de gengiva durante o sorriso é denominada de sorriso gengival e sua etiologia está atribuída a vários fatores como: erupção passiva alterada, hiperfunção dos músculos levantadores do lábio superior, excesso vertical da maxila ou uma combinação destes. As alternativas de tratamento incluem ortodontia, cirurgia ortognática, aplicação de toxina botulínica, terapia periodontal ou cirúrgica, dependendo da etiologia do sorriso gengival. Para o sorriso gengival por erupção passiva alterada, o tratamento de escolha é a cirurgia plástica periodontal. No caso clínico em questão, o tratamento de eleição foi a gengivectomia com remoção óssea para correção de contorno gengival e exostoses ósseas para aumentar as coroas clínicas dos elementos dentários. Dutra et al. (2011)<sup>6</sup>, diz que, quando crista óssea alveolar encontra-se próxima ao nível da junção cimento esmalte, a gengiva fica impedida de assumir a sua posição fisiológica adequada, uma vez que a esta se estende até 2 ou 3 mm da base óssea, sendo necessária a realização de osteotomia. No caso em questão houve a necessidade deste procedimento devido a situação ser semelhante a afirmação feita por este autor.

Para Stoll; Novaes (1997)<sup>19</sup>, a gengivectomia, é uma cirurgia ressectiva estética, que tem a função de reestabelecer fisiologicamente o espaço biológico, permitindo que procedimentos restauradores sejam compatíveis com saúde periodontal. Para a execução deste procedimento são necessários a existência de larga faixa de gengiva queratinizada, ausência de deformidades ósseas, na natureza fibrótica e motivação pelo paciente no controle do biofilme dental. Segundo Faria (2015)<sup>7</sup> a desarmonia entre dentes e periodonto compromete a estética do sorriso. Como possui etiologias diversas, é de extrema importância que o cirurgião-dentista realize um exame clínico apurado e, quando necessário, recorra a métodos diagnósticos auxili-

ares, como os exames radiográficos e as tomografias. Apesar de existirem diversas terapias e tratamentos já consagrados, novas alternativas menos invasivas têm sido encontradas com objetivo de se obter resultados semelhantes aos apresentados pelos tratamentos tradicionais, ou ainda melhores, promovendo, no entanto, um menor desconforto para o paciente. Assim, um planejamento e diagnóstico adequados são essenciais para que o melhor tratamento possa ser oferecido aos pacientes. No caso clínico em discussão, a paciente apresenta características periodontais semelhantes às condições citadas pelo autor para a execução do procedimento de gengivectomia. Onde o procedimento foi realizado seguindo um planejamento rigoroso.

Aliado às especialidades odontológicas, existem outros recursos que viabilizam um melhor planejamento e execução dos procedimentos, como é o caso do planejamento digital. O Digital Smile Designer é uma valiosa ferramenta para o diagnóstico, planejamento e integração interdisciplinar do tratamento odontológico, visando atingir o melhor potencial estético para o caso. Com um projeto baseado na filosofia DSD, consegue-se atingir esse potencial através de um protocolo digital que se inicia com a análise estética da face, continua com a análise estética das estruturas bucais, e é finalizado integrando-as novamente à face, levando ainda em consideração sua morfopsicologia (visagismo). Ainda, o DSD facilita a comunicação para o planejamento interdisciplinar de como tornar esse projeto realidade (Saraiva et al. 2015)<sup>16</sup>. Com auxílio desse programa, foi realizado o planejamento digital do caso em discussão e, com isso, uma previsibilidade do resultado final do procedimento, em que mostra a eficiência do planejamento digital dos tratamentos, onde em apenas um dente o aumento da coroa foi maior que o planejado em 0,5 mm. Nos demais dentes, a medida da altura das coroas clínicas ficou exatamente igual ao planejado no início do tratamento pelo DSD.

Para Fradeani (2006)<sup>9</sup>, o contorno da margem gengival deve ser paralelo à borda incisal e à curvatura do lábio inferior. A margem gengival dos incisivos centrais e caninos deve ser simétrica e ter uma posição mais apical quando comparada à dos incisivos laterais. O zênite é o ponto mais apical do contorno gengival mostrando, nos dentes superiores, que está localizado mais distalmente que o eixo central do dente nos incisivos centrais e caninos e mais centralizados nos incisivos laterais. A cirurgia do presente caso foi realizada dando o contorno gengival adequado aos dentes envolvidos, onde os caninos e os incisivos centrais resultaram em margens

gingivais na mesma altura com zênites voltados para distal e localizados a 1 mm apicalmente dos incisivos laterais, seguindo os padrões sugeridos pela literatura citada.

O êxito do tratamento restaurador estético está diretamente associado a uma correta integração dos dentes com os tecidos periodontais, tornando indispensável uma abordagem multidisciplinar desde o planejamento até a execução dos tratamentos restauradores (Gomes et al. 2008)<sup>11</sup>. Aliado a cirurgia periodontal, foi realizada a reabilitação protética com facetas em laminados cerâmicos com o auxílio do mock-up. De acordo com Silva et al. (2009)<sup>17</sup>, o mock-up, é um método moderno de simulação, do planejamento que será executado, o mais próximo do real. Apresenta vantagens como: menor risco biológico, estético e funcional; demonstração de várias opções de tratamento; simulação do resultado estético e a aceitação prévia do tratamento pelo paciente. Para o caso em questão, foi realizado o mock-up e resina bisacrílica, onde a partir deste, obteve-se uma melhor previsibilidade do resultado final e a aceitação da paciente ao tratamento. Neste caso, o mesmo serviu como provisório para confecção das facetas de porcelana.

Para Gomes, et al. (2008)<sup>11</sup>, as cerâmicas dentais são conhecidas pela sua excelência em reproduzir artificialmente os dentes naturais. A partir do século XX passou a ser utilizada para a confecção de restaurações metalocerâmicas e mais recentemente, com o aprimoramento da tecnologia cerâmica, surgiram as restaurações livres de metal. As cerâmicas têm apresentado rápida evolução em âmbito científico com o intuito de melhorar suas propriedades físicas e mecânicas para suprir as necessidades estéticas que são cada vez mais exigidas pela sociedade moderna. De acordo com Cunha (2013)<sup>5</sup>, a utilização de facetas de porcelana permite um tratamento com elevada longevidade clínica. A resistência à fratura, estabilidade da cor, estética e biocompatibilidade são características vantajosas provenientes da sua utilização. Em contrapartida, as facetas de resina composta apresentam instabilidade relativa à cor. Contudo, apresentam características vantajosas como a possibilidade de reparação, preparação menos agressiva no dente, custo e resistência à abrasão. No caso em descrição foram utilizadas facetas em porcelana, devido às suas vantagens em relação à resina.



## **5 CONCLUSÃO**

Diante do caso exposto, é possível concluir que a interdisciplinaridade entre as diversas áreas da Odontologia é de suma importância para o sucesso no planejamento e execução de um tratamento eficaz, visto que, este contato multidisciplinar promove uma estética dental adequada mantendo a saúde dos tecidos periodontais.

## REFERÊNCIAS

1. Bertholdo G, Silveira I, Caporossi L, Albino LGB, Monsano R. Estética integrada: Reestabelecendo a harmonia do sorriso. **Prothes. Lab. Sci.** n. 4, v. 16, p. 341-344, 2015.
2. Bertolini PFR, Biondi Filho O, Kiyam VH, Saraceni CHC. Recuperação da estética do sorriso: cirurgia plástica periodontal e reabilitação protética. **Rev. Ciênc. Méd.** v. 20, n. 5-6, p.137-143, 2011.
3. Borghetti A, Monne-Corti V. **Cirurgia plástica periodontal**. Porto Alegre: Artmed; 2002.
4. Calman L, Alfaro MA, Mercado A. An interdisciplinary approach for improved esthetic results in the anterior maxilla. **J. prosthet. dent.** v. 89, n. 1, p. 1-5, 2003.
5. Cunha ARFMD. **Facetas de Porcelana VS Facetas de Resina Composta**. 80 f. (Trabalho de Dissertação de Mestrado), Universidade Fernando Pessoa, Porto, 2013.
6. Dutra MB, Ritter DE, Borgatto A, D'Agostine Derech C, Rocha R. Influência da exposição gengival na estética do sorriso. **Dental Press J. Orthod.** v.16, n.5, p. 111-118, 2011.
7. Faria GJ, Barra SG, Vieira, TR. A importância do planejamento multidisciplinar para correção do sorriso gengival: Relato de caso clínico. **Rev. Fac. Odontol. Lins.** v. 25, n. 1, p. 61-65, 2015.
8. FELIPE, R.A.A. **Plástica gengival associado à laminados cerâmicos para resolução estética**. 2003. 29 f. (Trabalho de Conclusão de Curso) – Faculdade de Odontologia, Universidade Estadual Paulista, Araçatuba. 2003.
9. Fradeani, M. **Análise gengival**. In: Fradeani M. **Análise estética – uma abordagem sistemática para o tratamento protético**. São Paulo: Quintessence. 2006. V.1.
10. Gandelini N, Sanches MJ, Raposo CAM, Pereira MD, Hino CT. Tratamento do sorriso gengival. **Revista OrtodontiaSPO**. v. 44, n.3, p. 275, 2011.
11. Gomes EA, Assunção WG, Rocha EP, Santos PH. Cerâmicas odontológicas: o estado atual. **Cerâmica**. v. 54, p. 319-325, 2008.
12. KREIDLER, M. A. M; RODRIGUES, C. D; SOUZA, R. F; JUNIOR, O. B. O. Ficha de anamnese estética: sua aplicação para identificar opinião pessoal, Crédito de julgamento, importância atribuída e modelo de referência estética. **Revista Rev. gauch. odontol.** V. 53, n. 1, p. 01-84, 2005.
13. Magro AKD, Calza SC, Lauxen J, Santos R, Valcanaia TDC, Dall'Magro E. Tratamento do sorriso gengival com toxina botulínica tipo A: relato de caso. **RFO**. v. 20, n. 1, p. 81-87, 2015.
14. Robbins, JW. Differential diagnosis and treatment of excess gingival display. **Pract Proced Aesthet Dent**, New York, v.11, n.2, p. 265-72, 1999.
15. Rocha AB. **Inter-Relação Periodontia Dentística para Resolução de Problemas Estéticos 2003**. 53 f. (Trabalho de Conclusão de Curso), Faculdade de Odontologia, Universidade Estadual Paulista, Araçatuba, 2003
16. Saraiva SEM, Evangelista SR, Araujo MWA. Protocolo digital smile design (dsd) no planejamento de laminados cerâmicos. **Prothes. Lab. Sci.** v. 4, n. 16, p. 329-339, 2015.

17. Silva TB, Lopes LV, Oliveira MBRG, Takano AE, Cardoso PCC. O uso do “mock-up” no planejamento de restaurações cerâmicas. **Rev assoc paul cir dente**. V. 63, n. 6, p.394-398, 2009.
18. Sousa SJB, Magalhaes D, Silva GR, Soares CJ, Soares PFB, Santos-Filho PCF. Cirurgia plástica periodontal para correção de sorriso gengival associada à restaurações em resina composta: relato de caso clínico. **Rev Odontol Bras Central**. v. 19, n. 51, p. 362-366, 2010.
19. Stol LB, Novaes AB. Importância, indicações e técnicas do aumento de coroa clínica. **Rev. Ass. Paul. Cir. Dent.** 1997; 51: 269-273.

## ANEXO A: NORMAS PARA PUBLICAÇÃO DE ARTIGOS - PROSTHESIS LABORATORY IN SCIENCE

A Revista Prosthesis Laboratory in Science tem como missão a divulgação dos avanços científicos e tecnológicos conquistados pela comunidade protética, respeitando os indicadores de qualidade. Tem como objetivo principal publicar pesquisas, casos clínicos, revisões sistemáticas, apresentação de novas técnicas, artigos de interesse da classe protética e laboratorial, comunicações breves e atualidades.

Correspondências poderão ser enviadas para:

Editora Plena Ltda

Rua Janiópolis, 245 – Cidade Jardim - CEP: 83035-100 – São José dos Pinhais/PR

Tel.: (41) 3081-4052 E-mail: edicao1@editoraplenu.com.br

---

### **Normas Gerais:**

Os trabalhos enviados para publicação devem ser inéditos, não sendo permitida a sua submissão simultânea em outro periódico, seja esse de âmbito nacional ou internacional. A **Revista Prosthesis Laboratory in Science** reserva todo o direito autoral dos trabalhos publicados, inclusive tradução, permitindo, entretanto, a sua posterior reprodução como transcrição com devida citação de fonte.

Os conceitos afirmados nos trabalhos publicados são de inteira responsabilidade dos autores, não refletindo obrigatoriamente a opinião do Editor-Chefe ou Corpo Editorial.

A Editora Plena não garante ou endossa qualquer produto ou serviço anunciado nesta publicação ou alegação feita por seus respectivos fabricantes. Cada leitor deve determinar se deve agir conforme as informações contidas nesta publicação. A **Prosthesis Laboratory in Science** ou as empresas patrocinadoras não serão responsáveis por qualquer dano advindo da publicação de informações errôneas.

O autor principal receberá um fascículo do número no qual seu trabalho for publicado. Exemplos adicionais, se solicitados, serão fornecidos, sendo os custos repassados de acordo com valores vigentes.

### **ORIENTAÇÕES PARA SUBMISSÃO DE MANUSCRITOS:**

A **Revista Prosthesis Laboratory in Science** utiliza o Sistema de Gestão de Publicação (SGP), um sistema on-line de submissão e avaliação de trabalhos.

- Para enviar artigos, acesse o site: [www.editoraplena.com.br](http://www.editoraplena.com.br);
- Selecione a **Revista Prosthesis Laboratory in Science**, em seguida clique em “submissão online”;
- Para submissão de artigos é necessário ter os dados de todos os autores (máximo de seis por artigo), tais como: Nome completo, e-mail, titulação (máximo duas por autor) e telefone para contato. Sem estes dados a submissão será bloqueada.

Seu artigo deverá conter os seguintes tópicos:

### **1. Página de título**

- Deve conter título em português e inglês, resumo, abstract, descritores e descriptors.

### **2. Resumo/Abstract**

- Os resumos estruturados, em português e inglês, devem ter, no máximo, 250 palavras em cada versão;
- Devem conter a proposição do estudo, método(s) utilizado(s), os resultados primários e breve relato do que os autores concluíram dos resultados, além das implicações clínicas;
- Devem ser acompanhados de 3 a 5 descritores, também em português e em inglês, os quais devem ser adequados conforme o MeSH/DeCS.

### **3. Texto**

- O texto deve ser organizado nas seguintes seções: Introdução, Material e Métodos, Resultados, Discussão, Conclusões, Referências e Legendas das figuras;
- O texto deve ter no máximo de 5.000 palavras, incluindo legendas das figuras, resumo, abstract e referências;
- O envio das figuras deve ser feito em arquivos separados (ver tópico 4);
- Também inserir as legendas das figuras no corpo do texto para orientar a montagem final do artigo.

#### 4. Figuras

- As imagens digitais devem ser no formato JPG ou TIFF, com pelo menos 7 cm de largura e 300 DPIs de resolução. Imagens de baixa qualidade, que não atendam as recomendações solicitadas, podem determinar a recusa do artigo;
- As imagens devem ser enviadas em arquivos independentes, conforme sequência do sistema;
- Todas as figuras devem ser citadas no texto;
- Número máximo de 60 imagens por artigo;
- As figuras devem ser nomeadas (Figura 1, Figura 2, etc.) de acordo com a sequência apresentada no texto;
- Todas as imagens deverão ser inéditas. Caso já tenham sido publicadas em outros trabalhos, se faz necessária a autorização/liberação da Editora em questão.

#### 5. Tabelas/Traçados e Gráficos.

- As tabelas devem ser autoexplicativas e devem complementar e não duplicar o texto.
- Devem ser numeradas com algarismos arábicos, na ordem em que são mencionadas no texto.
- Cada tabela deve receber um título breve que expresse o seu conteúdo.
- Se uma tabela tiver sido publicada anteriormente, inclua uma nota de rodapé dando o crédito à fonte original.
- Envie as tabelas como arquivo de texto e não como elemento gráfico (imagem não editável).
- Os traçados devem ser feitos digitalmente;
- Os gráficos devem ser enviados em formato de imagem e em alta resolução.

#### 6. Comitês de Ética

- O artigo deve, se aplicável, fazer referência ao parecer do Comitê de Ética.
- A **Prosthesis Laboratory in Science** apoia as políticas para registro de ensaios clínicos da Organização Mundial da Saúde (OMS) e do Comitê Internacional de Editores de Revistas Médicas (ICMJE), reconhecendo a importância dessas inici-

ativas para o registro e divulgação internacional sobre estudos clínicos com acesso aberto. Sendo assim, somente serão aceitos para publicação os artigos de pesquisas clínicas que tenham recebido um número de identificação, o ISRCTN, em um dos registros de ensaios clínicos, validados pelos critérios estabelecidos pela OMS e pelo ICMJE. A OMS define Ensaio Clínico como “qualquer estudo de pesquisa que prospectivamente designa participantes humanos ou grupos de humanos para uma ou mais intervenções relacionadas à saúde para avaliar os efeitos e os resultados de saúde. Intervenções incluem, mas não se restringem, a drogas, células e outros produtos biológicos, procedimentos cirúrgicos, procedimentos radiológicos, dispositivos, tratamentos comportamentais, mudanças no processo de cuidado, cuidado preventivo etc.”

Para realizar o registro do Ensaio Clínico acesse um dos endereços abaixo:

Registro no Clinicaltrials.gov

**URL:** <http://prsinformo.clinicaltrials.gov/>

Registro no International Standard Randomized Controlled Trial Number (ISRCTN)

**URL:** <http://www.controlled-trials.com>

Outras questões serão resolvidas pelo Editor-Chefe e Conselho Editorial.

## 7. Citação de autores

A citação dos autores será da seguinte forma:

### 7.1. Alfanumérica:

- Um autor: Silva<sup>23</sup> (2010)
- Dois autores: Silva;Carvalho<sup>25</sup> (2010)
- Três autores ou mais: Silva et al.<sup>28</sup> (2010)

### 7.2. Exemplos de citação:

1. - Quando o autor for citado no contexto:

**Exemplo:** “Nóbrega<sup>8</sup> (1990) afirmou que geralmente o odontopediatra é o primeiro a observar a falta de espaço na dentição mista e tem livre atuação nos casos de Classe I de Angle com discrepância negativa acentuada”

2. - Quando não citado o nome do autor usar somente a numeração sobrescrita:

**Exemplo:** “Neste sentido, para alcançar o movimento dentário desejado na fase de retração, é importante que os dispositivos ortodônticos empregados apresentem relação carga/deflexão baixa, relação momento/força alta e constante e ainda possuam razoável amplitude de ativação<sup>1</sup>”

## 8. Referências

-Todos os artigos citados no texto devem constar nas referências bibliográficas;

-Todas as referências bibliográficas devem constar no texto;

-As referências devem ser identificadas no texto em números sobrescritos e numeradas conforme as referências bibliográficas ao fim do artigo, que deverão ser organizadas em ordem alfabética;

- As abreviações dos títulos dos periódicos devem ser normalizadas de acordo com as publicações “Index Medicus” e “Index to Dental Literature”.

- A exatidão das referências é de responsabilidade dos autores. As mesmas devem conter todos os dados necessários à sua identificação;

- As referências devem ser apresentadas no final do texto obedecendo às Normas Vancouver ([http://www.nlm.nih.gov/bsd/uniform\\_requirements.html](http://www.nlm.nih.gov/bsd/uniform_requirements.html)).

- Não deve ser ultrapassado o limite de 35 referências.

Utilize os exemplos a seguir:

### **Artigos com até seis autores**

Simplício AHM, Bezerra GL, Moura LFAD, Lima MDM, Moura MS, Pharoahi M. Avaliação sobre o conhecimento de ética e legislação aplicado na clínica ortodôntica. Revista Orthod. Sci. Pract. 2013; 6 (22):164-169.

### **Artigos com mais de seis autores**

Parkin DM, Clayton D, Black, RJ, Masuyer E, Friedl HP, Ivanov E, et al. Childhood - leukaemia in Europe after Chernobyl: 5 years follow-up. Br J Cancer.1996;73:1006-1012.

## **Capítulo de Livro**



Verbeeck RMH. Minerals in human enamel and dentin. In: Driessens FCM, Woltgens JHM, editors. Tooth development and caries. Boca Raton: CRC Press; 1986. p. 95-152.

### **Dissertação, tese e trabalho de conclusão de curso**

ARAGÃO, HDN, Solubilidade dos Ionômeros de Vidro Vidrion. Dissertação (Mestrado) Faculdade de Odontologia de Bauru da Universidade de São Paulo. Bauru, SP; 1995 70p.

### **Formato eletrônico**

Camargo ES, Oliveira KCS, Ribeiro JS, Knop LAH. Resistência adesiva após colagem e recolagem de bráquetes: um estudo in vitro. In: XVI Seminário de iniciação científica e X mostra de pesquisa; 2008 nov. 11-12; Curitiba, Paraná: PUCPR; 2008. Disponível em: <http://www2.pucpr.br/reol/index.php/PIBIC2008?dd1=2306&dd99=view>

### **9. Provas digitais**

- A prova digital será enviada ao autor correspondente do artigo por meio e-mail em formato PDF para aprovação final;
- O autor analisará todo o conteúdo, tais como: texto, tabelas, figuras e legendas, dispondo de um prazo de até 72 horas para a devolução do material devidamente corrigido, se necessário;
- Se não houver retorno da prova em 72 horas, o Editor-Chefe considerará a presente versão como a final;
- A inclusão de novos autores não é permitida nessa fase do processo de publicação.

### **10. Carta de Submissão**

**Título do Artigo:** \_\_\_\_\_  
 \_\_\_\_\_  
 \_\_\_\_\_  
 \_\_\_\_\_

O(s) autor(es) abaixo assinado(s) submete(m) o trabalho intitulado acima à apreciação da **Prosthesis Laboratory in Science** para ser publicado, declaro(mos) estar de acordo que os direitos autorais referentes ao citado trabalho tornem-se propriedade exclusiva da **Prosthesis Laboratory in Science** desde a data de sua submissão, sendo vedada qualquer reprodução total ou parcial, em qualquer outra parte ou meio de divulgação de qualquer natureza, sem que a prévia e necessária autorização seja solicitada e obtida junto **Prosthesis Laboratory in Science**. No caso de o trabalho não ser aceito, a transferência de direitos autorais será automaticamente revogada, sendo feita a devolução do citado trabalho por parte da **Prosthesis Laboratory in Science**. Declaro(amos) ainda que é um trabalho original, sendo que seu conteúdo não foi ou está sendo considerado para publicação em outra revista, quer no formato impresso ou eletrônico. Concordo(amos) com os direitos autorais da revista sobre ele e com as normas acima descritas, com total responsabilidade quanto às informações contidas no artigo, assim como em relação às questões éticas.

Data: \_\_\_/\_\_\_/\_\_\_

**Nome dos autores**

**Assinatura**

---



---



---



---



---



---



---

**COMO ESCREVER UM ARTIGO**

**PROSTHESIS LABORATORY IN SCIENCE**

Nossa ideia é instruir o técnico na elaboração do seu artigo sem nenhuma dificuldade.

O artigo técnico não precisa obrigatoriamente ter referências, a não ser que seja citado no corpo do mesmo.

Segue abaixo a sequência passo a passo do modelo de como escrever um artigo:

→ **Escolha de um título:**

Definir o título; do que se trata. Tornar simples já no título.

O que o autor quer passar para o leitor é o que deve ser colocado no título.

→ **Resumo**

Um pequeno texto com no máximo 100 palavras, com uma apresentação clara, objetiva e sintética, descrevendo a natureza do trabalho, os resultados e as conclusões mais importantes.

→ **Introdução**

A introdução deve situar o leitor no contexto do tema abordado, ou seja, da técnica usada passo a passo, prática do dia a dia, ponto crítico, justificativas, contribuições e aplicações utilizadas. O texto deve ser breve e objetivo. Caso ache necessário, pode-se colocar uma pequena sequência de fotos e mostrar do que se trata o artigo.

→ **Conclusão**

Evidenciar com clareza e objetividade as deduções tiradas com a técnica utilizada. Concluir e analisar tudo o que foi feito e se deu certo ou não.

Exemplo: Após o uso desta técnica, cheguei a conclusão de que pode ser usada...

→ **Materiais utilizados:**

Deverão ser mencionados e citados no final do trabalho com o título, inclusive mantendo o nome do fornecedor.

→ **Fotos:**

Sequência de fotos passo a passo com as legendas (por numeral ou letra). As fotos devem estar salvas uma a uma em arquivo JPEG com a resolução de 300 DPI

e de preferência com fundo claro. Todas devem estar em tamanho padrão e sem recorte.

Todas as fotos devem ser submetidas juntamente com o artigo no sistema SGP: <http://sgponline.com.br/editoraplenu/pls/sgp/>

As mesmas serão analisadas pelo tratador de imagens a fim de verificar se estão aptas para publicação.

