

UNIVERSIDADE FEDERAL DE CAMPINA GRANDE
CENTRO DE SAÚDE E TECNOLOGIA RURAL
UNIDADE ACADÊMICA DE MEDICINA VETERINÁRIA
PROGRAMA DE PÓS-GRADUAÇÃO EM CIÊNCIA E SAÚDE ANIMAL

José Emanuel de Souza Sales

Efeitos de pregabalina sobre os tecidos e órgãos endócrinos do aparelho
reprodutor masculino

Patos/PB
2022

José Emanuel de Souza Sales

Efeitos de pregabalina sobre os tecidos e órgãos endócrinos do aparelho reprodutor masculino

Dissertação submetida ao Programa de Pós-Graduação em Ciência e Saúde Animal, da Universidade Federal de Campina Grande, como requisito parcial para obtenção do grau de Mestre em Ciência e Saúde Animal.

Prof. Dr. Otávio Brilhante de Sousa
Orientador

Patos/PB
2022

S163e Sales, José Emanuel de Souza.
Efeitos de pregabalina sobre os tecidos e órgãos endócrinos do aparelho reprodutor masculino / José Emanuel de Souza Sales. – Patos, 2022.
66 f. : il. color.

Dissertação (Mestrado em Ciência e Saúde Animal) – Universidade Federal de Campina Grande, Centro de Saúde e Tecnologia Rural, 2021.
"Orientação: Prof. Dr. Otávio Brilhante de Sousa".
Referências.

1. Farmacologia. 2. Estereologia. 3. Pregabalina. 4. Sistema Endócrino. 5. Testículo. I. Sousa, Otávio Brilhante de. II. Título.

CDU 615(043)



MINISTÉRIO DA EDUCAÇÃO
UNIVERSIDADE FEDERAL DE CAMPINA GRANDE
POS-GRADUACAO EM CIENCIA E SAUDE ANIMAL
Rua Aprigio Veloso, 882, - Bairro Universitario, Campina Grande/PB, CEP 58429-900

FOLHA DE ASSINATURA PARA TESES E DISSERTAÇÕES

JOSÉ EMANUEL DE SOUZA SALES

EFEITOS DE PREGABALINA SOBRE OS TECIDOS E ÓRGÃOS ENDÓCRINOS E DO APARELHO REPRODUTOR MASCULINO

Dissertação apresentada ao Programa de Pós-Graduação em Ciência e Saúde Animal como pré-requisito para obtenção do título de Mestre em Ciência e Saúde Animal.

Aprovada em: 17/02/2022

BANCA EXAMINADORA:

Prof. Dr. Otávio Brilhante de Sousa (Orientador - PPGCSA/UFCG)

Prof. Dr. Danilo José Ayres de Menezes (Examinador Interno - UFRN)

Prof. Dr. Ricardo Romão Guerra (Examinador Externo - UFPB)

OBSERVAÇÕES:

1 - Por não possuir cadastro como usuário externo no SEI, o examinador Ricardo Romão Guerra receberá cópia da presente Ata e dará ciência e aprovação dos termos por e-mail.

2 - Os examinadores internos signatários certificam que o examinador externo acima identificado participou da defesa da Dissertação e tomou conhecimento do teor deste documento.



Documento assinado eletronicamente por **DANILO JOSE AYRES DE MENEZES, Usuário Externo**, em 17/02/2022, às 11:25, conforme horário oficial de Brasília, com fundamento no art. 8º, caput, da [Portaria SEI nº 002, de 25 de outubro de 2018](#).



Documento assinado eletronicamente por **OTAVIO BRILHANTE DE SOUSA, PROFESSOR 3 GRAU**, em 17/02/2022, às 11:48, conforme horário oficial de Brasília, com fundamento no art. 8º, caput, da [Portaria SEI nº 002, de 25 de outubro de 2018](#).

Documento assinado eletronicamente por **ANTONIO FERNANDO DE MELO VAZ, COORDENADOR(A)**, em 21/02/2022, às 16:54, conforme horário oficial de Brasília, com fundamento no art. 8º, caput, da



[Portaria SEI nº 002, de 25 de outubro de 2018.](#)



A autenticidade deste documento pode ser conferida no site <https://sei.ufcg.edu.br/autenticidade>, informando o código verificador **2123563** e o código CRC **7DF2D327**.

AGRADECIMENTOS

Agradeço primeiramente a Deus, pelo dom da vida, por me dar força e saúde para lutar pelos meus sonhos e por todas as pessoas maravilhosas que ele colocou em minha vida. A ele, graças e louvores sejam dados a todo o momento.

Agradeço à minha família, minha base. A meu pai, Juarez de Souza Filho, por ser meu grande incentivador e apoiador. A Fabíola Sales e a Marluce Sales, por acreditarem no meu potencial e estarem sempre comigo, em todos os momentos.

Agradeço ao meu orientador, Prof. Dr. Otávio Brilhante de Sousa, pela oportunidade de concretizar esse sonho e por toda paciência, disponibilidade, orientação e transmissão de conhecimentos.

Agradeço a Edson Veloso, pela amizade, conselhos e ajuda no experimento. Você me ensinou a não desistir enquanto houver esperança e a sempre acreditar no meu potencial. Serei eternamente grato.

Agradeço a Ruthyanna Silva, pelo incentivo e ajuda do início ao fim dessa fase da minha formação. Sua parceria e amizade fizeram toda a diferença.

Agradeço a Ediane Rocha, pela companhia e encorajamento, tornando essa jornada mais leve e divertida.

Agradeço aos meus amigos de Caicó, que acreditaram em mim quando eu não acreditava. Sou grato pela companhia, apoio, conversas, risos e por não me deixarem desistir desse sonho. Estar em Caicó é sempre uma alegria graças a vocês.

Agradeço a todos os amigos que fiz em Patos, em especial a galera do Edifício Colinas, pela amizade, incentivo e momentos de alegria compartilhados.

Agradeço ao Professor Danilo Menezes, a Ligamorfa, e a todos os funcionários e estagiários do setor de Morfofisiologia do CSTR/UFCG, pela ajuda recebida e pelos momentos de aprendizado e descontração.

Agradeço ao Prof. Silvano Hígino e a todos os amigos que fiz ao longo do mestrado, levarei essa amizade por toda a vida.

Agradeço aos docentes e funcionários que fazem parte do CSTR e HUV da UFCG, que sempre se mostraram disponíveis a ajudar.

Agradeço à Comissão de Aperfeiçoamento de Pessoal do Nível Superior (CAPES) pela concessão da bolsa.

Agradeço a cada um que torceu por mim, e a todos que diretamente ou indiretamente me ajudaram a concluir esse sonho.

SUMÁRIO

	Página
RESUMO	6
ABSTRACT	7
INTRODUÇÃO GERAL	10
REFERÊNCIAS	12
CAPÍTULO I: Efeitos da pregabalina sobre o aparelho reprodutor masculino e o sistema endócrino: Uma revisão sistemática	13
Resumo	14
Abstract	14
Resumen	15
1. Introdução	15
2. Metodologia	17
2.1 Critérios de inclusão, fonte de dados e seleção dos estudos	18
2.2 Critérios avaliativos	20
3. Resultados e discussão	20
4. Conclusão	31
Referências	31
CAPÍTULO II: Efeitos testiculares em ratos albinos lactentes submetidos a ingestão residual da pregabalina no leite materno	36
Resumo	37
Abstract	37
1. Introdução	38
2. Materiais e métodos	39
2.1 Local do trabalho	39
2.2 Formação dos grupos controles e tratados	39
2.3 Coleta e processamento das amostras	40
2.4 Biometria, morfometria e estereologia	40
2.5 Análise estatística	41
3. Resultados	42
4. Discussão	44
5. Conclusão	49
Referências	50
CONCLUSÃO GERAL	60
ANEXOS	61

RESUMO

A presente dissertação é composta por uma revisão sistemática e um experimento científico. Trata-se de um estudo sobre o psicofármaco pregabalina e os efeitos deletérios causados pela sua ingestão residual, através do leite materno, ao Aparelho Reprodutor Masculino. No primeiro capítulo, objetivou-se investigar por meio de uma revisão sistemática a relação da pregabalina com o Aparelho Reprodutor Masculino e o Sistema Endócrino. A busca foi realizada tendo como base a coleção principal da Web of Science (Clarivate Analytics), a fim de selecionar os artigos de maior relevância a respeito do tema proposto. Foram encontrados 416 artigos, destes após a aplicação dos critérios de inclusão foram selecionadas 16 pesquisas científicas originais e integrais, de acesso livre, realizadas no período entre 2016 e 2021. Os estudos mostraram que a pregabalina afeta níveis hormonais (FSH, LH e testosterona) acarretando alterações na espermatogênese e diminuindo o potencial de fertilidade dos usuários. O segundo capítulo teve como objetivo avaliar os efeitos da ingestão residual de pregabalina pelo leite materno sobre os testículos de ratos lactentes. Foram utilizados 24 ratos machos da linhagem Wistar divididos em dois grupos experimentais, um grupo controle (GC) e um grupo tratado (GP) de 12 animais cada. Os grupos principais foram subdivididos em dois subgrupos cada, de acordo as idades em que foram eutanasiados, 14 e 21 dias de vida (GC14, GC21, GP14 e GP21). As matrizes dos grupos tratados com pregabalina receberam 60mg por quilo da droga por via oral durante os 21 dias de lactação, já as matrizes dos grupos controles receberam apenas solução salina. Nas idades estabelecidas, os animais foram eutanasiados e as amostras de testículos foram coletadas. Foram aferidas variáveis biométricas, morfométrica e estereológicas. Os resultados indicam que a ingestão residual de pregabalina pelo leite materno provoca desorganização do epitélio seminífero, aos 21 dias de vida ocorrem reduções de parâmetros morfométricos e estereológicos dos túbulos seminíferos, indicando danos morfológicos e funcionais aos tecidos testiculares.

PALAVRAS-CHAVE: Estereologia; pregabalina; sistema endócrino; testículo.

ABSTRACT

This dissertation comprises a systematic review and a scientific experiment. This is a study on the psychopharmaceutical pregabalin and the deleterious effects caused by its residual ingestion, through breast milk, on the male reproductive system. In the first chapter, the objective was to investigate, through a systematic review, the relationship of pregabalin with the male reproductive system and the endocrine system. The search was carried out based on the main collection of Web of Science (Clarivate Analytics), in order to select the most relevant articles regarding the proposed theme. A total of 416 articles were found, of which, after applying the inclusion criteria, 16 original and complete scientific studies were selected, with open access, carried out in the period between 2016 and 2021. The studies showed that pregabalin affects hormonal levels (FSH, LH and testosterone) causing changes in spermatogenesis and decreasing the fertility potential of users. The second chapter aimed to evaluate the effects of residual intake of pregabalin in breast milk on the testes of lactating rats. Twenty-four male Wistar rats were used, divided into two experimental groups, a control group (CG) and a treated group (PG) of 12 animals each. The main groups were subdivided into two subgroups each, according to the ages at which they were euthanized, 14 and 21 days of life (CG14, CG21, PG14 and PG21). The sows of the groups treated with pregabalin received 60mg per kilo of the drug orally during the 21 days of lactation, whereas the sows of the control groups received only saline solution. At the established ages, the animals were euthanized and testis samples were collected. Biometric, morphometric and stereological variables were measured. The results indicate that the residual intake of pregabalin in breast milk causes disorganization of the seminiferous epithelium, at 21 days of life there are reductions in morphometric and stereological parameters of the seminiferous tubules, indicating morphological and functional damage to the testicular tissues.

Keywords: Endocrine system; pregabalina; stereology; testicle.

LISTA DE TABELAS E QUADROS

CAPÍTULO I

	Página
TABELA 1 - Resumo dos artigos incluídos contendo primeiro autor e ano de publicação (PAP), desenho do estudo (DE), N amostral (NA), cronograma de avaliação (CDA), medida avaliativa (MA), resultados (R) e pontuação de resumo de qualidade (PRQ)	20

CAPÍTULO II

	Página
QUADRO 1 - Peso corpóreo (PC), peso testicular absoluto (PTA), índice gonadossomático (IGS), volume testicular total (VTT), eixo testicular maior (ETMA), eixo testicular menor (ETME) em grupos de ratos albinos controle (GC) e tratado com pregabalina (GP) de 14 dias e 21 dias de idade (GC14, GP14, GC21, GP21)	64
QUADRO 2 - Diâmetro do túbulo seminífero (DT), eixo menor do túbulo seminífero (EMTS), diâmetro do lúmen tubular (DL), área do túbulo seminífero (ART), área do lúmen tubular (ARL), altura do epitélio seminífero (ALES) e área do epitélio seminífero (ARE) em grupos de ratos albinos controle (GC), tratado com pregabalina (GP) de 14 dias e 21 dias de idade (GC14, GP14, GC21 e GP21).....	65
QUADRO 3 - Densidade de volume dos túbulos seminíferos (DVT), densidade de volume do tecido intersticial (DVI), volume dos túbulos seminíferos (VT), volume tecido intersticial (VI), e densidade de comprimento (DC) em grupos de ratos albinos controles (GC) e tratados com pregabalina (GP) de 14 e 21 dias de idade (GC ₁₄ , GP ₁₄ , GC ₂₁ e GP ₂₁)	66

LISTA DE FIGURAS

	Página
FIGURA 1 - Fotomicrografia do testículo de ratos albinos do grupo controle e eutanasiados aos 14 dias de vida (GC14). Coloração Hematoxilina e Eosina. Aumento de 640x. Barra=50µm. Evidencia-se lúmen tubular (Lt), célula mioide (M), célula de Sertoli (S) e tecido intersticial (Ti)	61
FIGURA 2 - Fotomicrografia do testículo de ratos albinos do grupo controle e eutanasiados aos 21 dias de vida (GC21). Coloração Hematoxilina e Eosina. Aumento de 640x. Barra=50µm. Evidencia-se lúmen tubular (Lt), tecido intersticial (Ti), espermatogônia (G), lâmina limitante (Lm) e espermatócito primário - paquíteno (Ep)	62
FIGURA 3 - Fotomicrografia do testículo de ratos albinos do grupo tratado com pregabalina e eutanasiados aos 14 dias de vida (GP14). Coloração Hematoxilina e Eosina Aumento de 640x. Barra=50µm. Evidencia-se desorganização e vacuolizações no parênquima testicular. Células de Sertoli (S), tecido intersticial (Ti), células mioide (M) e vacúolo (V).....	63
FIGURA 4 - Fotomicrografia do testículo de ratos albinos do grupo tratado com pregabalina e eutanasiados aos 21 dias de vida (GP21). Coloração Hematoxilina e Eosina. Aumento de 640x. Barra=50µm. Evidencia-se desorganização, e vacuolizações numerosas no parênquima testicular. Células de Sertoli (S), espermatócito primário - paquíteno (Ep), vacúolo (V) e lúmen tubular (Lt)	64

INTRODUÇÃO GERAL

A capacidade reprodutiva dos animais impacta diretamente sobre a perpetuação e evolução das espécies. Existem vários fatores, externos e internos, que podem influenciar no desempenho reprodutivo dos animais. As glândulas sexuais são particularmente vulneráveis a ação deletéria de diversos tipos de fármacos, que podem alterar toda a bioquímica reprodutiva e interferir no equilíbrio biodinâmico da reprodução, influenciando fatores fisiológicos, psicológicos e comportamentais.

As disfunções reprodutivas em machos, devido à complexidade de suas interações, acarretam modificações abrangentes, envolvendo desde o ato sexual em si, passando por alterações na regulação hormonal e neuronal da função reprodutiva, até os distúrbios de formação dos gametas masculinos (espermatogênese), resultando, portanto, na perda da capacidade reprodutiva dos animais.

Dentre os fármacos com influência sobre o Aparelho Reprodutor Animal, destaca-se os psicofármacos, que são drogas atuantes no Sistema Nervoso Central (SNC), alterando alguns processos mentais, resultando em modificações na consciência, percepção e conduta (FERREIRA et al., 2017). Agem sobre neurotransmissores específicos para cada transtorno mental, estimulando os mecanismos responsáveis pela reposição de substâncias que se encontram em níveis inadequados (GOLAN et al., 2009; KATZUNG; MASTERS; TREVOR, 2014).

A pregabalina é um ácido congênere ao ácido gama-aminobutírico (GABA), e amplamente utilizado para tratamentos de dores advindas de neuropatias, perturbação de ansiedade generalizada, epilepsia, fibromialgia, convulsões e distúrbios dolorosos impelidos pelo câncer. Também é frequentemente sua utilização em crises de início focal, onde apenas um segmento do cérebro é acometido, e por ser um dos anticonvulsivantes mais recentes, tende a ter menos efeitos adversos e ser mais bem tolerado (ARROYO et al., 2004; MARTINS, 2017).

Tendo em vista a ação sistêmica dos neurotransmissores influenciados e as múltiplas funções das áreas moduladas, incluindo a mediação da função sexual (MORRELL et al., 1994), evidenciou-se que utilização de drogas antiepilépticas, bem como a síndrome epiléptica em si, pode acarretar ou, ao menos, contribuir para a ocorrência de disfunções de natureza sexual. A ação de ambas pode levar a alterações nos níveis dos hormônios sexuais, promovendo assim desordens reprodutivas de natureza endócrina (HERZOG, 2008).

Os testículos, área que sofre a ação deletéria dos psicofármacos, especialmente dos antiepilépticos, são órgãos reprodutivos masculinos pares responsáveis pela produção dos gametas e pela síntese e secreção de hormônios androgênicos. Nos testículos, o parênquima é constituído pelos túbulos seminíferos cuja parede contém células espermatogênicas e as células de Sertoli. As células de Sertoli possuem propriedades de sustentação e de produção de hormônios, e são responsáveis pela regulação da espermatogênese. O tecido intersticial que preenche o espaço entre os túbulos contém células de Leydig, produtoras dos hormônios esteroides androgênicos como a testosterona (KÖNIG; LIEBICH, 2016; DYCE; SACK; WENSING, 2010).

A reprodução dos mamíferos machos é regulada por mecanismos de feedback negativo envolvendo o hipotálamo, a hipófise anterior e os testículos. O hipotálamo sintetiza e secreta o hormônio liberador de gonadotrofinas que age diretamente nas células gonadotróficas da adenohipófise, por sua vez as células gonadotróficas têm a capacidade de sintetizar e secretar FSH, LH ou ambos. Dentro do testículo, o LH liga-se a receptores da membrana das células de Leydig e as estimula a converter colesterol em testosterona (CUNNINGHAM; KLEIN, 2008).

Conforme a Pfizer (2020) afirma, foram relatadas alterações histopatológicas nos testículos de ratos expostos à pregabalina em estudos de quatro semanas ou mais. Entretanto nenhum estudo avaliou os efeitos da ingestão residual de pregabalina pelo leite materno.

A presente dissertação é composta por dois capítulos. O primeiro capítulo por uma revisão sistemática cujo objetivo foi avaliar produções científicas sobre o uso da pregabalina e sua relação com o Aparelho Reprodutor e o Sistema Endócrino, que foi submetido à revista *Research, Society and Development*. O segundo capítulo é composto por artigo que teve como objetivo descrever a possível influência de pregabalina sobre a estrutura testicular (macroscopicamente e microscopicamente) de ratos albinos lactentes e está nas normas da revista *Pesquisa Veterinária Brasileira*.

REFERÊNCIAS

ARROYO, S.; ANHUT, H.; KUGLER, A. R.; LEE, C. M.; KNAPP, L. E.; GAROFALO, E. A.; PREGABALIN 1008-011 INTERNATIONAL STUDY GROUP. Pregabalin add-on treatment: a randomized, double-blind, placebo-controlled, dose–response study in adults with partial seizures. **Epilepsia**, v. 45, n.1, p. 20-27, 2004.

CUNNINGHAM, J.G.; KLEIN, B.G. **Tratado de Fisiologia Veterinária**, 4 a Edição, Rio de Janeiro: Editora ElsevierGuanabara Koogan S.A., 2008, 710p.

DYCE, K. M.; SACK, K. O.; WENSING, C. J. G. **Tratado de Anatomia Veterinária**. Elsevier. Rio de Janeiro, 2010. 840p.

FERREIRA, A. C. Z.; BRUSAMARELLO, T.; CAPISTRANO, F. C.; MARIN, M. J. S.; MAFTUM, M. A. A vivência do portador de transtorno mental no uso de psicofármacos na perspectiva do pensamento complexo. **Texto & Contexto-Enfermagem**, v. 26, 2017.

GOLAN, D. E.; TASHJIAN, A. H.; ARMSTRONG, E. J.; ARMSTRONG, A. W. **Princípios de Farmacologia: A Base Fisiopatológica da Farmacoterapia**. 2ª ed. Rio de Janeiro: Guanabara Koogan, 2009.

HERZOG, A. G. Disorders of reproduction in patients with epilepsy: primary neurological mechanisms. **Seizure**, v.17, n.2, p.101-110, 2008.

KATZUNG, B.G.; MASTERS, S. B.; TREVOR, A. J. **Farmacologia Básica e Clínica**. 12ª edição. Rio de Janeiro. McGraw-Hill, 2014. 1228 p.

KÖNIG, H. E.; LIEBICH, H. G. **Anatomia dos Animais Domésticos: texto e atlas colorido**. 6 ed. Porto Alegre: Artmed, 2016. 804p.

MARTINS, M. D. J. **Pregabalina para melhoria na qualidade de recuperação anestésica em cirurgia bariátrica: ensaio clínico randomizado, duplo cego, placebo controlado**. Tese (doutorado) – Universidade Estadual Paulista “Júlio de Mesquita Filho”, Faculdade de Medicina de Botucatu, Botucatu, 2017.

MORRELL, M. J.; SPERLING, M. R.; STECKER, M.; DICHTER, M. A. Sexual dysfunction in partial epilepsy: a deficit in physiologic sexual arousal. **Neurology**, v.44 n.2, p.243-243, 1994.

PFIZER. **Lyrica® (pregabalina)**. 2020. Disponível em: <https://www.pfizer.com.br/bulas/lyrica>. Acesso em: 09/12/2021.

CAPÍTULO I:

Efeitos da pregabalina sobre o aparelho reprodutor masculino e o sistema endócrino: Uma revisão sistemática

José Emanuel de Souza Sales, Edson Vinícius Leite Veloso, Ruthyanna Camila Medeiros da Silva, Paula Páglia Braga Araújo, Jerffeson Luiz dos Santos Machado, Joyce de Souza Galvão, Maria Eduarda Camargo Caldeira, Raul Anderson de Souza Machado, Danilo José Ayres de Menezes, Otávio Brilhante de Sousa

Trabalho submetido à revista Research, Society and Development (Qualis A3)

Revisão sistemática do uso clínico e experimental da pregabalina e seus efeitos sobre o aparelho reprodutor masculino e o sistema endócrino

Systematic review of the clinical and experimental use of pregabalin and its effects on the male reproductive system and the endocrine system

Revisión sistemática del uso clínico y experimental de pregabalina y sus efectos sobre el sistema reproductor masculino y el sistema endocrino

Resumo

A pregabalina é uma droga comumente usada na psiquiatria, neurologia e em cuidados primários de saúde. É um anticonvulsivante amplamente utilizado no tratamento de epilepsia, ansiedade, fibromialgia e dor neuropática. Atua ligando-se aos canais de cálcio dependentes de voltagem, exercendo atividade analgésica e ansiolítica. Possui propriedades semelhantes às do GABA e está envolvida no sistema de recompensa dopaminérgico. O objetivo dessa revisão sistemática foi descrever o status do conhecimento atual em relação ao tema, destacando possíveis caminhos para pesquisas futuras, norteados os demais pesquisadores e direcionando novas publicações com objetivos correlacionados ao diagnóstico atual. Na presente revisão sistemática, utilizou-se pesquisas científicas originais e integrais, de acesso livre, realizadas entre 2016 e 2021, relacionadas à droga Pregabalina, destacando-se à sua relação com os testículos e o Sistema Endócrino em ratos machos. Com a finalidade de mapear a produção científica, realizou-se uma pesquisa exploratório-descritiva, por meio de uma análise sistemática. Utilizou-se como base de busca a coleção principal da Web of Science (Clarivate Analytics). Estudos mostraram que a pregabalina afeta níveis de FSH, LH e testosterona, causando alterações na espermatogênese. A pregabalina causa mudanças significativas nos níveis de hormônios, gerando impacto negativo na produção de espermatozoides saudáveis. As drogas psicotrópicas, em especial a pregabalina, também podem reduzir a qualidade do esperma, diminuindo o potencial de fertilidade dos pacientes.

Palavras-chave: Pregabalina; Rato; Sistema Endócrino; Testículo.

Abstract

Pregabalin is a drug commonly used in psychiatry, neurology and in primary health care. It is an anticonvulsant widely used in the treatment of epilepsy, anxiety, fibromyalgia and neuropathic pain. It works by binding to voltage-gated calcium channels, exerting analgesic and anxiolytic activity. It has GABA-like properties and is involved in the dopaminergic reward system. The objective of this systematic review was to describe the status of current knowledge in relation to the topic, highlighting possible paths for future research, guiding other researchers and directing new publications with objectives correlated to the current diagnosis. In the present systematic review, we used original and

comprehensive, open access scientific research, carried out between 2016 and 2021, related to the drug Pregabalin, highlighting its relationship with the testes and the Endocrine System in male rats. In order to map the scientific production, an exploratory-descriptive research was carried out, through a systematic analysis. The main collection of the Web of Science (Clarivate Analytics) was used as a search base. Studies have shown that pregabalin affects FSH, LH and testosterone levels, causing changes in spermatogenesis. Pregabalin causes significant changes in hormone levels, negatively impacting the production of healthy sperm. Psychotropic drugs, particularly pregabalin, can also reduce sperm quality, decreasing patients' fertility potential.

Keywords: Pregabalin; Rat; Endocrine System; Testicle.

Resumen

La pregabalina es un fármaco de uso común en psiquiatría, neurología y atención primaria de salud. Es un anticonvulsivo ampliamente utilizado en el tratamiento de la epilepsia, la ansiedad, la fibromialgia y el dolor neuropático. Actúa uniéndose a los canales de calcio dependientes de voltaje, ejerciendo actividad analgésica y ansiolítica. Tiene propiedades similares al GABA y está involucrado en el sistema de recompensa dopaminérgico. El objetivo de esta revisión sistemática fue describir el estado del conocimiento actual en relación al tema, destacando posibles caminos para futuras investigaciones, orientando a otros investigadores y orientando nuevas publicaciones con objetivos correlacionados al diagnóstico actual. En la presente revisión sistemática, utilizamos investigaciones científicas originales, integrales y de acceso abierto, realizadas entre 2016 y 2021, relacionadas con el fármaco Pregabalina, destacando su relación con los testículos y el Sistema Endocrino en ratas macho. Para mapear la producción científica, se realizó una investigación exploratoria-descriptiva, a través de un análisis sistemático. Se utilizó como base de búsqueda la colección principal de la Web of Science (Clarivate Analytics). Los estudios han demostrado que la pregabalina afecta los niveles de FSH, LH y testosterona, provocando cambios en la espermatogénesis. La pregabalina provoca cambios significativos en los niveles hormonales, lo que afecta negativamente la producción de espermatozoides sanos. Los fármacos psicotrópicos, en particular la pregabalina, también pueden reducir la calidad del esperma, disminuyendo el potencial de fertilidad de los pacientes.

Palabras llave: Pregabalina; Ratón; Sistema endocrino; Testículo.

1. Introdução

A pregabalina é um análogo do ácido gama-aminobutírico (GABA), sendo amplamente utilizada na clínica médica de humanos, e, mais recentemente, na rotina veterinária, apresentando rápida absorção,

por não se ligar às proteínas plasmáticas, sendo excretada praticamente inalterada pelos rins, o que proporciona uma melhor confiança no seu manejo (Chagury et al., 2020). A droga age ligando-se aos canais de cálcio dependentes de voltagem, exercendo atividade analgésica e ansiolítica (Martinotti et al., 2013). Indicada no tratamento da dor neuropática, na neuralgia pós-herpética, epilepsia, transtorno de ansiedade generalizada, fibromialgia, e também, é empregada no protocolo terapêutico de pessoas com depressão. (Curvello, 2019).

Nos animais, a pregabalina também não sofre metabolização significativa, (Pegg et al., 2012), atingindo sua concentração máxima em aproximadamente uma hora após a administração por via oral (Akamine et al., 2015). O modelo farmacocinético mais utilizado para avaliar as propriedades deste fármaco, em animais, é o bicompartimental, o qual apresenta dois volumes de distribuição, com as fases de distribuição rápida e de eliminação (Bender et al., 2009).

Historicamente, estudos sobre as interações entre epilepsia, drogas antiepilépticas e o Aparelho Reprodutivo são produzidos desde 1850. Desde então, o tema foi muito debatido, e, hoje, é sabido que distúrbios endócrinos reprodutivos são mais comuns entre pacientes com epilepsia do que na população em geral. Esses distúrbios endócrinos não são apenas atribuídos à epilepsia em si, mas também ao uso de drogas antiepilépticas. Sinais de disfunção endócrina reprodutiva foram relatados tanto em mulheres quanto homens com epilepsia (Bilginer et al., 2009).

Pregabalina tem sido usada de forma indiscriminada entre pessoas jovens. De fácil acesso, a partir de farmácias, e com compra sem receita, o uso da droga tem sido amplo e abusivo (Bonnet & Scherbaum, 2017). Existe a falsa crença de que essa droga viciante melhora a capacidade sexual, somando-se a euforia como um dos efeitos produzidos. No entanto, a pregabalina provou causar disfunção sexual entre pacientes que fizeram uso antiepiléptico da droga (Isojärvi, Taubøl & Herzog, 2005).

Os efeitos adversos das drogas no Aparelho Reprodutor de machos podem ser classificados como pré-testiculares, testiculares ou pós-testiculares. Os efeitos pré-testiculares incluem os efeitos das drogas na homeostase endócrina. Os efeitos testiculares incluem os efeitos diretos dos medicamentos nas células de Sertoli, Leydig e nas células germinativas. E, finalmente, os efeitos pós-testiculares incluem os efeitos das drogas nos processos que ocorrem entre a liberação de espermátides tardias dos túbulos seminíferos e a ejaculação do esperma (Dimitriadis et al., 2015).

A pregabalina provavelmente produz efeito deletério sobre a fertilidade de machos em função do bloqueio dos canais de Ca^{2+} . A classe dos gabapentínicos é bloqueadora seletiva para a subunidade $\alpha 2-\gamma$ contendo canais de cálcio dependentes de voltagem, local onde a pregabalina se liga, reduzindo assim, o influxo de cálcio nos terminais nervosos. Os canais de Ca^{2+} estão relacionados a diversas funções celulares em células germinativas e células somáticas no testículo, mediando respostas aos hormônios e aos reguladores locais no trato genital (Lee et al., 2011).

A regulação hormonal desempenha um papel fundamental na fertilidade masculina. Harden e Pennell (2013) apontaram que as drogas antiepilépticas podem interagir com as gônadas. Uma vez que ocorre o bloqueio dos canais de cálcio dependentes pela pregabalina, o hipotálamo é indiretamente afetado. A droga bloqueia ou restringe o influxo de Ca^{2+} no hipotálamo, e a secreção do hormônio liberador de gonadotrofina (GnRH), que fisiologicamente ocorre de maneira pulsátil e dependente da entrada induzida de Ca^{2+} pela despolarização do cálcio extracelular. O GnRH atinge o lobo anterior da hipófise, onde ocorre a estimulação da síntese e a liberação de LH e FSH (Lason et al., 2011). O LH age atuando em receptores específicos nas células de Leydig, localizadas no testículo, para estimular a síntese e a secreção de hormônios sexuais (testosterona, diidrotestosterona, e, em quantidades menores, estradiol). O FSH atua na liberação da proteína de ligação do andrógeno (ABP) das células de Sertoli e auxilia na maturação dos espermatozoides. ABP contribui para a manutenção da testosterona em um nível elevado próximo às células espermatogênicas, levando à estimulação da espermatogênese. Portanto, o FSH melhora a atividade estimuladora da testosterona (Hrabovszky & Liposits, 2013; Marieb & Hoehn, 2013).

Em relação aos efeitos adversos diretos da pregabalina no testículo, destacam-se a degeneração do epitélio seminífero, espermatogênese defeituosa e diminuição do número de células espermatogênicas, diminuição da espessura do epitélio germinativo e espessamento dos vasos (Ding et al., 2017; Hareedy et al., 2020).

Medicamentos que agem bloqueando os canais de cálcio, como a pregabalina, promovem mudanças estruturais nas regiões da cabeça e da cauda dos espermatozoides quando avaliados por microscópio eletrônico de varredura (Kanwar, Anand & Sanyal, 1993), e podem inibir a capacidade dos espermatozoides de fecundar um óvulo, alterando a bicamada lipídica da membrana plasmática do espermatozoide (Benoff et al., 1994). Além da morfologia anormal, são efeitos deletérios da pregabalina a motilidade reduzida e redução do número de espermatozoides (Herzog et al., 1986).

Diante do exposto, buscou-se avaliar produções científicas sobre o uso da pregabalina e sua relação com o Aparelho Reprodutor e o Sistema Endócrino, através de uma revisão sistemática referente às palavras chaves desta pesquisa, para mapear os principais trabalhos e artigos publicados nos últimos cinco anos, nos principais sites de busca e presentes na plataforma de dados utilizada, no intuito de fornecer subsídios para futuros estudos científicos que visem contornar as limitações do uso da droga.

2. Metodologia

Realizou-se uma pesquisa exploratória descritiva, por meio de uma análise sistemática. Utilizou-se como base de busca a coleção principal da Web of Science (Clarivate Analytics).

Para o delineamento da amostra, considerou-se os periódicos classificados nos índices: Science Citation Index Expanded (SCI-EXPANDED), Social Sciences Citation Index (SSCI) e Emerging Sources Citation Index (ESCI). A consulta inicial focou as palavras-chave “pregabalina”, “rato”, “testículo” e “sistema endócrino”, resultando em um total de 416 artigos localizados, a maioria interdependente entre si quanto à relação que se busca neste trabalho. Os resultados dessas quatro categorias foram então combinados usando a ferramenta “AND”. Foram adicionados limites restringindo os estudos aos conduzidos em humanos e animais publicados em inglês e português. Em seguida, foram realizadas duas etapas de filtragem. Na primeira, optou-se por excluir revisões e, na segunda, procedeu-se com uma seleção de artigos por critérios de inclusão, excluindo-se aquelas consideradas fora do escopo do tema em estudo, totalizando, por fim, 26 artigos. Posteriormente, o resultado foi exportado, gravado o conteúdo (registro completo e referências citadas) em um formato de arquivo separado por tabulações, objetivando-se a utilização dos dados em organização e análises sistemáticas.

Para a obtenção e conformação dos dados, foi utilizado roteiro e protocolo dinâmico, com produção de revisão sistemática, e identificação do perfil de publicação, com os dados selecionados.

2.1 Critérios de inclusão, fonte de dados e seleção de estudos

Para elaboração desta revisão sistemática sobre os efeitos do uso da pregabalina no Sistema Endócrino e Reprodutor de ratos, utilizou-se como estratégia a identificação das fontes de pesquisa por meio de busca manual, bases de dados e repositórios selecionados. Foram levados em consideração alguns pontos de estratégias de busca, tais como:

- Palavras-chave;
- Operadores de truncamento;
- Operadores booleanos;
- Strings* de busca.

A identificação e seleção dos estudos primários foi baseada, segundo Loureiro et al. (2016) em:

- Estudos identificados
 - Selecionados
 - ✓ Incluídos
 - ✓ Excluídos
 - Não Selecionados

O método para a revisão sistemática desta pesquisa foi organizado de acordo com os seguintes critérios selecionados, conforme listagem abaixo:

- Critérios de inclusão:
 - ✓ Idioma (português e inglês, pela facilidade de leitura e compreensão dos autores da pesquisa);

- ✓ Tema (relacionado à pesquisa);
 - ✓ Palavras-chave: pregabalina, sistema endócrino, aparelho reprodutor, ratos.
 - ✓ Intervalo de tempo dos estudos (de 2016 a 2021);
 - ✓ Leitura do Abstract-Resumo para verificar a aderência do resumo ao tema da pesquisa.
- Critérios de exclusão:
 - ✓ Outros Idiomas;
 - ✓ Palavras-chave;
 - ✓ Abstract não pertinente à temática da pesquisa.

Foram analisados artigos com ensaios clínicos randomizados, estudos multicêntricos, estudos comparativos, estudos prospectivos e estudos experimentais que tenham grupos controle pareados. Outros critérios de exclusão foram trabalhos sem existência de grupo controle, trabalhos que não apresentaram metodologia e ferramentas avaliativas compreensíveis, além de artigos de revisão. Foram julgados critérios de exclusão adicionais relatos de caso, editoriais, textos incompletos, editoriais, capítulo de livro, resumo de conferências e cópias de estudos em duplicata.

Os artigos que obedeciam aos nossos critérios de inclusão tinham suas referências rastreadas objetivando encontrar publicações ausentes nas buscas. Caso houvesse várias publicações mencionando dados de um único estudo, este manuscrito era selecionado para inclusão.

Os títulos apanhados a partir da estratégia de busca foram revisados pelo primeiro autor (JESS), decidindo-se assim prosseguir a revisão. Foram obtidas cópias do texto completo dos artigos selecionados, e, revisadas pelo primeiro autor (JESS) juntamente com outros membros da equipe de pesquisa. Qualquer divergência quanto ao mérito do estudo foi resolvida por concordância e envolvimento dos autores.

Os dados dos estudos foram incluídos a partir de um formulário de abstração de dados projetado e conduzido pelos autores. Foi utilizado um revisor independente, de forma padronizada não cega, procurando por literatura relevante, extraindo-se assim os dados dos estudos incluídos. A incorporação dos dados foi concluída pelo primeiro autor (JESS) e juntamente com a equipe de pesquisa, sendo as incertezas ainda pendentes discutidas com o autor sênior (OBS) e o segundo autor (EVLV).

Os seguintes dados foram utilizados, quando disponibilizados: (i) detalhes da publicação, incluindo o primeiro autor e ano; (ii) desenho do estudo; (iii) grupos de estudo; (iv) a ferramenta de avaliação usada para medir o efeito da droga; (v) outras avaliações realizadas, incluindo testagem hormonal e avaliação testicular; e (vi) resultados principais com relevância para os efeitos da droga.

2.2 Critérios avaliativos

A qualidade de cada estudo foi avaliada usando critérios de avaliação de qualidade padrão para estudos quantitativos: diretrizes PRISMA (Liberati et al., 2009). Uma pontuação resumida foi calculada para cada estudo (Kmet, Lee & Cook, 2004). Por critério atendido em itens relevantes, um ponto foi dado e as pontuações gerais foram posteriormente subdivididas em 5 categorias diferentes (A – E), onde A representa um estudo que cumpriu (quase) todos os critérios e estudos E que não o fizeram (Linschoten, 2011).

3. Resultados e discussão

Observou-se o interesse em torno da temática em estudo concretizado em número de publicações ao longo dos anos. De forma precisa, foram identificadas publicações com as palavras-chave utilizadas, sendo 2 em 2016, 9 em 2017, 17 em 2018, 25 em 2019, 33 em 2020 e 42 até a data deste estudo em 2021, com pelo menos uma palavra-chave utilizada nesse estudo. Vale destacar que a quantidade de publicações por ano apresenta um crescimento de mais de 100% em relação a 2017.

De um total 416 estudos identificados nas bases de dados pesquisadas. Após revisão do título, 288 estudos foram excluídos por não atender critérios de inclusão específicos. 128 artigos foram revisados posteriormente por meio da leitura do resumo, desses, 16 trabalhos foram selecionados para leitura integral. A lista completa dos estudos selecionados está exposta na Tabela 1:

Tabela 1: Resumo dos artigos incluídos contendo primeiro autor e ano de publicação (PAP), desenho do estudo (DE), N amostral (NA), cronograma de avaliação (CDA), medida avaliativa (MA), resultados (R) e pontuação de resumo de qualidade (PRQ).

PAP	DE	NA	CDA	MA	R	PRQ
Al - Uboody, 2017	Transversal	36 camundon gos machos	2 meses (crônico), adultos	Exames sorológicos	Declinação significativa dos componentes celulares do sangue e dos índices de glóbulos vermelhos e aumento dos trombócitos.	C

Bostanian, 2016	Transversal	40 ratos Wistar machos (180-220g)	28 dias (crônico), adultos (2,5-3 meses).	Mensuração hormonal por meio de radioimunoensaio (RIA) e análise histológica	Diminuição da concentração de testosterona e do número de células espermatozóides e de Leydig; aumento dos níveis de FSH e LH.	A
Codi, 2019	Transversal	42 ratos Wistar machos	120 minutos (agudo), adultos	Análise da atividade analgésica via Método Hotplate	Bom efeito analgésico; útil no manejo da dor multimodal e também na redução do consumo de opióides.	C
Elgazzar, 2021	Transversal	80 ratos albinos machos	120 dias (crônico), adultos	Imunohistoquímica e análise morfométrica	Em doses supra terapêuticas induz efeitos neurotóxicos, principalmente apoptose neuronal, gliose e lesão por estresse oxidativo do	A

					córtex frontal do cérebro, além de sedação e perda significativa de peso.	
El-Sayed, 2019	Transversal	20 ratas Wistar (190-200 g)	14 dias (agudo), adultas gestantes e fetos	Exame histopatológico e análise antioxidante	Risco fetal com retardo do crescimento intrauterino, além de lesão hepática e nefrotoxicidade e nas fêmeas gestantes	B
Gambeta, 2017	Transversal	Ratos Wistar machos (180-220g) (não informado número de animais)	6 dias (agudo), adultos	Avaliação da hiperalgesia mecânica facial, teste de labirinto em cruz elevado (EPM), Teste de transição claro-escuro (LDT), Teste de campo aberto (OF).	Efeitos anti nociceptivos e ansiolíticos em ratos portadores de tumor	D
Jung, 2017	Transversal	3 Sprague-Dawley machos	7 dias (agudo), adultos	Análise molecular	O sinergismo com outros fármacos	B

		(130-150 g)			melhorando a eficácia do tratamento da dor neuropática	
Nader, 2018	Transversal	80 ratos albinos machos (25-30g)	7 dias (agudo), filhote (4-5 semanas)	Avaliação do estado oxidante/nitro-oxidativo no tecido do hipocampo; Mensuração de mediadores inflamatórios e apoptóticos; Exame histopatológico e imunohistoquímico do hipocampo; Análise de imagem (estudo morfométrico digital)	A pregabalina em associação com a sitagliptina proporcionou neuroproteção contra convulsões associadas ao aumento das vias antioxidantes, anti-nitrativas, antiapoptóticas e autofágicas.	C
Nawar, 2019	Transversal	40 ratos albinos machos	60 dias (crônica), adultos	Hemograma, espermograma, análise	Prejuízos à espermatogênese, efeitos	A

				hormonal e histopatológica	nocivos em órgãos sexuais e nas características morfológicas dos espermatozoides, diminuição dos níveis séricos de testosterona e LH	
Salem, 2021	Transversal	40 ratos albinos machos (200-250 g)	90 dias (crônico), adultos	Análise bioquímica	Indução de efeitos neurotóxicos pelo abuso crônico de altas doses	B
Hareedy, 2020	Transversal	24 ratos Wistar machos	120 dias (crônico), adultos	Amostras de sangue e análise histológica	Alteração da morfometria testicular e dos níveis hormonais. Reversão das alterações após retirada do fármaco	A
Shokry, 2020	Transversal	48 ratos machos e fêmeas	60 dias (crônico), adultos	Mensuração dos níveis séricos dos hormônios sexuais, das enzimas	Perda de peso, diminuição do nível de triglicerídeos séricos e aumento da	A

				testiculares, do perfil lipídico, dos marcadores de estresse oxidativo, análise de PCR em tempo real e histopatológica, imunohistoquímica e análise morfométrica	expressão do gene da leptina; diminuição do nível sérico de testosterona total e inibição da espermatogênese em machos, além de redução dos esteroides hipofisários, aumento dos hormônios gonadais e aumento do número de folículos ovarianos atresícos em fêmeas.	
Ohmichi, 2018	Transversal	Ratos Sprague-Dawley (não informado o número de animais)	1 semana (agudo) e 3 semanas (crônico), adultos	Teste de pressão muscular, aferição da atrofia muscular, análise histológica dos músculos esqueléticos, avaliação	A pregabalina não proporcionou melhora da hiperalgesia muscular em nenhuma das fases estudadas	C

				dos parâmetros bioquímicos séricos.		
Taha, 2020	Transversal	70 ratos albinos Wistar (150-170g)	90 dias (crônico), adultos	Avaliação do nível sérico de hormônios (FSH, LH, testosterona e prolactina); Medição da glutathiona reduzida (GSH), atividade domalondial deído (MDA) e superóxido dismutase (SOD) em tecidos testiculares; PCR.	Redução acentuada dos níveis de testosterona e aumento significativo dos níveis de FSH, LH e prolactina; genotoxicidade; indução de marcadores de estresse oxidativo	A
Tawfeeq, 2017	Transversal	90 (200-220 g)	13 dias (crônico), animais adultos	Avaliação sérica e hormonal	Diminuição significativa nos níveis de hormônio luteinizante (LH), hormônio estimulante folicular (FSH) e	A

					prolactina (PRL), aumento significativo nos níveis de testosterona, estradiol e progesterona, além da diminuição significativa no número e peso da prole	
Yousof, 2021	Transversal	150 ratas albinas (250-300 g)	21 dias (crônico), adultos	Avaliações funcionais, eletrofisiológicas e histopatológica, análises molecular e bioquímica.	O tratamento combinado de células-tronco e pregabalina melhora a estrutura e função do nervo ciático em comparação com a monoterapia com pregabalina.	B

Fonte: Arquivo do autor.

Quanto à produção por autoria, essa permitiu também a análise de coautoria e a identificação de pesquisadores, instituições e países com alguma relação com o presente trabalho, de acordo com os estudos que realizam e publicam conjuntamente. Essa busca permitiu encontrar as características da colaboração entre os autores mais relevantes. Devido à natureza exploratória do estudo, não se trabalhou com restrição de número mínimo de trabalhos por autor.

Em se tratando da problemática estudada, foram identificados 328 autores. Um total de 32 grupos de pesquisa com 384 links entre autores. Muitos destes, não pertencem fortemente a nenhum grupo. O que pode ser explicado em função da contemporaneidade do objeto de estudo, visto que os trabalhos científicos foram analisados a partir de 2016.

Foi observada a participação de 27 países com publicações relacionadas ao tema em estudo e com 134 conexões entre si. Isso demonstra que em muitos países a utilização da droga (pregabalina) relacionada ao macho e seu Aparelho Reprodutor e Sistema Endócrino é discutido e, conseqüentemente, aplicado. No Brasil a pesquisa com esse tema ainda é muito limitada, com destaque para os últimos anos.

Vários estudos usaram comparadores específicos do uso de pregabalina em relação aos efeitos no Aparelho Reprodutor masculino e Sistema Endócrino, incluindo os seguintes grupos de pacientes: (i) dor neuropática, (ii) epilepsia, (iii) problemas musculares, (iv) tumores.

Dos 16 estudos incluídos, 100% eram transversais e estudos experimentais. As maiorias dos estudos ocorreram associando o medicamento a alterações hormonais (43,75%), dor neuropática (25%), lesões em órgãos não reprodutivos (18,75%), epilepsia (6,25%), tumores (6,25%). Portanto, a pregabalina tem sido amplamente estudada.

O número amostral de cada estudo variou amplamente, desde trabalhos com 3 animais até estudos com 150 animais.

A medida avaliativa mais empregada foi à análise sérica dos hormônios, seguido por exames histopatológicos, imunohistoquímica, exames bioquímicos e avaliação morfométrica. Dos estudos utilizados, 43,75% afirmam que a utilização de pregabalina altera os níveis séricos de hormônios sexuais e causam prejuízos à espermatogênese, 37,5% relata a eficácia do medicamento sobre a dor neuropática e convulsões, em 18,75% a utilização de pregabalina causou neurotoxicidade, nefrotoxicidade e foi hepatotóxico,

O resultado mais evidente desta revisão foi à heterogeneidade dos estudos no que diz respeito aos desenhos de pesquisa, número amostral, tempo avaliativo e as medidas usadas para mensurar os efeitos de pregabalina. Essas diferenças implicaram, em alguns casos, em resultados conflitantes ou em dificuldades em estabelecer comparações entre os estudos. A diversidade de desenho de estudo envolvendo o uso da pregabalina pode ter ocorrido em virtude da droga ser relativamente nova, o que enseja a investigação dos seus efeitos sobre os diferentes Aparelhos ou Sistemas Orgânicos.

A utilização de grupos experimentais com o “n amostral” pequeno, dosagens baixas ou supra terapêuticas, e a avaliação da atividade da droga em períodos de tempo diferentes (horas, meses) causaram divergências de resultados. Isso Pode ter ocorrido em virtude da ausência de um protocolo de padronização para a utilização da droga.

Hareedy et al. (2020) utilizaram 24 ratos machos entre 90 e 100 dias de vida para investigar os efeitos da administração e suspensão de uso da pregabalina sobre as estruturas e funções testiculares. Nesse estudo a administração do fármaco diminuiu os níveis de testosterona e aumentou os níveis de hormônio luteinizante (LH) e hormônio folículo-estimulante (FSH) em relação aos grupos controles. Este aumento do LH deve ser responsivo ao declínio da testosterona (feedback positivo, frequentemente presente em eventos patológicos). A suspensão do medicamento levou a uma diminuição tanto do FSH quanto do LH e um aumento dos níveis de testosterona. Em comparação com os controles, a administração de pregabalina causou degeneração celular do epitélio seminífero e diminuiu o número de espermatozoides, mas aumentou o número de células de Leydig. Talvez a redução da testosterona e aumento do LH, durante o uso da pregabalina, tenha estimulado o aumento do número de células intersticiais de Leydig. Após a suspensão do medicamento, esses efeitos mostraram-se reversíveis. A administração de pregabalina afetou a morfometria testicular, os hormônios gonadotróficos e sexuais, no entanto, houve um efeito rebote em todos esses parâmetros, acompanhado de estresse oxidativo significativo na suspensão do uso do psicofármaco.

O mecanismo exato da atuação da pregabalina nas células de Sertoli ou Leydig ainda não é conhecido. Hareedy e colaboradores (2020) sugerem existir um possível efeito do fármaco diretamente nas células testiculares e nas vias de sinalização. Esses efeitos levariam à diminuição do processo de espermatogênese e produção e/ou liberação de testosterona. Conseqüentemente, a redução da liberação de testosterona nos grupos tratados com pregabalina levou também à diminuição nos níveis de testosterona no sangue, que foi acompanhada por uma elevação de opinião dos níveis de LH e subsequente incremento no número de células de Leydig como medida compensatória.

Os resultados corroboram o estudo prévio realizado por Bostanian, Shariati e Zamanpoor (2016) o qual indicou que a pregabalina diminui o nível de testosterona sérica e aumenta os níveis de FSH e LH. Esses achados estão apontando para um efeito maior da pregabalina na produção testicular ou na liberação de testosterona, em vez de ações centrais envolvendo mecanismos hipotálamo-hipofisários (Hareedy et al., 2020).

Shokry et al. (2020) investigaram o efeito tóxico do abuso de pregabalina em longo prazo sobre a função reprodutiva e o peso corporal em ratos albinos machos e fêmeas e avaliaram o efeito benéfico do óleo de gérmen de trigo. Utilizaram 48 ratos que foram divididos aleatoriamente em oito grupos. A pregabalina afetou a capacidade reprodutiva de ratos machos, diminuindo o nível sérico de testosterona total e inibindo a espermatogênese. O mecanismo de toxicidade pode ser atribuído ao efeito do estresse oxidativo que induziu a apoptose e causou atrofia gonadal difusa. Nesse estudo mostrou um efeito protetor do óleo de gérmen de trigo na toxicidade induzida pelo fármaco, uma vez que todos os parâmetros medidos foram relativamente melhorados.

A droga causa diminuição dos níveis de melatonina, que tem um papel antioxidante na proteção das células de Leydig. A inibição da melatonina permite danos por estresse oxidativo às células e consequente diminuição da liberação de testosterona (Cao, Leers-Sucheta & Azhar, 2004). O estresse oxidativo é responsável pela indução da apoptose (Zhao & Wang, 2012). Além disso, pregabalina diminui a serotonina, resultando na redução do hormônio T3 da tireoide, que promove o desenvolvimento das células de Leydig (Mansouri & Khazali, 2008).

Taha et al. (2020) analisaram os efeitos danosos do uso prolongado de altas doses de pregabalina nos testículos. Foram utilizados 70 ratos albinos Wistar machos adultos para avaliar o efeito do psicofármaco sobre os hormônios FSH, LH, testosterona e prolactina. A pregabalina diminuiu o nível de testosterona enquanto que os níveis de FSH, LH e prolactina mostraram aumento significativo. A administração concomitante de vitamina E reduziu significativamente todos os efeitos adversos bioquímicos e hormonais mencionados anteriormente, causados pela pregabalina.

Resultados diferentes foram apresentados por Bilginer et al. (2009) que observaram uma redução no nível de testosterona sérica sem afetar as gonadotrofinas hipofisárias de ratos machos tratados com pregabalina. O exame histopatológico mostrou uma redução na altura do epitélio seminífero, com alterações degenerativas significativas, bem como uma diminuição no número das células espermatogênicas, células de Sertoli e células de Leydig, afetando assim, a função reprodutiva em ratos. Shokry et al. (2020) também obtiveram resultados que concordam com Bilginer et al. (2009), no qual dosagens mais baixas de pregabalina causaram inibição da testosterona sem haver alteração dos hormônios hipofisários.

Bilginer et al. (2009) sugere que se o efeito da pregabalina na função testicular fosse direto, haveria um aumento nos níveis de gonadotrofinas. As células de Leydig, cuja principal função é secretar testosterona, são levemente afetadas pela droga. Este efeito ocorreria via inibição do eixo hipotálamo-hipofisário-gonadal, em vez de um efeito direto nos testículos.

Todavia, acumulam-se os estudos que descrevem alterações nos níveis de gonadotrofinas causadas pelo uso de pregabalina (Bostanian, Shariati e Zamanpoor, 2016, Hareedy et al., 2020). As alterações dos níveis séricos das gonadotrofinas são forte indício de efeito direto de pregabalina sobre o eixo hipotálamo-hipofisário-gonadal (Bilginer et al., 2009), sobretudo nas células cromófilas basófilas gonadotróficas da adenohipófise, uma vez que os hormônios FSH e LH são produzidos por elas. Entretanto, o desbalanceio das gonadotrofinas também pode ser resultado de medidas compensatórias a um efeito direto da pregabalina sobre o testículo com redução dos níveis séricos de testosterona e possíveis danos nas células de Leydig (Hareedy et al., 2020). É provável que o uso da droga resulte em efeitos deletérios testiculares diretos e indiretos.

Os resultados de Kamel e Khalifa (2015) estão de acordo com todos os trabalhos em relação aos níveis de testosterona, significativamente mais baixos nos ratos machos tratados com pregabalina. Contudo, os níveis de LH foram reduzidos significativamente, enquanto os níveis de FSH não foram alterados. A diminuição, em vez de um aumento, no LH circulante, sugeriu que a pregabalina agiu no eixo hipotálamo-hipofisário, diminuindo a secreção hipofisária de LH. Os autores especularam que o modo como a pregabalina provavelmente produz efeito prejudicial à fertilidade masculina poderia ser devido ao bloqueio dos canais de Ca^{2+} .

Nawar, Salih & Muhsen (2019) examinaram o efeito protetor da geleia real sobre algumas funções testiculares após tratamento crônico com pregabalina de ratos machos adultos. Os resultados mostraram que a contagem de espermatozoides no grupo pregabalina diminuiu significativamente em comparação com os grupos controle e ao grupo geleia real ($p < 0,05$), a geleia real coadministrada com pregabalina apresentou melhora parcial e aumento no número de espermatozoides, viabilidade dos espermatozoides e melhora da motilidade. Os níveis de FSH e LH e testosterona no grupo que recebeu apenas pregabalina tiveram redução significativamente ($p < 0,05$) em comparação com os grupos controle e geleia real. O grupo geleia real + pregabalina revelou um aumento ($p < 0,05$) no nível dos três hormônios na circulação sanguínea em comparação com o grupo tratado com pregabalina. Os autores propõem que a diminuição no LH circulante, em vez do aumento, ocorre devido a ação da pregabalina sobre o eixo hipotálamo-hipófise, causando a inibição da secreção do LH pela hipófise. E sugerem também que estes efeitos prejudiciais ocorrem devido à atividade de bloqueio do canal de Ca^{2+} pelo fármaco.

Pelo exposto, admite-se que a pregabalina pode afetar adversamente a fertilidade masculina, particularmente em usuários contumaz da droga ou pacientes que a utiliza por longos períodos. Paralelamente, referenciam-se estudos que sugerem o papel mitigador dos efeitos deletérios do medicamento por ação de substâncias antioxidantes, como a vitamina E, ou outros produtos como geleia real ou óleo de gérmen de trigo, quando utilizados concomitantemente com a pregabalina.

4. Conclusão

A pregabalina reduz a qualidade dos espermatozoides e compromete a fertilidade dos indivíduos que utilizam a droga por longos períodos. As evidências científicas sugerem que estas alterações podem ocorrer diretamente por ação da droga sobre as células de Leydig, indiretamente através de desequilíbrios endócrinos no eixo hipotalâmico hipofisário gonadal, ou ainda por combinação de ambos mecanismos.

Referências

- Akamine, T., Koyanagi, S., Kusunose, N., Hashimoto, H., Taniguchi, M., Matsunaga, N., & Ohdo, S. (2015). Dosing time-dependent changes in the analgesic effect of pregabalin on diabetic neuropathy in mice. *Journal of Pharmacology and Experimental Therapeutics*, 354(1), 65-72.
- Bender, G., Gosset, J., Florian, J., Tan, K., Field, M., Marshall, S., & Danhof, M. (2009). Population pharmacokinetic model of the pregabalin-sildenafil interaction in rats: application of simulation to preclinical PK-PD study design. *Pharmaceutical research*, 26(10), 2259-2269.
- Benoff, S., Cooper, G. W., Hurley, I., Mandel, F. S., Rosenfeld, D. L., Scholl, G. M., & Hershlag, A. (1994). The effect of calcium ion channel blockers on sperm fertilization potential. *Fertility and sterility*, 62(3), 606-617.
- Bilginer, B., Önal, B., Narin, F., Yildiz, I., Gurbuz, O., Ergün, E., & Akalan, N. (2009). Os efeitos do uso prolongado de pregabalina nos hormônios endócrinos reprodutivos e na morfologia testicular em ratos machos adultos. *Turquia klinikleri tip bilimleri dergisi*, 29 (6).
- Bonnet, U., & Scherbaum, N. (2017). How addictive are gabapentin and pregabalin? A systematic review. *European neuropsychopharmacology*, 27(12), 1185-1215.
- Bostanian, S., Shariati, M., & Zamanpoor, M. (2016). Effect of pregabalin on pituitary–gonad axis and testis histological changes in adult rat. *J. Appl. Environ. Biol. Sci*, 6(3), 165-171.
- Cao, L., Leers-Sucheta, S., & Azhar, S. (2004). Aging alters the functional expression of enzymatic and non-enzymatic anti-oxidant defense systems in testicular rat Leydig cells. *The Journal of steroid biochemistry and molecular biology*, 88(1), 61-67.
- Chagury, A. A., Tavares, K. R. C., Camargo, R. M., Martins, D. V., Marques, L. H. D. S., & Mahmoud, A. (2020). Pregabalin treatment in a pregnant woman with glossopharyngeal neuralgia. *Brazilian journal of otorhinolaryngology*, 86, s17-s19.
- Curvello, K. D. (2019). Uso de pregabalina para depressão comparada com outras drogas psicoativas: uma revisão sistemática. *XXXI salão de iniciação científica da UFRGS*.
- Dimitriadis, Z., Kapreli, E., Strimpakos, N., & Oldham, J. (2015). Do psychological states associate with pain and disability in chronic neck pain patients? *Journal of back and musculoskeletal rehabilitation*, 28(4), 797-802.

- Ding, J., Shang, X., Zhang, Z., Jing, H., Shao, J., Fei, Q., & Li, H. (2017). FDA-approved medications that impair human spermatogenesis. *Oncotarget*, 8(6), 10714.
- Harden, C. L., & Pennell, P. B. (2013). Neuroendocrine considerations in the treatment of men and women with epilepsy. *The Lancet Neurology*, 12(1), 72-83.
- Harden, C. L., Koppel, B. S., Herzog, A. G., Nikolov, B. G., & Hauser, W. A. (2003). Seizure frequency is associated with age at menopause in women with epilepsy. *Neurology*, 61(4), 451-455.
- Hareedy, M. S., Tawfik, K. M., Badary, D. M., Mahmoud, W. A., & Mohamed, E. M. (2020). Pregabalin administration and withdrawal affect testicular structure and functions in rats. *Andrologia*, 52(11), e13808.
- Herzog, A. G., Seibel, M. M., Schomer, D. L., Vaitukaitis, J. L., & Geschwind, N. (1986). Reproductive endocrine disorders in men with partial seizures of temporal lobe origin. *Archives of neurology*, 43(4), 347-350.
- Hrabovszky, E., & Liposits, Z. (2013). Afferent neuronal control of type-I gonadotropin releasing hormone neurons in the human. *Frontiers in endocrinology*, 4, 130.
- Isojärvi, J. I., Taubøll, E., & Herzog, A. G. (2005). Effect of antiepileptic drugs on reproductive endocrine function in individuals with epilepsy. *CNS drugs*, 19(3), 207-223.
- Kamel, M. A., & Khalifa, H. A. (2015). Alpha 2-delta (α 2- δ) ligand pregabalin could adversely affects male fertility. *Int J Pharma Sci*, 5(5), 1226-1229.
- Kanwar, U., Anand, R. J. K., & Sanyal, S. N. (1993). The effect of nifedipine, a calcium channel blocker, on human spermatozoal functions. *Contraception*, 48(5), 453-470.
- Kmet, L. M., Cook, L. S., & Lee, R. C. (2004). Standard quality assessment criteria for evaluating primary research papers from a variety of fields.
- Lasoń, W., Dudra-Jastrzębska, M., Rejdak, K., & Czuczwar, S. J. (2011). Basic mechanisms of antiepileptic drugs and their pharmacokinetic/pharmacodynamic interactions: an update. *Pharmacological Reports*, 63(2), 271-292.

- Lee, J. H., Ahn, H. J., Lee, S. J., Gye, M. C., & Min, C. K. (2011). Effects of L-and T-type Ca²⁺ channel blockers on spermatogenesis and steroidogenesis in the prepubertal mouse testis. *Journal of assisted reproduction and genetics*, 28(1), 23-30.
- Liberati, A., Altman, D. G., Tetzlaff, J., Mulrow, C., Gøtzsche, P. C., Ioannidis, J. P., & Moher, D. (2009). The PRISMA statement for reporting systematic reviews and meta-analyses of studies that evaluate health care interventions: explanation and elaboration. *Journal of clinical epidemiology*, 62(10), e1-e34.
- Linschoten, R., Middelkoop, M., Heintjes, E. M., Bierma-Zeinstra, S. M., Verhaar, J. A., & Koes, B. W. (2011). Exercise Therapy For Patellofemoral Pain Syndrome, A Systematic Review: 1448: Board# 184 June 19: 30 AM-11: 00 AM. *Medicine & Science in Sports & Exercise*, 43(5), 308.
- Loureiro, S. A., Noletto, A. P. R., da Silva Santos, L., Júnior, J. B. S. S., & Júnior, O. F. L. (2016). O uso do método de revisão sistemática da literatura na pesquisa em logística, transportes e cadeia de suprimentos. *Transportes*, 24(1), 95-106.
- Mansouri, M., & Khazali, H. (2008). Determination of the effect of the interaction between Ghrelin and serotonin agonist (R)-8-OH-DPAT on the mean plasma concentrations of T3 & T4 in rat. *Physiology and Pharmacology*, 12(2), 142-148.
- Marieb, E. N., & Hoehn, K. (2013). The reproductive system. *Human Anatomy & Physiology* Nine Edition; Beauparlant, S., Ed.; *Pearson, London*, 1018-1063.
- Martinotti, G., Lupi, M., Sarchione, F., Santacroce, R., Salone, A., De Berardis, D., & Di Giannantonio, M. (2013). The potential of pregabalin in neurology, psychiatry and addiction: a qualitative overview. *Current pharmaceutical design*, 19(35), 6367-6374.
- Nawar, M. H., Salih, L. A., & Muhsen, S. M. (2019). The physiological and histological effect of royal jelly on some testicular function in male albino rats treated with pregabalin. *Asian Jr. of Microbiol. Biotech. Env. Sc*, 276-283.
- Pegg, D., Bleavins, M., Herman, J., Wojcinski, Z., Graziano, M., Henck, J., ... & Duddy, S. (2012). Hemangiosarcoma in mice administered pregabalin: analysis of genotoxicity, tumor incidence, and tumor genetics. *Toxicological Sciences*, 128(1), 9-21.

Shokry, D. A., El Nabrawy, N., Yassa, H. D., Gaber, S. S., Batiha, G. E. S., & Welson, N. N. (2020). Pregabalin induced reproductive toxicity and body weight changes by affecting caspase3 and leptin expression: Protective role of wheat germ oil. *Life Sciences*, 260, 118344.

Taha, S. H. N., Zaghoul, H. S., Ali, A. A. E. R., Rashed, L. A., Sabry, R. M., & Gaballah, I. F. (2020). Molecular and hormonal changes caused by long-term use of high dose pregabalin on testicular tissue: the role of p38 MAPK, oxidative stress and apoptosis. *Molecular Biology Reports*, 47(11), 8523-8533.

Zhao, F., & Wang, Q. (2012). The protective effect of peroxiredoxin II on oxidative stress induced apoptosis in pancreatic β -cells. *Cell & bioscience*, 2(1), 1-9.

CAPÍTULO II:

Efeitos testiculares em ratos albinos lactentes submetidos a ingestão residual da pregabalina no leite materno

José Emanuel de Souza Sales, Edson Vinícius Leite Veloso, Ruthyanna Camila Medeiros da Silva, Paula Páglia Braga Araújo, Jerffeson Luiz dos Santos Machado, Maria Eduarda Camargo Caldeira, Danilo José Ayres de Menezes, Otávio Brilhante de Sousa

Artigo submetido à revista Pesquisa Veterinária Brasileira (Qualis A4)

Efeitos testiculares em ratos albinos lactentes submetidos a ingestão residual da pregabalina no leite materno

Testicular effects in lactating albino rats subjected to residual ingestion of pregabalin in breast milk

Resumo

Pregabalina é um psicofármaco desenvolvido para tratamento de dor neuropática e crise epilética. Nos últimos anos tem se observado o aumento do uso da droga sem que avaliações detalhadas da gônada masculina dos pacientes, e de sua prole tenham sido realizadas. O objetivo desse estudo foi avaliar os efeitos de pregabalina sobre os testículos de ratos lactentes oriundos da prole de fêmeas que receberam a droga durante a lactação. As fêmeas lactantes receberam por via oral as dosagens de 60 mg/kg/dia de Pregabalina durante os 21 dias de amamentação. O grupo controle recebeu apenas solução fisiológica. Os filhotes machos foram divididos em 04 (quatro) grupos, sendo 01 (um) grupo controle e 03 (três) grupos tratados, com 12 animais cada. Os grupos principais foram subdivididos em 02 subgrupos de seis animais cada, de acordo com as idades em que foram eutanasiados (14 ou 21 dias de vida). Na data de eutanásia, foram aferidas variáveis biométricas (peso corpóreo, peso testicular, volume testicular, eixos testicular maior e menor). Para análise morfométrica, estereológica e histológica foram utilizadas secções dos testículos direito e esquerdo dos 24 ratos. As amostras de testículos foram fixadas, processadas, e seccionadas em cortes de tecidos, os quais serviram para análise microscópica, aferição de variáveis morfométricas (diâmetro de túbulos seminíferos, diâmetro do lúmen e altura do epitélio seminífero, área do túbulo seminífero, área do lúmen e área do epitélio seminífero), estereológicas (densidade de volume do parênquima, densidade de volume do tecido intersticial, volume do parênquima e do tecido intersticial, densidade de comprimento dos túbulos seminíferos) e avaliação histológica. As variáveis foram confrontadas e analisadas pelo teste não paramétrico de Mann-Whitney ou pelo teste t de student. Os resultados indicam que a ingestão residual de pregabalina pelo leite materno provoca desorganização do epitélio seminífero, expressa por alterações em variáveis morfométricas e estereológicas testiculares. Mais estudos são necessários para determinar a origem das alterações microscópicas, se por ação direta ou indireta da pregabalina sobre as células de Sertoli ou por danos as células da linhagem germinativa.

Termos de indexação: Biometria; Lactação; Reprodução; Testículos.

Abstract

Pregabalin is a psychotropic drug developed for the treatment of neuropathic pain and epileptic seizures. In recent years, an increase in the use of the drug has been observed without detailed

assessments of the male gonads of patients and their offspring having been performed. The aim of this study was to evaluate the effects of pregabalin on the testes of suckling rats from the offspring of females that received the drug during lactation. The lactating females received orally doses of 60 mg/kg/day of Pregabalin during the 21 days of breastfeeding. The control group received only saline solution. The male pups were divided into 04 (four) groups, 01 (one) control group and 01 (one) treated group, with 12 animals each. The main groups were subdivided into 02 subgroups of six animals each, according to the ages at which they were euthanized (14 or 21 days old). On the date of euthanasia, biometric variables were measured (body weight, testicular weight, testicular volume, major and minor testicular axes). For morphometric, stereological and histological analysis, sections of the right and left testes of the 24 rats were used. Testis samples were fixed, processed, and sectioned into tissue sections, which were used for microscopic analysis, measurement of morphometric variables (seminiferous tubule diameter, lumen diameter and seminiferous epithelium height, seminiferous tubule area, lumen area). and area of the seminiferous epithelium), stereological (parenchyma volume density, interstitial tissue volume density, parenchyma and interstitial tissue volume, seminiferous tubule length density) and histological evaluation. The variables were compared and analyzed using the nonparametric Mann-Whitney test or the student's t test. The results indicate that the residual ingestion of pregabalin through breast milk causes disorganization of the seminiferous epithelium, expressed by changes in testicular morphometric and stereological variables. More studies are needed to determine the origin of the microscopic changes, whether by direct or indirect action of pregabalin on Sertoli cells or by damage to germline cells.

Index terms: Biometry; Lactation; Reproduction; Testicles.

1. Introdução

A pregabalina é um psicofármaco que se destaca pelo seu espectro de indicações, tornando-se amplamente prescrita na medicina humana e cada vez mais presente na rotina veterinária. É utilizada no tratamento de fibromialgia (Quirino, Leal, & Melo, 2021), crises parciais epiléticas, dor neuropática e transtornos de ansiedade generalizada (Kustermann et al., 2014).

O uso crônico de muitos psicofármacos, embora necessário, tem se revelado prejudicial a integridade morfológica e funcional da gônada masculina dos pacientes (Bilginer et al., 2009; Hareedy et al., 2020). O uso de alguns psicofármacos resulta na eliminação de resíduos pelo leite materno (Ohman, De Flon, & Tomson, 2011). As consequências da ingestão residual de pregabalina

pelo leite materno sobre o testículo dos lactentes precisam ser investigadas, uma vez que esse pode ser considerado fator importante na adesão ao tratamento de indivíduos em fase de lactação.

O presente estudo visa descrever os efeitos de pregabalina sobre a estrutura testicular (macroscopicamente e microscopicamente) de ratos albinos lactentes. Servindo de modelo para medidas de precaução em caso de uso médico em lactantes.

2. Materiais e métodos

Esta pesquisa foi previamente submetida ao Comitê de Ética para Uso de Animais (CEUA) do Centro de Saúde e Tecnologia Rural (CSTR) da Universidade Federal de Campina Grande (UFCG), Campus de Patos, Paraíba, Brasil, tendo sido aprovada sob protocolo CEUA/CSTR N° 087/2019.

2.1 Local do trabalho

O experimento foi realizado no Biotério Animal, Laboratórios de Patologia Animal, Laboratório de Patologia Clínica do Hospital Veterinário e no Laboratório de Morfofisiologia do Centro de Saúde e Tecnologia Rural da Universidade Federal de Campina Grande, Paraíba, Brasil.

2.2 Formação dos grupos controles e tratados

Os grupos foram formados com 24 ratos albinos machos (*Rattus norvegicus albinus*), pertencentes à linhagem Wistar. Os animais originaram-se de acasalamentos de progenitores do Biotério do CSTR-UFCG. Após o nascimento, e a partir da inspeção da genitália externa, os filhotes foram separados por sexo e acomodados em grupos de 06 (seis) animais por fêmea matriz. Durante o período de amamentação, que transcorreu pelo prazo de 14 e 21 dias, os ratos ficaram em gaiolas plásticas com água e alimentação *ad Libitum*. Os animais foram divididos em dois grupos principais: o grupo controle (GC) com 12 animais, e um grupo tratado (GP), também com 12 animais.

As matrizes do grupo tratado receberam 60mg/kg/dia (PFIZER, 2020) de pregabalina por via oral (gavage) durante o período de amamentação. As matrizes do grupo controle receberam solução salina diariamente por via oral, na mesma dose (volume) e tempo empregado no grupo tratado. Objetivou-se com isso simular as mesmas condições de manipulação em todos os grupos experimentais. Os grupos principais foram subdivididos em quatro subgrupos de seis animais cada,

de acordo com as idades em que os animais foram eutanasiados (14 e 21 dias de vida), compondo os subgrupos GC14, GC21, GP14 e GP21.

As idades de eutanásia foram escolhidas com base no tempo médio e máximo de amamentação (14 e 21 dias). Nas idades especificadas, os animais foram anestesiados com Tiopental Sódico (89 mg/kg de peso corpóreo) e em seguida submetidos a remoção dos testículos para posterior avaliação morfológica, estereológica e histológica.

2.3 Coleta e processamento das amostras

Nas idades especificadas, os ratos foram pesados e submetidos à eutanásia. Os testículos foram removidos e pesados em balança semi-analítica de precisão BG 1000 Gehaka[®]. Os eixos maiores e menores foram mensurados com auxílio de um paquímetro MITUTOYO. O volume testicular foi realizado por meio do método de Scherle (1970).

As amostras foram processadas por imersão em Bouin e após 30 minutos foram hemisseccionadas e as hemisseções retornaram a solução de Bouin permanecendo por 24 horas. Após a fixação, as amostras seguiram no Laboratório de Patologia Animal (LPA) da Universidade Federal de Campina Grande (UFCG), Patos, Paraíba, Brasil, em processo semelhante ao realizado por Michalany (1998).

Foram obtidas três secções de 5µm de espessura de cada testículo (direito/esquerdo) não simultâneas, com distância entre cortes de 25µm, por meio do micrótomo manual LEICA RM2125 RT e navalhas descartáveis Easy Path DURAEDGE. O primeiro corte foi obtido de maneira aleatória. As secções foram coradas com Hematoxilina e Eosina (HE), possibilitando a identificação dos tipos celulares e a realização da avaliação morfológica e estereológica do parênquima testicular.

2.4 Biometria, morfometria e estereologia

A análise biométrica compreendeu a pesagem dos animais no momento da eutanásia, a determinação do peso testicular absoluto (em grama), do índice gonadossomático (em porcentagem) segundo a fórmula $IGS = (\text{peso das gônadas} / \text{peso corporal}) \times 100$, conforme realizado por Moraes et al. (2009) e Ceolin (2010), dos eixos testiculares maiores e menores e a mensuração do volume testicular segundo o método de Scherle (1970). O volume testicular total foi obtido a partir da seguinte fórmula: $\text{Volume} = \text{Densidade} \times \text{Massa}$ (Russell & França, 1995; Moura et al, 2006).

A média do volume testicular total de cada grupo foi obtida por meio do cálculo das médias aritméticas dos volumes dos dois testículos de cada animal dos seus respectivos grupos experimentais.

A avaliação morfométrica foi realizada com auxílio do software Image-Pro Express 6.0 em computador acoplado ao microscópio binocular de luz Olympus BX40 com objetiva de 40x. Foram mensurados de forma aleatória 200 túbulos seminíferos em corte transversal por animal (100 em cada testículo). Os cortes testiculares foram totalmente e sequencialmente varridos, evitando-se a análise em duplicidade de uma mesma área. Mensurou-se o diâmetro dos túbulos, diâmetro do lúmen tubular, altura do epitélio seminífero, área do túbulo, do lúmen e do epitélio seminífero, e eixos menores dos túbulos seminíferos. Todos os parâmetros foram mensurados de forma individual e em seguida calculada a média ponderada de cada grupo.

A estereologia foi realizada em três cortes não simultâneos dos testículos esquerdos e direito. As secções foram submetidas à análise da densidade de volume (V_v) tubular e do tecido intersticial do parênquima testicular. As variáveis estereológicas de densidade de volume (V_v) foram obtidas por meio da contagem dos pontos por alocação sistemática e aleatória das imagens obtidas através do software IMAGE-PRO EXPRESS 6.0 em computador acoplado em microscópio binocular de luz Olympus BX40 no aumento de 40x e posteriormente empregada no software ImageJ para a contagem de pontos, totalizando 4000 pontos por testículo (Gundersen et al., 1988; Mandarin-de-Lacerda, 1995).

A densidade dos tecidos intersticiais e dos túbulos seminíferos em mm^3 foi calculada a partir do percentual obtido na densidade de volume (V_v) de cada tecido, através do cálculo com os dados obtidos para o volume total dos testículos direito e esquerdo segundo Miraglia e Hayashi (1993).

A densidade de comprimento dos túbulos seminíferos (L_v) foi obtida utilizando a fórmula $L_v=2Q_a$ descrita por Gundersen et al. (1988), sendo Q_a a somatória das secções tubulares existentes na área teste gravada em escala de 1mm e intervalos do sistema métrico de $10\mu\text{m}$. Desta forma $Q_a=\sum\text{perfis}/A_t$.

2.5 Análise estatística

Os resultados foram submetidos ao teste de normalidade de Shapiro Wilk. Os dados com distribuição não paramétrica foram submetidos ao teste “U” de Mann-Whitney. Os dados com distribuição paramétrica foram confrontados pelo teste “t” de Student. Ambos os testes consideraram grau de significância de 5%. Os testes foram realizados por meio do software Bioestat 5.0.

3. Resultados

Os animais foram observados diariamente quanto as condições sanitárias e de sanidade, nenhum animal veio à óbito ao longo do experimento. Os lactentes mantiveram-se clinicamente hígidos e apresentando características comportamentais normais para a espécie.

Macroscopicamente, os testículos dos grupos GP e GC apresentaram coloração, textura e consistência dentro dos padrões de normalidade para a espécie. Ao corte, as amostras evidenciaram sua respectiva anatomia padrão.

Os animais dos grupos controles de 14 (Figura 1) e 21 (Figura 2) dias de vida apresentaram características histológicas compatíveis com o padrão de normalidade para a espécie.

Os animais do grupo GP14 (Figura 3) apresentaram desorganização do epitélio seminífero e vacuolizações.

Os animais do grupo GP21 (Figura 4) apresentaram desorganização do epitélio seminífero e vacuolizações nos túbulos periféricos. Células que tipicamente ocupam o estrato basal do epitélio seminífero (paquíteno) estavam ocupando o estrato apical. A alteração qualitativa mais evidente nos túbulos seminíferos dos animais tratados com pregabalina é a desorganização do epitélio seminífero.

Os resultados da biometria foram obtidos com base na média aritmética dos testículos (direito e esquerdo) de cada animal e, por conseguinte, de cada grupo (14 e 21 dias). Os dados foram apresentados em quadros contendo os dois grupos tratados com pregabalina e seus respectivos controles.

As variáveis biométricas incluíram as médias do peso corpóreo dos animais, peso testicular absoluto, índice gonadossomático, volume testicular total, eixo testicular maior e eixo testicular menor (Quadro 1).

A média do peso corpóreo não diferiu ($p=0,1683$) nos animais do grupo GP14 quando comparado ao GC14. A média de peso corporal do GP21, em relação ao seu respectivo grupo controle, teve um aumento ($p=0,023$) de 28,62%.

No presente experimento, o peso testicular absoluto aumentou 50% no grupo GP14 ao se comparar com o grupo GC14 ($p=0.0495$), já o grupo GP21 aumentou 52,94% em relação ao grupo GC21 ($p=0.0411$). O índice gonadossomático aumentou 33,34% no grupo GP14 quando comparado ao controle de mesma idade ($p=0.0257$), enquanto que no grupo GP21 houve aumento de 19,51% ($p=0.0366$).

Os volumes testiculares totais acompanharam a tendência de aumento, conforme ocorreu com as demais variáveis biométricas observadas. Os animais do grupo GP14 apresentaram aumento

de 77,91% ($p=0,026$) quando confrontados com o grupo GC14. Os animais dos grupos GP21 também apresentaram incremento de 43,89% ($p=0,0102$) ao comparar com GC21.

O eixo testicular maior no grupo GP14 não mostrou diferença estatística ($p=0,1293$), oscilando 11,85% para mais quando comparado ao controle de mesma idade. Já o grupo GP21 apresentou um incremento de 24,49%, quando comparado com seu respectivo controle ($p=0,014$).

O eixo testicular menor no grupo GP14 mostrou-se aumentado em 33,95% ($p=0,0006$) quando comparado ao controle de mesma idade. O grupo GP21 revelou aumento de 7,18% ($p=0,0853$) do eixo testicular menor em relação ao grupo GC21.

As médias do diâmetro do túbulo seminífero, da altura do epitélio seminífero, do diâmetro do lúmen tubular, do eixo menor do túbulo seminífero, da área do túbulo seminífero, da área do lúmen tubular e da área do epitélio seminífero estão expostas na Quadro 2.

No grupo GP14 não se observou diferença no diâmetro dos túbulos seminíferos quando comparado ao grupo controle de mesma idade, havendo oscilação de 0,24% ($p=0,4805$). No grupo GP21, houve redução do diâmetro dos túbulos seminíferos em 13,11% em comparação ao seu respectivo grupo controle ($p=0,0002$).

A altura do epitélio seminífero reduziu em todos os animais dos grupos tratados com pregabalina. No grupo GP14 a redução foi de 49,42% ($p=0,0001$), já no grupo GP21 reduziu 56,29% ($p=0,0001$).

As médias dos diâmetros dos lúmens dos túbulos seminíferos revelaram-se aumentadas nos animais dos grupos tratados com pregabalina de 14 (GP14) e 21 (GP21) dias quando comparado aos respectivos controles. A média do grupo GP14 aumentou 54,85% ($p=0,0001$), enquanto que os animais do grupo GP21 tiveram médias 48,84% ($p=0,0001$) maiores.

As médias dos eixos menores dos túbulos seminíferos no grupo experimental GP14 teve um aumento de 11,71% ($p=0,0217$) quando comparado com o grupo controle correspondente. As médias dos eixos menores do grupo GP21 reduziram 6,48% quando comparado com GC21 ($p=0,0009$).

A área total do túbulo seminífero no grupo GP14 oscilou 5,34% ($p=0,2211$) em relação ao grupo GC14. Já os animais do grupo GP21 apresentaram média 22,93% menor que o grupo controle de mesma idade ($p=0,0001$).

A área do lúmen tubular aumentou nos grupos experimentais GP14 e GP21 quando comparados aos controles respectivos. As médias do grupo GP14 foram 134,05% ($p=0,0001$) maiores que o grupo controle, no grupo GP21 as médias foram 148,79% maiores ($p=0,0001$). Esse aumento ocorreu exatamente devido à diminuição da espessura do epitélio.

A área do epitélio seminífero mostrou-se reduzida em todos os grupos tratados com pregabalina (GP14 e GP21). As reduções foram muito significativas ($p=0,0001$) em ambas idades

estudadas (14 e 21 dias). A área do epitélio seminífero do grupo GP14 foi 30,46% menor, enquanto que os animais do grupo GP21 tiveram médias 53,09% menor que a média do grupo controle.

A Densidade de volume dos túbulos seminíferos e do tecido intersticial, volume dos túbulos seminíferos e do tecido intersticial e densidade de comprimento estão descritos no Quadro 3.

Verificou-se que as densidades de volume dos túbulos seminíferos do grupo GP14 aumentaram 8,15% em comparação com o respectivo grupo controle ($p=0,0001$). Já a densidade de volume dos túbulos seminíferos do grupo GP21 reduziu 7,54% quando confrontado com o controle de mesma idade ($p=0,0001$).

As densidades de volume do tecido intersticial tiveram resultados opostos devido à proporcionalidade entre elas. Assim, a densidade de volume do tecido intersticial do grupo GP14 foi 42,81% menor quando comparado ao grupo controle respectivo ($p=0,0001$). O grupo GP21 aumentou 46,52% em comparação com o grupo controle de mesma idade ($p=0,0001$).

O volume dos túbulos seminíferos apresentou aumento de 21,04% no grupo GP14 ($p=0,0286$) quando comparado ao controle respectivo. Todavia, houve redução dessa variável no grupo GP21 ($p=0,0088$) de 23,94%, em comparação ao controle de mesma idade. Em relação ao volume do tecido intersticial, o grupo GP14 diminuiu 58,96% ($p=0,0147$) em relação do grupo GC14. Diferentemente, o grupo GP21 aumentou 30,24% o volume do tecido intersticial quando comparados ao controle de mesma idade ($p=0,0147$).

A densidade de comprimento tubular diminuiu 8,38% ($p=0,0001$) no GP14 em relação ao grupo GC14. Entretanto, houve aumento de 11,49% ($p=0,0078$) na densidade de comprimento do grupo GP21 ao compará-lo ao respectivo controle.

4. Discussão

Al-Zubaidi, Al-Salihi & Al-Dujaily (2015) relataram ganho de peso corpóreo em ratos que receberam pregabalina por 35 dias, o que também foi observado neste estudo nos animais tratados com pregabalina aos 21 dias de vida. O aumento no peso corpóreo dos pacientes que fazem uso de psicofármacos também foi relatado por outros autores (Jallon et al., 2001; Ness-abramof, 2005; Gaspari & Guerreiro, 2010; Cabrera et al., 2012), sendo um efeito adverso comum devido ao aumento de apetite provocado pelas drogas (Jokela et al., 2008; Cross & Sherman, 2017). Há uma predisposição ao aumento gradativo de peso, conforme a utilização do fármaco se torna crônica (De Toledo et al. 1997; Arroyo et al. 2004; Beydoun et al. 2005; Ben-Menachem et al., 2007; Siddall et al. 2007).

Shokry et al. (2020) afirmam que a pregabalina causa perda de peso e diminuição do nível sérico de triglicerídeos, corroborando o estudo de Bilginer et al. (2009) que também encontrou

perda de peso com o uso de pregabalina, porém, o perfil lipídico permaneceu normal. Segundo os autores, a possível causa para a diminuição do peso corpóreo seria a perda de apetite como efeito adverso ao medicamento. Contudo, esses estudos foram realizados em animais adultos, cujo crescimento corpóreo já havia ocorrido. Outrossim, a dose do medicamento, o período e a forma de administração foram diferentes. É possível que doses maiores de pregabalina tenham efeito inverso sobre o ganho de peso. Ademais, a administração impositiva por meio de gavagem interfere na dinâmica funcional do trato digestivo, podendo resultar em interferências no hábito alimentar e no ganho de peso, fatores que não existiram no presente estudo, onde a ingestão dos resíduos de pregabalina ocorreu de forma espontânea por meio da amamentação.

Millar (1977) afirma que o peso testicular apresenta relação direta com o tamanho do corpo e com a capacidade reprodutiva do animal. O peso testicular é uma variável importante na avaliação dos níveis de perda celular do epitélio seminífero (Hacker-Klom et al. 1986; Bordallo et al. 2001; Howell & Shalet 2001; Salahshoor et al., 2018). Todos os grupos experimentais apresentaram aumentos significativos ($p \leq 0,05$) dos pesos testiculares absolutos e relativos quando comparado a seus referentes controles. Todavia, seria prematuro afirmar que esse aumento do peso da gônada implica necessariamente no aumento da capacidade reprodutiva dos animais tratados, uma vez que, nesse caso em particular, o incremento de peso é mediado por ação do psicofármaco, que também pode gerar efeitos deletérios a morfofisiologia testicular.

Suleiman et al. (2020) afirmam que a obesidade causa alteração significativa na morfometria testicular, sendo demonstrada pela diminuição do diâmetro tubular seminífero, da altura do epitélio tubular e do aumento na perda de células germinativas, que podem estar associadas à apoptose desse tipo celular. Wang et al. (2005) relataram diminuição no número de túbulos seminíferos normais em camundongos machos C57BL/6 expostos a dieta rica em gordura por 12 semanas. Tais condições são geradas pelo estresse oxidativo. A administração da pregabalina também ocasiona estresse oxidativo e induz apoptose de células germinativas (Shokry et al. 2020). Portanto, o aumento do peso corpóreo observado aos 21 dias associado ao aumento do peso testicular absoluto e o índice gonadossomático, no caso dos animais tratados com pregabalina, não implica obrigatoriamente no aumento da capacidade reprodutiva.

O tamanho de vários órgãos é diretamente proporcional ao desenvolvimento corpóreo, com isso, ocorrendo aumento do peso corpóreo dos animais tratados com pregabalina, espera-se o mesmo com os eixos e pesos testiculares, conforme visto neste estudo. O aumento do peso corpóreo de animais tratados com pregabalina já foi descrito, nesse caso, o aumento do peso de outros órgãos também foi relatado (Caldeira et al. 2021).

Em relação as variáveis morfoométricas, a redução do diâmetro tubular observada sugere comprometimento das atividades espermáticas, sendo esta variável útil na avaliação do

desenvolvimento testicular como indicador de atividades espermatogênicas (Russell et al., 1990; Hess et al., 1993; Moffit, et al., 2007). A redução simultânea do diâmetro do túbulo seminífero e da altura do epitélio seminífero no grupo GP21 é muito sugestivo de danos ao epitélio germinativo (Moffit et al., 2007).

O diâmetro do lúmen aumentou sem um correspondente aumento do diâmetro do túbulo seminífero, possivelmente por perda de células germinativas do epitélio seminífero, o que se confirma pela redução da altura do epitélio seminífero nos grupos tratados com pregabalina.

No estudo de Borges et al. (2021), o uso de topiramato, droga antiepiléptica, em ratos machos Wistar, durante a infância (16 a 28 dias de vida), resultou em diminuição do volume e do comprimento total dos túbulos seminíferos. Ainda segundo os autores, a diminuição do volume ocupado pelos túbulos está correlacionada com diminuição do comprimento total dessas estruturas. Entretanto, esta correlação não se mantém, porque não se deve atribuir a redução de volume apenas a uma possível redução de comprimento do túbulo, também é necessário levar em consideração outras variáveis. A redução de volume pode ocorrer, sobretudo, quando os eixos maior (diâmetro) e menor dos túbulos seminíferos apresentam alterações de tamanho, condição observada nesse estudo nos animais do grupo GP21.

O crescimento longitudinal de túbulos seminíferos é diretamente influenciado pela concentração plasmática de FSH (Leidl, Bentley, & Gass, 1976). De acordo com o estudo de Nawar, M. H., Salih, L. A., & Muhsen, S. M. (2019), os níveis séricos de FSH e LH e testosterona mostraram-se reduzidos em animais tratados com pregabalina.

A altura do epitélio seminífero está relacionada com a produção espermática, sofrendo variações de acordo com o ciclo espermático do túbulo seminífero (Courot et al., 1970). Assim, a redução da altura e da área ocupada pelo epitélio seminífero é forte indicativa de prejuízo à espermatogênese.

O diâmetro do túbulo seminífero tem relação com a presença de fluidos no seu interior (Moffit et al., 2007), com o tamanho e o número de células germinativas e de Sertoli (Russell et al., 1994). A redução da altura e da área ocupada pelo epitélio seminífero indica que houve redução da população celular no interior dos túbulos seminíferos, razão pela qual, muito provavelmente o seu diâmetro reduziu aos 21 dias de vida.

Concomitantemente ao aumento do diâmetro do lúmen dos túbulos seminíferos, os animais do grupo experimental de 21 dias apresentaram reduções das médias dos eixos menores dos túbulos seminíferos, isto é, o espaço que anteriormente seria preenchido por células da linhagem germinativa reduziu em várias frentes, ocasionando a redução dos eixos maiores e menores do túbulo seminífero ao passo em que aumentou a área e o diâmetro do lúmen tubular. Em suma, o efeito deletério da droga resulta em atrofia dos túbulos seminíferos aos 21 dias de vida. Ou seja, os

túbulos seminíferos apresentaram-se mais atrofiados (eixos maiores e menores), e com menos células germinativas (aumento do diâmetro do lúmen tubular).

Atrofia dos túbulos seminíferos já foi descrita como resultado de diversos agentes agressores, incluindo psicofármacos (Vaisheva et al., 2007; Bilginer et al., 2009; Nasrabadi, Mohammadnejad, & Nikpour, 2012; Al-Zubaidi, Al-Salihi, & Al-Dujaily, 2015; Kamel, & Khalifa, 2015; Bostanian, Shariati, & Zamanpoor, 2016; Veloso et al., 2018). Todavia, o fato de se tratar de animais pré púberes torna emergente a necessidade de se determinar o mecanismo pelos quais os efeitos deletérios se estabelecem, se por ação direta ou indireta das células de Sertoli em desenvolvimento ou por ação direta ou indireta sobre as células da linhagem germinativa.

O aumento do peso testicular a diminuição do diâmetro do órgão pode estar relacionada a perda de parênquima devido ao aumento dos espaços linfáticos. Os capilares linfáticos são essenciais para a recirculação de fluídos nos tecidos, mantendo assim, a homeostase (Witte et al., 2006). O aumento da frequência de vasos sanguíneos em animais de 4 semanas tratados com pregabalina já foi descrito e é sugestivo de processo inflamatório (Villard & Larriveé, 2017). A linfangiogênese é importante para o controle de processos inflamatórios (Hirai et al., 2012). Assim, o aumento dos espaços linfáticos pode ter drenado o fluído do lúmen, causando diminuição do diâmetro tubular, e extravasado para o interstício, ocasionando o aumento do peso do órgão.

A vacuolização presente no epitélio seminífero é indício de injúria testicular, sendo associado a uma disfunção das células de Sertoli (Moffit et al., 2007). Lyon et al. (2017) sugerem que a descamação celular ocorre pelas perdas das junções celulares, que conectam as células germinativas e as células de Sertoli no epitélio, assim, danificando a comunicação celular.

Apesar de ser um análogo estrutural do neurotransmissor inibitório ácido gama-aminobutírico (GABA), a pregabalina exerce sua ação ao se ligar à subunidade alpha2-delta de canais de cálcio dependentes de voltagem na região pré-sináptica dos neurônios (Fehrenbacher et al., 2003; Taylor, 2009; Lotarski et al., 2014). A ligação a esse sítio diminui a despolarização induzida pelo influxo de Ca^{2+} nos terminais nervosos, reduzindo a liberação de diversos neurotransmissores excitatórios dependentes de cálcio, como glutamato, norepinefrina, serotonina, dopamina e substância P (Klugbauer et al., 2003; Arroyo et al., 2004; Gajraj, 2005). Dentro deste contexto, a pregabalina atua na modulação inibitória em áreas como neocórtex, amígdala e hipocampo (Martins, 2017). Assim sendo, a droga reduz a emissão de neurotransmissores, impedindo ou reduzindo o influxo de cálcio, resultando em modulação inibitória e o consequente efeito anticonvulsivo e analgésico (Fehrenbacher et al., 2003; Taylor et al., 2007; Schiavo et al., 2017; Cross & Sherman, 2019; Abou-Khalil, 2019).

Tendo em vista a ação sistêmica dos neurotransmissores influenciados e as múltiplas funções das áreas moduladas, incluindo a mediação da função sexual (Morrell et al., 1994), estudos

indicam que utilização de drogas antiepilépticas, bem como a síndrome epiléptica em si, pode acarretar ou, ao menos, contribuir para a ocorrência de disfunções de natureza sexual. A ação de ambas pode levar a alterações nos níveis dos hormônios sexuais, promovendo assim desordens reprodutivas de natureza endócrina (Herzog, 2008).

As junções comunicantes das células de Sertoli formam a barreira hemato testicular. (Brökelmann, 1963; Russell & Clermont, 1976; Russell, 1977; Clermont, McCoshen, & Hermo, L. 1980). As oscilações de cálcio geradas por subdomínios do retículo endoplasmático e nas células de Sertoli têm papel essencial para a espermatogênese e no remodelamento das junções comunicantes (Lyon et al., 2017). Assim, o desprendimento epitelial seria consequência sugestiva de que a pregabalina atua na modulação das junções comunicantes, prejudicialmente, desorganizando a morfologia do epitélio seminífero reduzindo a fertilidade masculina.

Convém ressaltar que nesta pesquisa, os animais passaram a ingerir resíduo de pregabalina no primeiro dia de vida, período no qual as células de Sertoli ainda estão em processo de multiplicação e maturação. Nesta fase, a ausência da barreira hemato testicular torna a gônada masculina especialmente suscetível à ação direta e indireta de agentes agressores (Clermont & Perey, 1957; Vitale, Fawcett, & Dym, 1973; Weber et al., 2002).

Na estereologia observou-se que a densidade de volume tubular está correlacionada com o tamanho do túbulo seminífero. O tamanho do túbulo seminífero resulta do espaço ocupado pelas células do epitélio germinativo, acrescido pela quantidade de fluídos, secretados pelas células de Sertoli, que preenchem o lúmen (Russell et al. 1994). No grupo GP14, observou-se aumento da área do túbulo seminífero, acompanhado de aumento da área do lúmen tubular e redução da área do epitélio seminífero. Muito provavelmente, esse resultado se deve ao aumento de restos celulares no lúmen tubular, que ocasionou obstrução dos ductos eferentes e, dessa forma, causou a retenção de fluídos no interior dos túbulos (Moffit et al., 2007). O acúmulo de fluídos intra luminiais resultou em aumento da área e da densidade de volume dos túbulos seminíferos.

Igualmente, a ação da pregabalina sobre os canais de cálcio promove aumento da secreção do fluído, ocasionando o aumento do diâmetro tubular (Moffit et al., 2007). Todavia, a redução da área ocupada pelo epitélio seminífero demonstra fortes indícios a injúria testicular nos animais tratados de 14 dias de vida. O peso dos testículos, o diâmetro tubular e a altura do epitélio são variáveis que podem indicar alterações na função testicular e tem relação com a produção espermática (Courot et al., 1970).

Aos 21 dias, houve redução da densidade de volume dos túbulos seminíferos dos animais tratados com pregabalina. A droga tem ação bloqueadora sobre os canais de cálcio, causando redução da liberação de testosterona, hormônio produzido pelas células de Leydig (Costa et al., 2010).

Os canais de cálcio do tipo T estão presentes nas células germinativas, enquanto que os canais do tipo L estão presentes em células somáticas. Ambos são descritos como indispensáveis para o influxo de cálcio e para a secreção de hormônios nos túbulos seminíferos (Cohen et al., 1988; Costa et al., 2007). O bloqueio de canais de cálcio do tipo T e L geram falhas na espermatogênese e esteroidogênese durante a maturação testicular, resultando em alterações testiculares, como redução do tamanho dos túbulos seminíferos (Arnoult et al., 1996; Santi, Darszon, & Hernández-Cruz, 1996; Lee et al., 2011), assim como na motilidade dos espermatozoides (Saha et al., 2000; Li et al., 2006; Babcock, 2007), influenciando na capacidade reprodutiva.

A pregabalina também causa redução do número de células de Leydig, desprendimento do epitélio pela perda de células germinativas, alteração na produção e na liberação de espermatozoides, contribuindo para a diminuição na contagem espermática, acarretando infertilidade (Wong et al., 2004; Wong, Cheng, 2005;). Em suma, o uso de pregabalina pode acarretar atrofia tubular e apoptose das células germinativas (Shokry et al., 2020).

O aumento do número de perfis na área teste do grupo tratado de 21 dias ocorreu em virtude da atrofia dos túbulos seminíferos, expressa pela redução dos eixos. Assim, um número maior de estruturas se dispõe dentro da mesma área teste, aumentando o número de perfis contados (Eboetse et al. 2011). A atrofia dos túbulos seminíferos é consequência da ação danosa da pregabalina sobre as células do epitélio germinativo e consequentemente à espermatogênese.

5. Conclusão

A ingestão residual de pregabalina no leite materno provoca alterações estruturais nos testículos dos ratos lactentes aos 14 e 21 dias de vida, expressas por alterações de variáveis biométricas com incremento de peso corpóreo e do volume testicular com redução da área ocupada pelo epitélio seminífero e do volume do parênquima podem causar problemas hormonais e reprodutivos.

Sendo assim, é recomendável a substituição do leite materno para proles de pacientes tratados cronicamente com pregabalina por meio de acesso aos bancos de leite. Mais estudos são necessários para determinação da origem dos efeitos deletérios de pregabalina sobre os tecidos testiculares de lactentes, sobretudo para determinação de danos diretos ou indiretos as células da linhagem germinativa e células de Sertoli.

Agradecimentos - O presente trabalho foi realizado com apoio da Coordenação de Aperfeiçoamento de Pessoal de Nível Superior – Brasil (CAPES) – Código de Financiamento 001.

Declaração de conflito de interesse - Os autores declaram que não há conflitos de interesse.

Referências

- Abou-Khalil B.W. 2019. Update on antiepileptic drugs 2019. *Continuum: Lifelong Learning in Neurology*, 25(2), 508-536. <<https://dx.doi.org/10.1212/CON.0000000000000715>> <PMid: 30921021>
- Al-Zubaidi A.M., Al-Salihi A.R. & Al-Dujaily S.S. 2015. The effect of pregabalin (Lyrica) on the spermatogenic cells in rat. *Iraqi J Embryos Infertil Res*, 5, 9-13.
- Arroyo S., Anhut H., Kugler A.R., Lee C.M., Knapp L.E., Garofalo E.A. & Pregabalin 1008-011 International Study Group. 2004. Pregabalin add-on treatment: a randomized, double-blind, placebo-controlled, dose-response study in adults with partial seizures. *Epilepsia*, 45(1), 20-27. <<https://doi.org/10.1111/j.0013-9580.2004.31203.x>>
- Arnoult C., Cardullo R.A., Lemos J.R. & Florman H.M. 1996. Activation of mouse sperm T-type Ca²⁺ channels by adhesion to the egg zona pellucida. *Proceedings of the National Academy of Sciences*, 93(23), 13004-13009. <<https://doi.org/10.1073/pnas.93.23.13004>>
- Babcock D.F. 2007. Wrath of the wraiths of CatSper3 and CatSper4. *Proceedings of the National Academy of Sciences*, 104(4), 1107-1108. <<https://doi.org/10.1073/pnas.0610909104>>
- Ben-Menachem E., Biton V., Jatuzis D., Abou-Khalil B., Doty P. & Rudd G.D. 2007. Efficacy and safety of oral lacosamide as adjunctive therapy in adults with partial-onset seizures. *Epilepsia*, 48(7), 1308-1317. <<https://doi.org/10.1111/j.1528-1167.2007.01188.x>>
- Beydoun A., Uthman B.M., Kugler A.R., Greiner M.J., Knapp L.E., Garofalo E.A. & Pregabalin 1008-009 Study Group. 2005. Safety and efficacy of two pregabalin regimens for add-on treatment of partial epilepsy. *Neurology*, 64(3), 475-480. <<https://doi.org/10.1212/01.WNL.0000150932.48688.BE>>
- Bilginer B., Önal B., Narin F., Yildiz I., Gurbuz O., Ergün E. & Akalan N. 2009. The effects of long-term use of pregabalin on reproductive endocrine hormones and testicular morphology in adult male rats.

- Bordallo M.A.N., Guimarães M.M., Carriço M.K. & Dobbin J. 2001. Função gonadal de sobreviventes de doença de Hodgkin tratados na infância e adolescência com quimioterapia. *Arquivos Brasileiros de Endocrinologia & Metabologia*, 45, 87-95. <<https://doi.org/10.1590/S0004-27302001000100012>>.
- Borges L.I., Forcato S., do Nascimento Olanda L.C., Vidigal C.B., Moura K.F., Franco M.D.C.P., Ceravolo G.S. & Gerardin D.C. 2021. Evaluation of Immediate and Late Effects on the Reproductive System of Male Rats Treated with Topiramate During Development. *LFS-D-21-05265*. <<http://dx.doi.org/10.2139/ssrn.3974356>>
- Bostanian S., Shariati M. & Zamanpoor M. 2016. Effect of pregabalin on pituitary–gonad axis and testis histological changes in adult rat. *J. Appl. Environ. Biol. Sci*, 6(3), 165-171.
- Brökelmann J. 1963. Fine structure of germ cells and Sertoli cells during the cycle of the seminiferous epithelium in the rat. *Zeitschrift für Zellforschung und Mikroskopische Anatomie*, 59(6), 820-850. <<https://doi.org/10.1007/BF00362263>>
- Cabrera J., Emir B., Dills D., Kevin Murphy T., Whalen E. & Clair A. 2012. Characterizing and understanding body weight patterns in patients treated with pregabalin. *Current medical research and opinion*, 28(6), 1027-1037. <<https://doi.org/10.1185/03007995.2012.684044>>
- Caldeira M.E.C., Veloso E.V.L., Sales J.E.S., Machado R.A.S., Araújo P.P.B., Silva R.C.M., Menezes D.J.A. & Sousa O.B. 2021. Morfometria, estereologia e bioquímica hepática de ratos albinos lactentes submetidos à ingestão residual da pregabalina no leite materno. *Research, Society and Development*, 10(16). <<https://doi.org/10.33448/rsd-v10i16.24117>>
- Ceolin D. 2010. Efeito da exposição crônica do manganês sobre camundongos machos adultos. Tese de doutorado da Universidade Federal de Viçosa- Minas Gerais.
- Clermont Y. & Perey B. 1957. Quantitative study of the cell population of the seminiferous tubules in immature rats. *American Journal of Anatomy*, 100(2), 241-267. <<https://doi.org/10.1002/aja.1001000205>>

- Clermont Y., McCoshen J. & Hermo L. 1980. Evolution of the endoplasmic reticulum in the Sertoli cell cytoplasm encapsulating the heads of late spermatids in the rat. *The Anatomical Record*, 196(1), 83-99. <<https://doi.org/10.1002/ar.1091960109>>
- Cohen C.J., McCarthy R.T., Barrett P.Q. & Rasmussen H. 1988. Ca channels in adrenal glomerulosa cells: K⁺ and angiotensin II increase T-type Ca channel current. *Proceedings of the National Academy of Sciences*, 85(7), 2412-2416. <<https://doi.org/10.1073/pnas.85.7.2412>>
- Costa R.R. & Varanda W.A. 2007. Intracellular calcium changes in mice Leydig cells are dependent on calcium entry through T-type calcium channels. *The Journal of physiology*, 585(2), 339-349. <<https://doi.org/10.1113/jphysiol.2007.137950>>
- Costa R.R., Varanda W.A. & Franci C.R. 2010. A calcium-induced calcium release mechanism supports luteinizing hormone-induced testosterone secretion in mouse Leydig cells. *American Journal of Physiology-Cell Physiology*, 299(2), C316-C323. <<https://doi.org/10.1152/ajpcell.00521.2009>>
- Courot M. 1970. Effect of gonadotropins on the seminiferous tubules of the immature testis. In *The human testis* (pp. 355-367). Springer, Boston, MA. <https://doi.org/10.1007/978-1-4615-9008-8_26>
- Cross A.L. & Sherman A.L. Pregabalin. 2017. Statpearls Publishing Llc, Treasure Island, 5.
- DeToledo J.C., Toledo C., DeCerco J. & Ramsay R.E. 1997. Changes in body weight with chronic, high-dose gabapentin therapy. *Therapeutic drug monitoring*, 19(4), 394-396. <<https://doi.org/10.1097/00007691-199708000-00006>> <PMid: 9263379>
- Eboetse Y.O., Ifeanyi A.C., Adewale O.S. 2011. Three-dimensional quantitative analysis of testicular tissue sections of sprague-dawley rat: the after-treatment responses to varying doses of *Momordica charantia*. *Agricult. Biol. JN Am*, 2(11), 1390-1394. <<https://doi.org/doi:10.5251/abjna.2011.2.11.1390.1394>>
- Fehrenbacher J.C., Taylor C.P. & Vasko M.R. 2003. Pregabalin and gabapentin reduce release of substance P and CGRP from rat spinal tissues only after inflammation or activation of protein kinase C. *Pain*, 105(1-2), 133-141. <[https://doi.org/10.1016/S0304-3959\(03\)00173-8](https://doi.org/10.1016/S0304-3959(03)00173-8)>

- Gajraj N.M. 2005. Pregabalin for pain management. *Pain Practice*, 5(2), 95-102. <<https://doi.org/10.1111/j.1533-2500.2005.05205.x>>
- Gaspari C.N.D. & Guerreiro C.A. 2010. Modificação no peso corporal associada a drogas antiepilépticas. *Arquivos de neuropsiquiatria*, 68, 277-281. <<https://doi.org/10.1590/S0004-282X2010000200024>>
- Gundersen H.J.G., Bendtsen T.F., Korbo L., Marcussen N., Møller A., Nielsen K. & West M.J. 1988. Some new, simple and efficient stereological methods and their use in pathological research and diagnosis. *Apmis*, 96(1-6), 379-394. <<https://doi.org/10.1111/j.1699-0463.1988.tb05320.x>>
- Hacker-Klom U.B., Meistrich M.L. & Göhde W. 1986. Effect of doxorubicin and 4'-epi-doxorubicin on mouse spermatogenesis. *Mutation Research/Fundamental and Molecular Mechanisms of Mutagenesis*, 160(1), 39-46. <[https://doi.org/10.1016/S0027-5107\(96\)90007-X](https://doi.org/10.1016/S0027-5107(96)90007-X)>
- Hareedy M.S., Tawfik K.M., Badary D.M., Mahmoud W.A. & Mohamed E.M. 2020. Pregabalin administration and withdrawal affect testicular structure and functions in rats. *Andrologia*, 52(11), e13808. <<https://doi.org/10.1111/and.13808>>
- Herzog A.G. 2008. Disorders of reproduction in patients with epilepsy: primary neurological mechanisms. *Seizure*, 17(2), 101-110. <<https://doi.org/10.1016/j.seizure.2007.11.025>>
- Hess U.S., Lynch G. & Gall C.M. 1995. Regional patterns of c-fos mRNA expression in rat hippocampus following exploration of a novel environment versus performance of a well-learned discrimination. *Journal of Neuroscience*, 15(12), 7796-7809. <<https://doi.org/10.1523/JNEUROSCI.15-12-07796.1995>>
- Hirai S., Naito M., Terayama H., Qu N., Kuerban M., Musha M. & Itoh M. 2013. Linfangiogênese na inflamação crônica no testículo. *Andrology*, 1 (1), 147-154. <<https://doi.org/10.1111/j.2047-2927.2012.00015.x>>
- Howell S.J. & Shalet S.M. 2001. Testicular function following chemotherapy. *Human reproduction update*, 7(4), 363-369. <<https://doi.org/10.1093/humupd/7.4.363>>

- Jallon P., Loiseau P., Loiseau J. & Groupe CAROLE (Coordination Active du Réseau Observatoire Longitudinal de l'Epilepsie). 2001. Newly diagnosed unprovoked epileptic seizures: presentation at diagnosis in CAROLE study. *Epilepsia*, 42(4), 464-475. <<https://doi.org/10.1046/j.1528-1157.2001.31400.x>>
- Jokela R., Ahonen J., Tallgren M., Haanpää M. & Korttila K. 2008. A randomized controlled trial of perioperative administration of pregabalin for pain after laparoscopic hysterectomy. *Pain*, 134(1-2), 106-112. <<https://doi.org/10.1016/j.pain.2007.04.002>>
- Kamel M.A. & Khalifa H.A. 2015. Alpha 2-delta (α 2- δ) ligand pregabalin could adversely affects male fertility. *Int J Pharma Sci*, 5(5), 1226-1229.
- Klugbauer N., Specht V., Renstrom E., Feil R., Feil S., Franklin I. & Hofmann F. 2003. The selective ablation of Ca (v) 1.2 L-type CA (2+)-channels in pancreatic B-cells causes an impaired glucose tolerance, loss of rapid exocytosis and suppression of first phase insulin secretion.
- Kustermann A., Möbius C., Oberstein T., Müller H.H. & Kornhuber J. 2014. Depression and attempted suicide under pregabalin therapy. *Annals of general psychiatry*, 13(1), 1-2. <<https://doi.org/10.1186/s12991-014-0037-8>>
- Lee J.H., Ahn H.J., Lee S.J., Gye M.C. & Min C.K. 2011. Effects of L-and T-type Ca 2+ channel blockers on spermatogenesis and steroidogenesis in the prepubertal mouse testis. *Journal of assisted reproduction and genetics*, 28(1), 23-30. <<https://doi.org/10.1007/s10815-010-9480-x>>
- Leidl W., Bentley M.I. & Gass G.H. 1976. Longitudinal Growth of the Seminiferous Tubules in LH and FSH Treated Rats. *Andrologia*, 8, 131–136. <<https://doi.org/10.1111/j.1439-0272.1976.tb02121.x>>
- Li L., Liu J., Li J. & Ye Z. 2006. Pharmacological investigation of voltage-dependent Ca 2+ channels in human ejaculatory sperm in vitro. *Journal of Huazhong University of Science and Technology*, 26(5), 607-609. <<https://doi.org/10.1007/s11596-006-0534-3>>
- Lotarski S., Hain H., Peterson J., Galvin S., Strenkowski B., Donevan S. & Offord J. 2014. Anticonvulsant activity of pregabalin in the maximal electroshock-induced seizure assay in α 2 δ 1

- (R217A) and $\alpha 2\delta 2$ (R279A) mouse mutants. *Epilepsy research*, 108(5), 833-842. <<https://doi.org/10.1016/j.eplepsyres.2014.03.002>>
- Lyon K., Adams A., Piva M., Asghari P., Moore E.D. & Vogl A.W. 2017. Ca²⁺ signaling machinery is present at intercellular junctions and structures associated with junction turnover in rat Sertoli cells. *Biology of Reproduction*, 96(6), 1288-1302. <<https://doi.org/10.1093/biolre/iox042>>
- Mandarim-de-Lacerda C.A. 1995. Métodos quantitativos em morfologia. Eduerj, 131p.
- Martins D.B., Lopes S.T.A., Mazzanti C.M., Spanevello R., Schmatz R., Corrêa M. & Veiga A.P.M. 2011. Lipid peroxidation in rats treated with vincristine sulphate and nandrolone decanoate. *Arquivo Brasileiro de Medicina Veterinária e Zootecnia*, 63, 107-113. <<https://doi.org/10.1590/S0102-09352011000100017>>
- Michalany J. 1998. Técnica Histológica em Anatomia Patológica: com instruções para o 1º cirurgião, enfermeiras e citotécnico. 3º Ed. São Paulo. Michalany. 295p.
- Millar J.S. 1977. Adaptative features of mammalian reproduction. *Evolution* 31:370-386. <<https://doi.org/2407759>>
- Miraglia S.M. & Hayashi H. 1993. Histomorphometry of immature rat testis after heating. *Journal of morphology*, 217(1), 65-74. <<https://doi.org/10.1002/jmor.1052170106>>
- Moffitt T.E., Harrington H., Caspi A., Kim-Cohen J., Goldberg D., Gregory A.M. & Poulton R. 2007. Depression and generalized anxiety disorder: cumulative and sequential comorbidity in a birth cohort followed prospectively to age 32 years. *Archives of general psychiatry*, 64(6), 651-660. <<https://doi.org/10.1001/archpsyc.64.6.651>>
- Morais A.C.T., Barbosa L.P., Neves M.M., Matta S.L.P., Morais D.B., Melo B.E.S. 2009. Parâmetros morfofisiológicos testiculares de camundongos (*Mus musculus*) suplementados com geleia real. *Arq. Bras. Med. Vet. Zootec.* 61: 110-118. <<https://doi.org/10.1590/S0102-09352009000100016>>

- Morrell M.J., Sperling M.R., Stecker M. & Dichter M.A. 1994. Sexual dysfunction in partial epilepsy: a deficit in physiologic sexual arousal. *Neurology*, 44(2), 243-243. <<https://doi.org/10.1212/WNL.44.2.243>>
- Moura C.S., Guerra M.M.P., Silva Júnior V.A., Silva C.G.C., Caju F.M. & Alves L.C. 2006. Avaliação histomorfométrica do parênquima testicular de ratos adultos tratados com diferentes doses de ivermectina. *Arquivo Brasileiro de Medicina Veterinária e Zootecnia*, 58, 799-808. <<https://doi.org/10.1590/S0102-09352006000500015>>
- Nasrabadi T.H., Mohammadnejad D. & Nikpour F. 2012. Protective role of GNRH antagonist (cetorelix) on side effect of vincristine on diameter of seminiferous tubules of mice. *Int. J. Fertil. Steril.* 6(1):75-75.
- Nawar M.H., Salih L.A. & Muhsen S.M. 2019. The physiological and histological effect of royal jelly on some testicular function in male albino rats treated with pregabalin. *Asian Jr. of Microbiol. Biotech. Env. Sc*, 276-283.
- Ness-Abramof R. & Apovian C.M. 2005. Drug-induced weight gain. *Drugs of today*, 41(8), 547. <<https://doi.org/10.1358/dot.2005.41.8.893630>>
- Ohman I., De Flon P. & Tomson T. 2011. Pregabalin kinetics in the neonatal period, and during lactation. *Epilepsia*, 52, 249-250.
- PFIZER. Lyrica® pregabalina. 2020. Disponível em: <https://www.pfizer.com.br/bulas/lyrica>. Acesso em: 09/12/2021.
- Quirino A.T.S., Leal V.F.A. & Melo C.A.S. 2021. Avaliação do perfil epidemiológico de pacientes com doença reumatológica em um centro de especialidades de Marabá, Pará, Brasil. *Research, Society and Development*, 10 (11), e260101119504. <<https://doi.org/10.33448/rsd-v10i11.19504>>
- Russell L. & Clermont Y. 1976. Anchoring device between Sertoli cells and late spermatids in rat seminiferous tubules. *The Anatomical Record*, 185(3), 259-277. <<https://doi.org/10.1002/ar.1091850302>>

- Russell L. 1977. Observations on rat Sertoli ectoplasmic ('junctional') specializations in their association with germ cells of the rat testis. *Tissue and Cell*, 9(3), 475-498. <[https://doi.org/10.1016/0040-8166\(77\)90007-6](https://doi.org/10.1016/0040-8166(77)90007-6)>
- Russell L.D., Ettlin R.A., Sinhaikim A.P. & Clegg E.D. 1990. The classification and timing of spermatogenesis, p.41-58. In: *Ibid.* (Eds), *Histological and Histopathological: evaluation of the testis*, 1, Cache River Press, USA.
- Russell L.D., Chandrashekar V., Bartke A. & Hikim A.F.S. 1993. The hamster Sertoli cell in early testicular regression and early recrudescence: a stereological and endocrine study. *International journal of andrology*, 17(2), 93-106. <<https://doi.org/10.1111/j.1365-2605.1993.tb01156.x>>
- Russell L.D. & França L.R. 1995. Building a testis. *Tiss. Cell.*, 27, p.129-147. <[https://doi.org/10.1016/S0040-8166\(95\)80016-6](https://doi.org/10.1016/S0040-8166(95)80016-6)>
- Saha L., Bhargava V.K., Garg S.K. & Majumdar S. 2000. Effect of nimodipine on male reproductive functions in rats. *Indian journal of physiology and pharmacology*, 44(4), 449-455. <PMid: 11214500>
- Salahshoor M.R., Roshankhah S., Hosseini P. & Jalili C. 2018. Genistein improves liver damage in male mice exposed to morphine. *Chinese medical journal*, 131(13), 1598. <<https://doi.org/10.4103/0366-6999.235117>>
- Santi C.M., Darszon A. & Hernández-Cruz A. 1996. A dihydropyridine-sensitive T-type Ca²⁺ current is the main Ca²⁺ current carrier in mouse primary spermatocytes. *American Journal of Physiology-Cell Physiology*, 271(5), C1583-C1593. <<https://doi.org/10.1152/ajpcell.1996.271.5.C1583>>
- Scherle W. 1970. A simple method for volumetry of organs in quantitative stereology. *Mikroskopie* 26(1):57-63. <PMid:5530651>
- Schiavo A., Stagnaro F.M., Salzano A., Marra A.M., Bobbio E., Valente P. & Cittadini A. 2017. Pregabalin-induced first degree atrioventricular block in a young patient treated for pain from extrapulmonary tuberculosis. *Monaldi Archives for Chest Disease*, 87(3). <<https://doi.org/10.4081/monaldi.2017.838>>

- Siddall P., Cousins M.J., Otte A., Griesing T., Chambers R. & Murphy T.K. 2006. Pregabalin in central neuropathic pain associated with spinal cord injury: a placebo-controlled trial. *Neurology*, 67(10), 1792-1800. <<https://doi.org/10.1212/01.wnl.0000244422.45278.ff>>
- Shokry D.A., El Nabrawy N., Yassa H.D., Gaber S.S., Batiha G.E.S. & Welson N.N. 2020. Pregabalin induced reproductive toxicity and body weight changes by affecting caspase3 and leptin expression: Protective role of wheat germ oil. *Life Sciences*, 260, 118344. <<https://doi.org/10.1016/j.lfs.2020.118344>>
- Suleiman J.B., Nna, V.U., Zakaria Z., Othman Z.A., Bakar A.B.A. & Mohamed M. 2020. Obesity-induced testicular oxidative stress, inflammation and apoptosis: Protective and therapeutic effects of orlistat. *Reproductive Toxicology*, 95, 113-122. <<https://doi.org/10.1016/j.reprotox.2020.05.009>>
- Taylor C.P. 2009. Mechanisms of analgesia by gabapentin and pregabalin–Calcium channel $\alpha 2\text{-}\delta$ [Cav $\alpha 2\text{-}\delta$] ligands. *Pain*, 142(1), 13-16. <<https://doi.org/10.1016/j.pain.2008.11.019>>
- Vaisheva F., Delbès G., Hales B.F. & Robaire B. 2007. Effects of the chemotherapeutic agents for non-Hodgkin lymphoma, cyclophosphamide, doxorubicin, vincristine, and prednisone (chop), on the male rat reproductive system and progeny outcome. *J. Androl.* 28(4):578-587. <<http://dx.doi.org/10.2164/jandrol.106.002428>> <PMid:17409468>
- Veloso E.V., Figueirêdo L., Menezes D.J., Sousa O.B. & Santos J.R. 2018. Efeitos de sulfato de vincristine sobre os testículos de ratos albinos, tratados na fase pré-púbere. *Pesquisa Veterinária Brasileira*, 38(6), 1217-1224. <<https://doi.org/10.1590/1678-5150-PVB-4782>>
- Viallard C. & Larrivéé B. 2017. Tumor angiogenesis and vascular normalization: alternative therapeutic targets. *Angiogenesis*, v. 20, n. 4, p.409-426. <<https://doi.org/10.1007/s10456-017-9562-9>>
- Vitale R., Fawcett D.W. & Dym M. 1973. The normal development of the blood-testis barrier and the effects of clomiphene and estrogen treatment. *The Anatomical Record*, 176(3), 333-344. <<https://doi.org/10.1002/ar.1091760309>>
- Wang H., Cai Y., Shao Y., Zhang X., Li N., Zhang H. & Liu Z. 2018. Fish oil ameliorates high-fat diet induced male mouse reproductive dysfunction via modifying the rhythmic expression of

testosterone synthesis related genes. *Int. J. Mol. Sci.*, 19 (5), 1325.
<<https://doi.org/10.3390/ijms19051325>>

Weber M.A., Groos S., Aumüller G. & Konrad L. 2002. Post-natal development of the rat testis: steroid hormone receptor distribution and extracellular matrix deposition. *Andrologia*, 34(1), 41-54.
<<https://doi.org/10.1046/j.1439-0272.2002.00465.x>>

Witte M.H. 2006. Structure function relationships in the lymphatic system and implications for cancer biology. *Cancer And Metastasis Reviews*, v. 25, n. 2, p.159-184. <<https://doi.org/10.1007/s10555-006-8496-2>>

Wong C.H. & Cheng C.Y. 2005. The blood-testis barrier: its biology, regulation, and physiological role in spermatogenesis. *Current topics in developmental biology*, 71, 263-296.
<[https://doi.org/10.1016/S0070-2153\(05\)71008-5](https://doi.org/10.1016/S0070-2153(05)71008-5)>

Wong C.H., Mruk D.D., Lui W.Y. & Cheng C.Y. 2004. Regulation of blood-testis barrier dynamics: an in vivo study. *Journal of cell science*, 117(5), 783-798. <[https://doi.org/10.1016/S0070-2153\(05\)71008-5](https://doi.org/10.1016/S0070-2153(05)71008-5)>

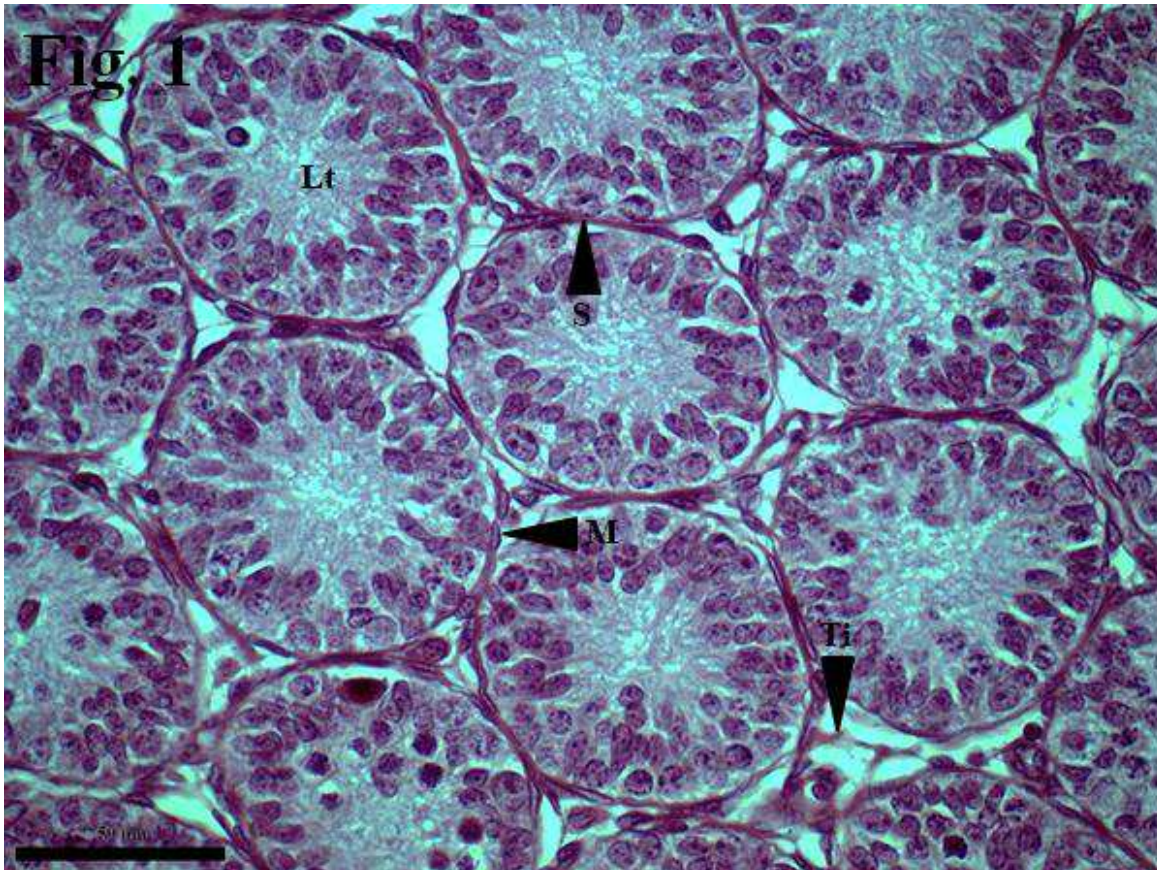
CONCLUSÃO GERAL

Provavelmente a pregabalina atua como indutor funcional de alterações nos níveis hormonais hipofisários, inibindo a espermatogênese, reduzindo a qualidade do esperma e, conseqüentemente, diminuindo o potencial de fertilidade dos usuários. Além disso, é capaz de causar efeitos deletérios nos testículos de ratos lactentes através da ingestão residual pelo leite materno, provocando alterações funcionais e estruturais no testículo.

ANEXOS

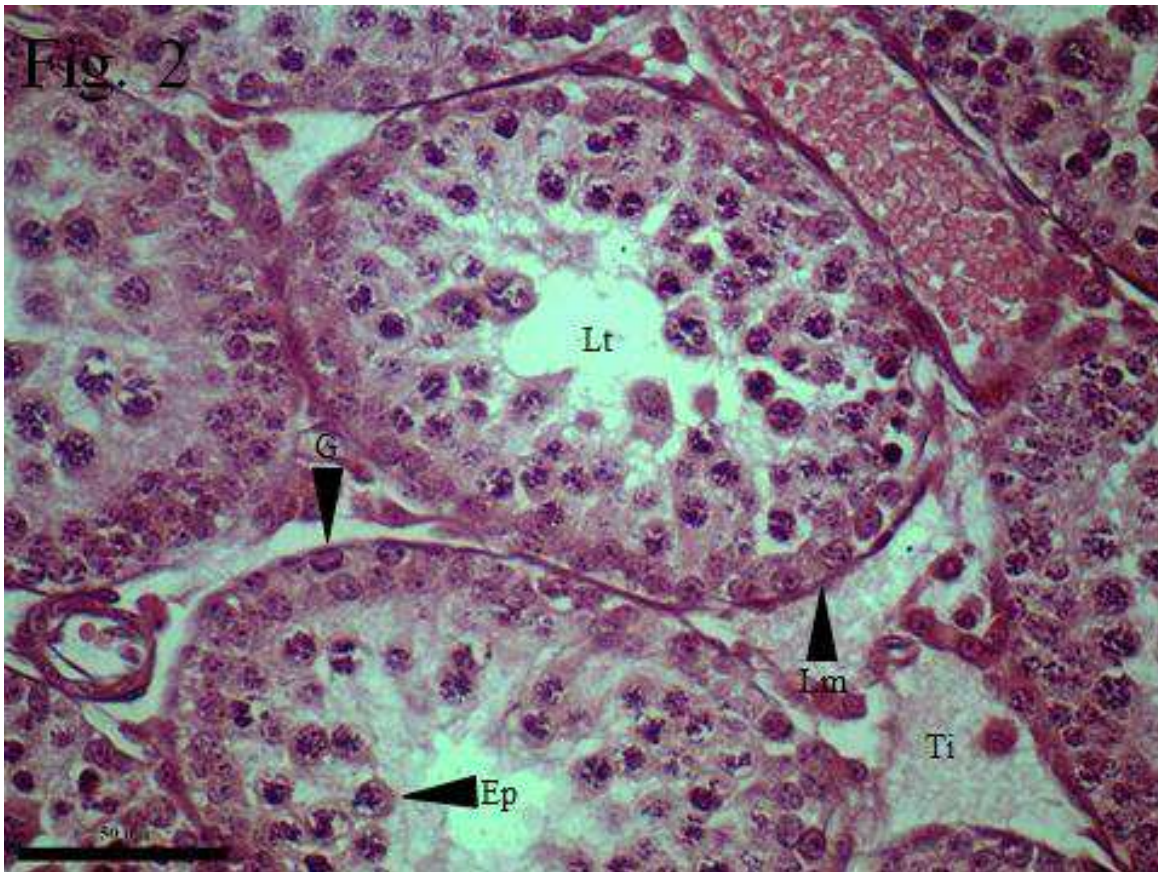
Figuras e quadros do Capítulo II, conforme normas da revista Pesquisa Veterinária Brasileira.

Figura 1: Fotomicrografia do testículo de ratos albinos do grupo controle, e eutanasiados aos 14 dias de vida (GC14). Coloração Hematoxilina e Eosina. Aumento de 640x. Barra=50µm. Evidencia-se lúmen tubular (Lt), célula mióide (M), célula de Sertoli (S) e tecido intersticial (Ti).



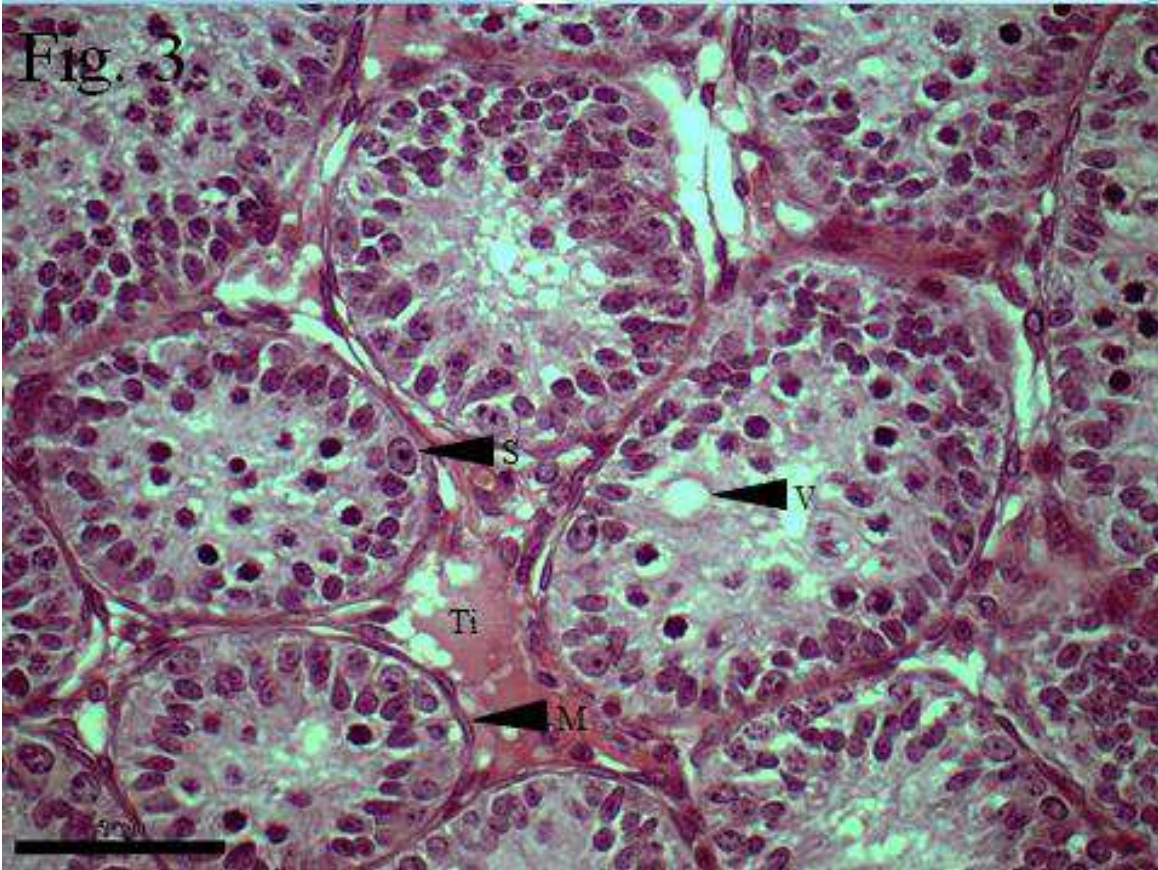
Fonte: Arquivo do autor.

Figura 2: Fotomicrografia do testículo de ratos albinos do grupo controle, e eutanasiados aos 21 dias de vida (GC21). Coloração Hematoxilina e Eosina. Aumento de 640x. Barra=50µm. Evidencia-se lúmen tubular (Lt), tecido intersticial (Ti), espermatogônia (G), lâmina limitante (Lm) e espermatócito primário - paquíteno (Ep).



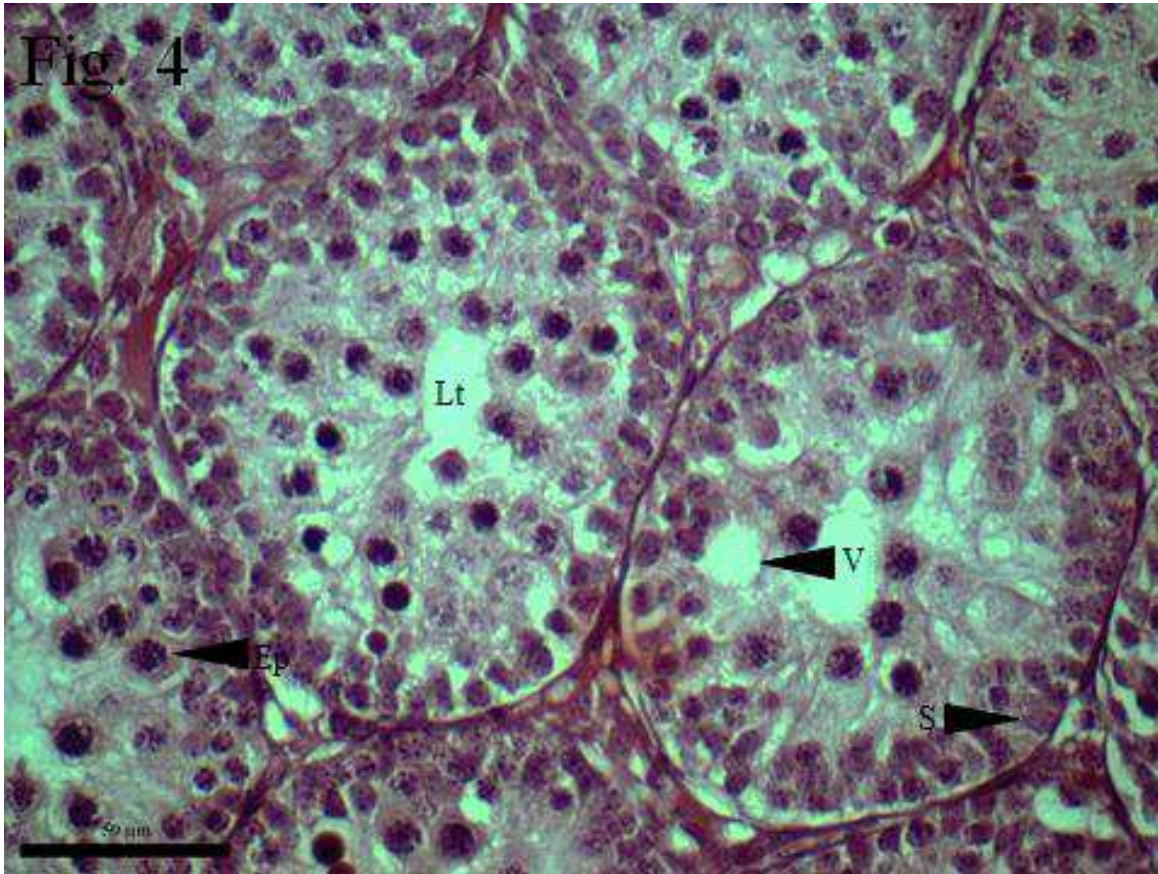
Fonte: Arquivo do autor.

Figura 3: Fotomicrografia do testículo de ratos albinos do grupo tratado com pregabalina e eutanasiados aos 14 dias de vida (GP14). Coloração Hematoxilina e Eosina. Aumento de 640x. Barra=50µm. Evidencia-se desorganização e vacuolizações no parênquima testicular. Células de Sertoli (S), tecido intersticial (Ti), células mióide (M) e vacúolo (V).



Fonte: Arquivo do autor.

Figura 4: Fotomicrografia do testículo de ratos albinos do grupo tratado com pregabalina e eutanasiados aos 21 dias de vida (GP21). Coloração Hematoxilina e Eosina. Aumento de 640x. Barra=50µm. Evidencia-se desorganização, e vacuolizações numerosas no parênquima testicular. Células de Sertoli (S), espermatoócito primário - paquíteno (Ep), vacúolo (V) e lúmen tubular (Lt).



Fonte: Arquivo do autor.

Quadro 1: Peso corpóreo (PC), peso testicular absoluto (PTA), índice gonadossomático (IGS), volume testicular total (VTT), eixo testicular maior (ETMA), eixo testicular menor (ETME) em grupos de ratos albinos controle (GC) e tratado com pregabalina (GP) de 14 dias e 21 dias de idade (GC14, GP14, GC21, GP21);

	GRUPOS			
	GC14	GP14	GC21	GP21
PC (g)	29,67* ± 1,5a	33* ± 5,44a	41,33 ± 7,33c	53,16 ± 3,06d
PTA (g)	0,06 ± 0,004a	0,09b ± 0,02b	0,17 ± 0,0c	0,26 ± 0,01d
IGS (%)	0,21* ± 0,02a	0,28* ± 0,05b	0,41* ± 0,06c	0,49* ± 0,02d
VTT (mm ³)	63,17 ± 0,005a	112,39 ± 0,02b	173,11 ± 0,05c	249,09 ± 0,01d
ETMA (mm)	7,17 ± 0,63a	8,02 ± 1,62a	8,94 ± 1,05c	11,13 ± 0,85d
ETME (mm)	3,77 ± 0,33a	5,05 ± 0,61b	5,56 ± 0,54c	5,99 ± 0,44d

Fonte: Arquivo do autor.

Letras diferentes na linha - Médias diferiram entre si pelo teste “t” de Student ($p \leq 0,05$).

Letras iguais na linha - Médias não diferiram entre si pelo teste “t” de Student ($p > 0,05$).

Letras diferentes com “*” na linha - Médias diferiram entre si pelo teste “U” de Mann-Whitney ($p \leq 0,05$).

Letras iguais com “*” na linha - Médias não diferiram entre si pelo teste “U” de Mann-Whitney ($p > 0,05$).

Quadro 2: Diâmetro do túbulo seminífero (DT), eixo menor do túbulo seminífero (EMTS), diâmetro do lúmen tubular (DL), área do túbulo seminífero (ART), área do lúmen tubular (ARL), altura do epitélio seminífero (ALES) e área do epitélio seminífero (ARE) em grupos de ratos albinos controle (GC) e tratado com pregabalina (GP) de 14 dias e 21 dias de idade (GC₁₄, GP₁₄, GC₂₁ e GP₂₁).

	GRUPOS			
	GC14	GP14	GC21	GP21
DT (µm)	98,63 ± 13,23a	98,87 ± 10,15a	172,72 ± 11,14c	150,07 ± 15,66d
EMTS (µm)	69,14* ± 2,48a	77,24* ± 7,62b	120,51 ± 5,05c	112,70 ± 5,68d
DL (µm)	46,12 ± 6,03a	71,42 ± 10,76b	70,94 ± 8,56c	105,59 ± 11,44d
	5667,54 ±	5970,47 ±	17254,33* ±	13298,39* ±
ART (µm²)	887,41a	1004,89a	2920,48c	1749,83d
	1233,23* ±	2886,68* ±		
ARL (µm²)	210,51a	821,24b	2577,76 ± 490,33c	6413,23 ± 848,73d
ALES (µm)	26,25 ± 4,67a	13,33 ± 1,96b	50,88 ± 4,26c	22,24 ± 3,81d
	4434,30 ±	3083,78 ±	14676,57* ±	6885,16* ±
ARE (µm)	749,66a	453,64b	2676,38c	1171,05d

Fonte: Arquivo do autor.

Letras diferentes na linha - Médias diferiram entre si pelo teste “t” de Student ($p \leq 0,05$).

Letras iguais na linha - Médias não diferiram entre si pelo teste “t” de Student ($p > 0,05$).

Letras diferentes com “*” na linha - Médias diferiram entre si pelo teste “U” de Mann-Whitney ($p \leq 0,05$).

Letras iguais com “*” na linha - Médias não diferiram entre si pelo teste “U” de Mann-Whitney ($p > 0,05$).

Quadro 3: Densidade de volume dos túbulos seminíferos (DVT), densidade de volume do tecido intersticial (DVI), volume dos túbulos seminíferos (VT), volume tecido intersticial (VI), e densidade de comprimento (DC) em grupos de ratos albinos controles (GC) e tratados com pregabalina (GP) de 14 e 21 dias de idade (GC₁₄, GP₁₄, GC₂₁ e GP₂₁).

	GRUPOS			
	GC14	GP14	GC21	GP21
DVT (%)	83,99 ± 2,38a	90,84 ± 1,47b	86,04 ± 2,21c	79,55 ± 3,51d
DVI (%)	16,00 ± 2,38a	9,15 ± 1,47b	13,95* ± 2,21c	20,44* ± 3,51d
VT (mm³)	60,00 ± 5,66a	72,62 ± 13,23b	197,72 ± 14,91c	150,38 ± 38,07d
VI (mm³)	12,62 ± 1,17a	5,18 ± 5,18b	30,52 ± 3,14c	39,75 ± 7,50d
DC (µm²)	96,47* ± 5,69a	88,39* ± 6,92b	49,70* ± 3,23c	55,41* ± 3,55d

Fonte: Arquivo do autor.

Letras diferentes na linha - Médias diferiram entre si pelo teste “t” de Student ($p \leq 0,05$).

Letras iguais na linha - Médias não diferiram entre si pelo teste “t” de Student ($p > 0,05$).

Letras diferentes com “*” na linha - Médias diferiram entre si pelo teste “U” de Mann-Whitney ($p \leq 0,05$).

Letras iguais com “*” na linha - Médias não diferiram entre si pelo teste “U” de Mann-Whitney ($p > 0,05$).