

UNIVERSIDADE FEDERAL DE CAMPINA GRANDE
CENTRO DE SAÚDE E TECNOLOGIA RURAL
CAMPUS DE PATOS-PB
CURSO DE MEDICINA VETERINÁRIA

MONOGRAFIA

**ESTUDO RETROSPECTIVO DOS CASOS DE NEOPLASIA
MAMÁRIA EM CADELAS ATENDIDAS NA CLÍNICA MÉDICA DE
CANINOS E FELINOS DO HOSPITAL VETERINÁRIO/ CSTR/
UFCG/ PATOS-PB NO PERÍODO DE JANEIRO 2009 A DEZEMBRO
DE 2013**

LARISSA DAYANE SILVA TABOSA

2015



UNIVERSIDADE FEDERAL DE CAMPINA GRANDE
CENTRO DE SAÚDE E TECNOLOGIA RURAL
CAMPUS DE PATOS-PB
CURSO DE MEDICINA VETERINÁRIA

MONOGRAFIA

**Estudo Retrospectivo dos Casos de Neoplasia Mamária em Cadelas
Atendidas na Clínica Médica de Caninos e Felinos do Hospital
Veterinário/ CSTR/ UFCA/ Patos-PB no período de janeiro 2009 a
dezembro de 2013**

Larissa Dayane Silva Tabosa

Graduanda

Prof^a. Dr^a.Melania Loureiro Marinho

Orientadora

Patos/PB

Fevereiro de 2015

FICHA CATALOGRÁFICA ELABORADA PELA BIBLIOTECA DO CSTR

- T114e Tabosa, Larissa Dayane Silva
Estudo retrospectivo dos casos de neoplasia mamária em cadelas atendidas na clínica médica de caninos e felinos do hospital veterinário/ CSTR/ UFCG/ Patos-PB no período de janeiro de 2009 a dezembro de 2013 / Larissa Dayane Silva Tabosa. – Patos, 2015.
35f. : il. color. graf. fig.
- Trabalho de Conclusão de Curso (Medicina Veterinária) -
Universidade Federal de Campina Grande, Centro de Saúde e Tecnologia Rural.
- “Orientação: Prof. Dra Melania Loureiro Marinho”
- Referências.
1. Cadeia mamária. 2. Diagnóstico. 3. Espécie canina. 4. Fatores predisponentes. I. Título.

CDU 616:619

UNIVERSIDADE FEDERAL DE CAMPINA GRANDE
CENTRO DE SAÚDE E TECNOLOGIA RURAL
CAMPUS DE PATOS-PB
CURSO DE MEDICINA VETERINÁRIA

LARISSA DAYANE SILVA TABOSA
Graduanda

Monografia submetida ao Curso de
Medicina Veterinária como requisito
parcial para obtenção do grau de
Médica Veterinária.

ENTREGUE EM: ___/___/___

MÉDIA: _____

BANCA EXAMINADORA

Prof^a. Dr^a .Melania Loureiro Marinho
Orientadora

Nota

Prof^o. Dr^o.Sérgio Ricardo de A. Melo e Silva
Examinador I

Nota

Prof^a. Dr^a. Verônica Medeiros da Trindade
Examinador II

Nota

*Dedico este trabalho em especial aos meus pais, Domingos Tabosa e
María Celma, por tudo que são em minha vida;
Aos meus avós, José Senhor e Margarida, por todo amor e dedicação;
Aos demais integrantes da família e amigos que mesmo longe se
fizeram presentes em minha vida.*

AGRADECIMENTOS

Minha eterna gratidão a **Deus** pela força espiritual para a realização deste trabalho, por me conceder o dom da vida com muita saúde e força para superar as dificuldades que são impostas no meu dia a dia.

Agradeço aos meus pais, **Domingos Tabosa** e **Maria Celma**, que mesmo separados, nunca se ausentaram de seus papéis, sempre me ensinando, me amando e me puxando as orelhas quando necessário. Por serem as pessoas mais importantes na minha vida e que estiveram e sempre vão estar presentes em todos os momentos. “Como é grande o meu amor por vocês...”

Aos meus avós paternos, **vó Nega** e **vô Israel**, que há tempos não estão mais entre nós, mas que guardo um enorme carinho e boas lembranças. Obrigada por terem colaborado com lembranças de momentos insubstituíveis.

Aos meus avós maternos, **José Senhor** e **Margarida** que são seres humanos extraordinários, amáveis, carinhosos e exemplares. Obrigada voinho por toda dedicação, por cada olhar carinhoso, por cada história contada e por encher meus ouvidos com suas gargalhadas deliciosas. Obrigada, voinha (vó Guida), pelo exemplo de mulher que és e por teus abraços.

As minhas primas-irmãs, **Aline**, **Crislayne**, **Fernanda** e **Neuma**, por todos os momentos que compartilhamos (“o primeiro paquerinha, o primeiro selinho, o primeiro sofrer por um garoto, o primeiro namorado”), por serem até hoje minhas cúmplices e confidentes. Amo vocês, primas!

A toda minha **Família Silva** e **Família Tabosa** pelo total apoio e compreensão, por todos os momentos que passamos juntos e que mesmo distante se mantiveram presentes em minha vida.

Às minhas amigas de longa data, **Jerlândia**, **Maria** e **Pollyanne**, por toda amizade que existe entre nós. Obrigada por serem tão especiais e por deixarem minha vida mais florida. Espero que nossa amizade vá além desta vida!

Ao meu namorado, **Luis (“o Grilo”)**, por todos os momentos que compartilhamos e os que ainda vamos compartilhar, por cada palavra e cada gesto de carinho e amor, por sempre se fazer presente em minha vida e me permitir fazer parte da sua. Te amo!!

À professora **Melania Loureiro Marinho**, por ter me acolhido tão bem, por toda paciência e dedicação na orientação deste trabalho. Muito obrigada, professora!

Aos meus amigos, **JessykaCarvalho**, **Thalles Torres**, **D. Beta**, **Sr. Zezinho** e **Natália** pelos momentos que vivemos, pela ajuda, cumplicidade e amizade. Sem o apoio de vocês eu não suportaria passar por tudo que foi vivido. Sou muito grata a vocês por isso!

Aos demais **amigos e colegas de curso**, em especial a toda **turma concluinte 2014.2** de veterinária. AllanyoMandu, Angélica Arantes, Arthur Nóbrega, Diego Wagner, Dayanny Alencar, Ellen Roberta, ÉrickPlatiní, Filippo Silva, Flaviana Moraes, GéssicaSizara, Heitor Cândido, Herbes Eduardo, Hítalo Guedes, Ívson Rodrigues, Jéssica Andrade, Jéssyka Andréa, Jorge Henrique, João Lamarck, José Wilson, Laura Oliveira, Leonardo Barros, Lígia Patrícia, Luzia Rabelo, Lyndemarques, Manoel Júnior, Mayara Vasconcelos, Maycon Rodrigues, Mikael Tolentino, Otton Porcino, Rafaella Ferreira, Raimundo Neto, Sara Maria e Valdecir Júnior. Foi muito bom estar com vocês durante esses cinco anos e espero que não nos faltem oportunidades de nos reencontrarmos.

A esta universidade, **professores e funcionários**, que me ajudaram de forma direta e indiretamente, por todo conhecimento acadêmico e contribuição para a realização deste sonho. Em especial a Damião Night, Tereza, Nara, Fernanda e Neide.

Aos **médicos veterinários** que me possibilitaram estágios ou que colaboraram de alguma forma na minha formação acadêmica. Muito obrigada pela confiança depositada e pela aprendizagem.

SUMÁRIO

1 INTRODUÇÃO	12
2 REVISÃO DE LITERATURA.....	14
2.1 Glândula mamária.....	14
2.2 Neoplasia mamária	14
2.3 Fatores predisponentes.....	18
2.3.1 Raça.....	18
2.3.2 Idade	19
2.3.3 Hormônios.....	19
2.3.4 Sexo.....	20
2.3.5 Nutrição.....	20
2.4 Profilaxia.....	20
2.5 Formas de diagnóstico	21
2.6 Tratamentos	22
2.6.1 Quimioterápicos	22
2.6.2 Cirúrgicos	23
2.6.3 Radioterapia	25
3 MATERIAL E MÉTODOS	26
4 RESULTADO E DISCUSSÃO.....	27
5 CONCLUSÃO.....	32
6 REFERÊNCIAS	33

LISTA DE FIGURAS

- FIGURA 1-** Glândulas mamárias em cadela. 1= torácica cranial; 2 = torácica caudal; 3 = abdominal cranial; 4 = abdominal caudal; 5 = inguinal. Fonte: LEMOS, M. M. et al.....Pág. 14
- FIGURA 2-** Mensuração em paquímetros do tumor de mama em cadela poodle não castrada. Fonte: VILLALOBOS e KAPLAN, 2007, p. 65.....Pág. 16
- FIGURA 3-** Carcinoma inflamatório em cadela, com extenso envolvimento de pele. Fonte: DALECK; DE NARDI; RODASKI, 2010, p. 374.....Pág. 17
- FIGURA 4-** Neoplasia mamária em cadela. Fonte: FEITOSA, 2014, p. 299.Pág. 18
- FIGURA 5-** Imagem radiográfica demonstrando estruturas nodulares intersticiais características de metástase pulmonar, causado por adenocarcinoma mamário no parênquima pulmonar. Fonte: DALECK; DE NARDI; RODASKI, 2010, p. 375. Pág. 22
- FIGURA 6-** Mastectomia unilateral parcial em cadela. Fonte: www.cirurgiavet.wordpress.com..... Pág. 24

LISTA DE GRÁFICOS

GRÁFICO 1- Distribuição dos casos de neoplasia mamária canina por sexo, no período de janeiro de 2009 a dezembro de 2013 no Hospital Veterinário–UFCG.....Pág.27

GRÁFICO 2–Distribuição dos casos de neoplasia mamária canina por idade, no período de janeiro de 2009 a dezembro de 2013 no Hospital Veterinário –UFCG.....Pág.28

GRÁFICO 3 –Distribuição dos casos de neoplasia mamária por raças, no período de janeiro de 2009 a dezembro de 2013no Hospital Veterinário –UFCG..... Pág.29

GRÁFICO 4 –Distribuição dos casos de neoplasia mamária em cadelas inteiras e em cadelas castradas no período de janeiro de 2009 a dezembro de 2013 no Hospital Veterinário – UFCG..... Pág.30

GRÁFICO 5-Distribuição dos casos de neoplasia mamária em cadelas que foram expostas a anticoncepcionais e não-expostas, no período de janeiro de 2009 a dezembro de 2013 no Hospital Veterinário – UFCG.....Pág. 31

RESUMO

TABOSA, LARISSA DAYANE SILVA. Estudo Retrospectivo dos Casos de Neoplasia Mamária em Cadelas Atendidas na Clínica Médica de Caninos e Felinos do Hospital Veterinário/ CSTR/ UFCG/ Patos-PB no período de janeiro 2009 a dezembro de 2013.

Patos-PB, Universidade Federal de Campina Grande. 2015, 35 p. (Monografia de conclusão do Curso de Medicina Veterinária).

Objetivou-se com este trabalho, realizar uma análise retrospectiva dos casos de neoplasias mamárias caninas, diagnosticadas na Clínica Médica de Pequenos Animais do Hospital Veterinário da UFCG, Campus de Patos-PB, especificando a idade, raça, localização anatômica da glândula mamária acometida, uso de anticoncepcionais, efeitos da castração e tipo de tratamento eleito, no período de 2009 a 2013, com a finalidade de analisar a presença de neoplasias mamárias na espécie canina e a correlação com fatores que podem influenciar o surgimento das mesmas. As cadelas mais acometidas foram as adultas de 3-8 anos de idade (46,7%), SRD (sem raça definida) (41,5%). Quanto à localização da neoplasia na cadeia mamária não foi possível, pois as fichas não informavam. Também foi analisado que cadelas expostas ao uso de progestágenos (28,9%) e cadelas inteiras (não castradas) (62,2%) são mais susceptíveis ao aparecimento desta patologia, tendo como principal método de tratamento, o cirúrgico (74,8%).

Palavras-chave: cadeia mamária, diagnóstico, espécie canina, fatores predisponentes.

ABSTRACT

TABOSA, LARISSA DAYANE SILVA. Retrospective Study of Neoplasia Breast cases in Bitches Served in the Medical Clinic of Dogs and Cats Veterinary Hospital / CSTR / UFCG / Patos-PB in January 2009 to December 2013. Patos-PB, Universidade Federal de Campina Grande. 2015, 35 p. (Monograph of course completion of Veterinary Medicine).

The objective of this study was a retrospective analysis of cases of canine mammary tumors, diagnosed in Clinical Small Animal Veterinary Hospital UFCG, Campus Patos-PB, specifying the age, race, anatomic location of the affected mammary gland, use of contraceptives, effects of castration and type of treatment chosen, from 2009 to 2013, in order to analyze the presence of mammary tumors in dogs and the correlation with factors that can influence the appearance of the same. The most affected dogs were adult 3-8 years old (46,7%), SRD (mongrel) (41,5%). As for the location of the tumor in the mammary chain was not possible because the chips not informed. Also analyzed was exposed to the use of progestogens dogs (28,9%) and bitches whole (non-castrated) (62,2%) are more susceptible to the onset of this condition, with the main method of treatment, surgical treatment (74,8%).

Key words: mammary chain, diagnosis, canine species, predisposing factors.

1 INTRODUÇÃO

O termo neoplasia consiste, por norma, em uma mutação genética, caracterizada pela persistente e desordenada proliferação de células de qualquer tecido do organismo, do qual não responde aos seus mecanismos de controles normais (KUMAR; FAUSTO; ABBAS, 2004).

As neoplasias mamárias têm grande importância na clínica de animais de companhia, não apenas pela alta incidência dos casos e de sua gravidade, mas também pelo valor inestimável que estes animais têm para seus proprietários. Muitos estudos já foram e estão sendo realizados com o intuito de encontrar tratamentos eficazes para a cura e profilaxia desta patologia. De acordo com alguns deles, dentre as neoplasias que mais acometem os canídeos, estão as de pele e em segundo lugar, as neoplasias da mama.

A neoplasia mamária pode atingir apenas uma glândula mamária ou toda sua cadeia mamária (uni ou bilateral), apresentando-se inicialmente como pequenos nódulos, que gradualmente aumentam de tamanho, sendo as glândulas inguinais são as mais frequentemente afetadas.

Fatores como: Idade avançada, animais não esterilizados, uso de anticoncepcionais, obesidade e pseudociese são os principais fatores predisponentes desta patologia em cadelas. Não há predisposição racial, embora Queiroga e Lopes, (2002) afirmem que os animais das raças Boxer e Beagle apresentem menos riscos de desenvolverem esse tipo de neoplasia.

O diagnóstico pode ser clínico, podendo-se ou não fazer-se uso de exames complementares como: O raio-x, a ultrassonografia ou a tomografia computadorizada, que ajudarão a chegar a um diagnóstico mais preciso do estado clínico do animal. No entanto, o diagnóstico laboratorial confirmatório é dado pela biópsia e exame histopatológico dos tecidos afetados.

A medida profilática mais eficaz, usada até hoje, é a castração antes do primeiro cio, essa medida reduz consideravelmente a probabilidade do aparecimento de neoplasia mamária em cadelas. Embora na literatura sejam relatados tratamentos como a quimioterapia e radioterapia, estes ainda estão em fase de estudo, e são usados coadjuvadamente com o tratamento de eleição mais utilizado, que consiste na retirada parcial ou total da cadeia mamária, ou seja, a nodulectomia e a mastectomia, uni ou bilateral, fato que dependerá do número de mamas acometidas, do tamanho, da localização,

da fixação aos tecidos adjacentes e também do estado geral do animal. Esse procedimento tem por finalidade evitar possíveis recidivas e metástases, melhorando a qualidade de vida do animal, e deverá estar associada, quase sempre, a Ovário-Salpingo Histerectomia (OSH).

O objetivo deste trabalho foi fazer um levantamento da casuística da neoplasia mamária em cadelas atendidas na Clínica Médica de Caninos e Felinos do Hospital Veterinário/ CSTR/ UFCG/ Patos-PB, bem como avaliar os fatores predisponentes desta patologia, glândulas mamárias mais acometidas, a eficiência da profilaxia e dos tratamentos clínicos e cirúrgicos utilizados.

2 REVISÃO DE LITERATURA

2.1 Glândula mamária

Assim como as glândulas sudoríparas e sebáceas, a glândula mamária é uma glândula cutânea. Embora seja estruturalmente semelhante em todos os mamíferos, há grandes diferenças entre as espécies relacionadas à aparência e à quantidade de componentes que são secretados. Composta por uma série de complexos mamários que são característicos de cada espécie. Nos carnívoros e suínos, as glândulas mamárias se prolongam da região ventral do tórax até a região inguinal, já nos ruminantes e nos equinos, se localizam na região inguinal e são nomeadas coletivamente de úbere (úber) (KONIG e LIEBICH, 2012; FEITOSA, 2014).

Na cadela a glândula mamária apresenta 10 complexos mamários, podendo variar de oito a doze, são dispostos em duas fileiras bilaterais, que podem ser simétricas ou não. Os complexos mamários são nomeados de acordo com a sua localização em: Complexos torácicos, abdominal cranial, abdominal caudal e inguinal (Figura 1). Cada complexo mamário é composto de cinco a 20 unidades mamárias e apresenta uma quantidade correspondente de ductos papilares que se abrem na ponta da papila com um óstio papilar separado (ostium papillare) (KONIG e LIEBICH, 2012).

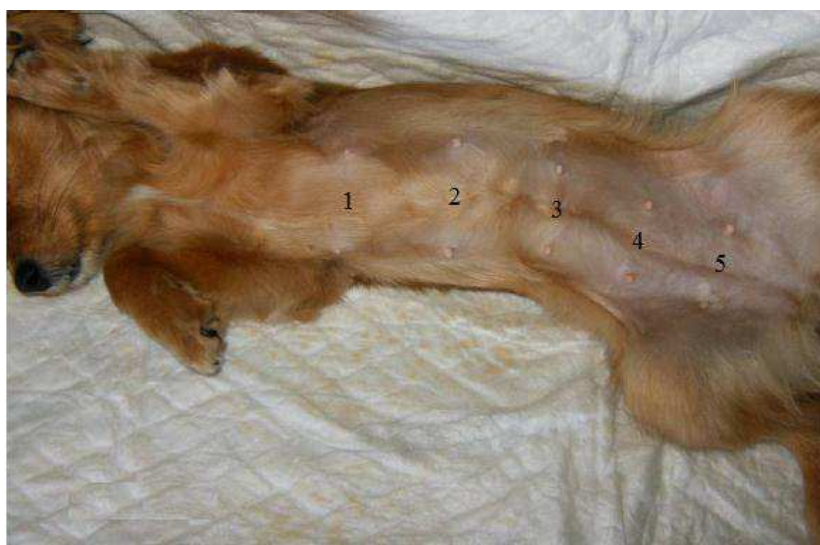


Figura 1- Glândulas mamárias em cadela. 1= torácica cranial; 2 = torácica caudal; 3 = abdominal cranial; 4 = abdominal caudal; 5 = inguinal. Fonte: LEMOS, M. M. et al.

2.2 Neoplasia mamária

Os termos neoplasia e tumor são erroneamente utilizados como sinônimos, para designar crescimentos anormais benignos ou malignos. A palavra tumor refere-se apenas ao aumento anormal do tecido, que pode ser devido a um acúmulo de líquido ou a uma reação inflamatória em uma parte do tecido ou em sua totalidade (KUMAR; FAUSTO; ABBAS, 2004).

O câncer tem origem em uma única célula que resulta de múltiplas mutações no DNA. A carcinogênese é um processo que ocorre em muitas etapas, aonde gradativamente as células vão adquirindo características de malignidade, devido uma série de alterações genéticas progressivas e acumulativas. As causas primárias do câncer ainda não estão totalmente esclarecidas, embora já se saiba que surgem devido a mutações genéticas espontâneas ou induzidas por agentes patogênicos (RODASKI e PIEKARZ, 2010).

Em fêmeas da espécie canina, as neoplasias mamárias são as mais diagnosticadas, com frequência de 25 a 50%, entre todos os outros tumores diagnosticados. Durante o ciclo estral da cadela, suas glândulas mamárias sofrem algumas alterações características em cada ciclo, como crescimento e proliferação, mesmo que a cadela não procrie. Acredita-se que essa frequente proliferação e subsequente regressão da glândula sejam fatores predisponentes à alta incidência de neoplasias mamárias nesta espécie (KONIG e LIEBICH, 2012). Ocorre uma frequência maior nas fêmeas com idade avançada com aproximadamente 10 anos e nas fêmeas esterilizadas após vários estros (RODASKI e PIEKARZ, 2010).

As neoplasias mamárias na cadela surgem mais frequentemente como nódulos associados ao tecido glandular ou ao mamilo, onde 50 % apresentam lesões múltiplas, não só devido à rápida progressão do tumor, como também pela demora dos proprietários no encaminhamento destes animais ao médico veterinário para avaliação clínica (LANA; RUTTEMAN; WITHROW, 2007). O desenvolvimento de tumores são mais comuns nas mamas inguinais e abdominais caudais, possivelmente pela maior atividade proliferativa relacionada ao estrógeno (COSTA, 2008).

Durante o exame físico da cadeia mamária, devem ser observados os aspectos das lesões, como a consistência, localização, número, tamanho, possíveis sinais de aderência aos tecidos adjacentes, deformações nas mamas e a presença ou não de ulcerações na pele (LANA; RUTTEMAN; WITHROW, 2007). As lesões podem ser únicas ou múltiplas, a

consistência da massa pode ser maciça ou flutuante, a localização anatômica é descrita de acordo com a cadeia mamária afetada e o tamanho é medido com paquímetros (Figura 2), podendo variar desde pequenos nódulos de 0,5 cm de diâmetro até 15 cm no seu maior diâmetro (FELICIANO et al., 2008).

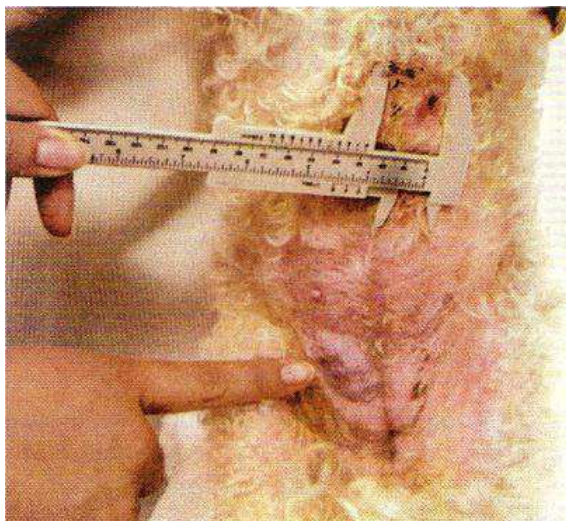


Figura 2- Mensuração em paquímetros do tumor de mama em cadela Poodle não castrada. Fonte: VILLALOBOS e KAPLAN, 2007

A avaliação dos linfonodos está associada diretamente com a sua função de drenagem linfática do tecido mamário. Ocorre drenagem linfática para os linfonodos ipsilateral, axilar e esternal quando as glândulas mamárias, torácicas cranial e caudal são afetadas pela neoplasia. É possível direcionar a avaliação dos linfonodos de acordo com a localização neoplásica (PATSIKAS et al., 2006).

As metástases são formadas pela invasão e disseminação local em áreas próximas ao tumor primário e/ou também por disseminação à distância, principalmente nos pulmões e fígado. As células metastáticas são as mais fortes e invadem os vasos linfáticos e sanguíneos por diapedese (VILLALOBOS e KAPLAN, 2011). Quanto à formação de metástases as neoplasias mamárias são classificadas em: Regional (linfonodos regionais) ou à distância (pode ocorrer por via linfática ou sanguínea). A metástase a distância pode afetar primeiramente o pulmão e posteriormente os linfonodos cervicais superficiais, esternais ou inguinais profundos e/ou em tecido hepático e renal, e com menos frequência em tecido ósseo, cardíaco ou na pele (LANA; RUTTEMAN; WITHROW, 2007).

Cerca de 50% das neoplasias são malignas (RODASKI e PIEKARZ, 2010). Os tumores benignos mamários podem ser classificados como adenoma simples, adenoma

complexo, adenoma basalóide, fibroadenoma de baixa celularidade e de alta celularidade, tumor misto benigno e papiloma ductal. Os grupos mais representativos dentro das neoplasias mamárias caninas são os adenomas complexos, fibroadenomas e tumores mistos benignos (MISDROP et al., 1999). Já as neoplasias mamárias malignas (Figura 3) podem ser classificadas em carcinoma não infiltrativo (*in situ*), carcinoma complexo, carcinoma túbulo papilíferosimples, carcinoma sólido simples, carcinoma anaplásico simples, carcinoma de célula escamosa, carcinoma mucoso, carcinoma lipídico, fibrossarcoma, osteossarcoma, carcinossarcomase, carcinoma ou sarcoma em tumores benignos (MISDROP et al., 1999).

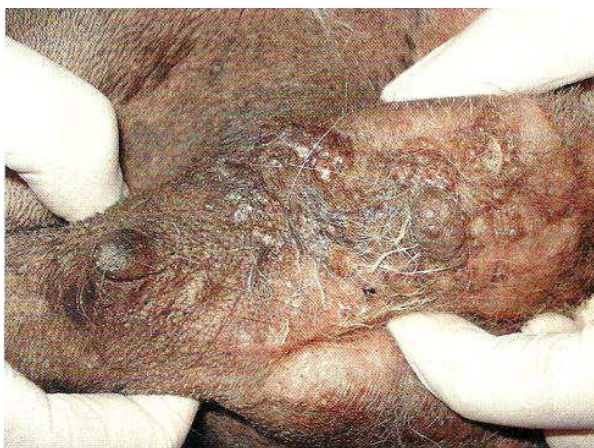

Figura 3- Carcinoma inflamatório em cadela, com extenso envolvimento de pele. Fonte: DALECK; DE NARDI; RODASKI, 2010.

Não é possível estabelecer um diagnóstico de malignidade apenas pelo aspecto macroscópico da neoplasia, mas existem algumas características, isoladas ou agregadas, que podem ser usadas como indicadores de comportamento maligno como: Rápido crescimento, aderência à pele e/ou aos tecidos adjacentes, margens mal definidas, presença de ulceração e inflamação intensa, linfadenomegalia regional e dispneia (dificuldade respiratória sugestiva de metástase pulmonar) (LANA; RUTTEMAN; WITHROW, 2007).

Nos fatores de prevenção, recomenda-se a esterilização cirúrgica precoce, antes do primeiro estro, e administrações de rações balanceadas, que evite a ingestão de excesso de gordura (RODASKI e PIEKARZ, 2010).

Alguns fatores são determinantes quanto ao prognóstico, como tamanho do tumor, envolvimento dos linfonodos, presença de metástases, tipo histológico, grau de malignidade, grau de invasão, grau de diferenciação nuclear e atividade dos receptores

hormonais. O tamanho do tumor é um fator importante no prognóstico, pois cães com neoplasias menores que três centímetros de diâmetro possuem um prognóstico significativamente melhor que os cães com tumores malignos maiores que três centímetros de diâmetro (DE NARDI et al., 2010). De acordo com Slatter (1998), o tipo histológico é o principal fator de influência no prognóstico.

No diagnóstico diferencial das neoplasias mamárias (Figura 4) é necessário que se tenha muito cuidado de excluir a possibilidade de mastocitomas, mastites, lipomas e hiperplasias (DE NARDI et al., 2010).

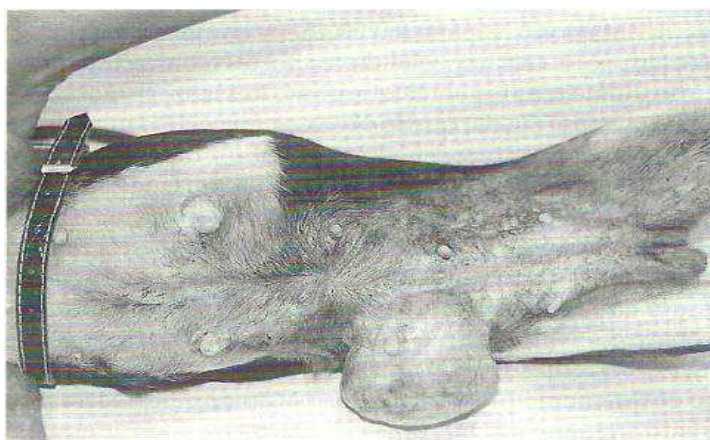


Figura 4- Neoplasia mamária em cadela. Fonte: FEITOSA, 2014.

2.3 Fatores predisponentes

2.3.1 Raça

Todas as raças podem ser afetadas, porém o Pastor Alemão, Doberman, Poodle e Cocker Spaniel são afetadas com maior frequência (RODASKI e PIEKARZ, 2010). Queiroga e Lopes, (2002) falam que embora não exista uma predisposição racial clara, algumas raças de caça são mencionadas visto que apresentam uma maior probabilidade de apresentarem esta enfermidade.

2.3.2 Idade

O risco de desenvolver tumores aumenta com a idade (VILLALOBOS e KAPLAN, 2011). Slatter (1998) fala que as cadelas apresentam uma idade média de nove anos para o surgimento de neoplasias mamárias benignas e 10 anos para as malignas. Já Villalobos e Kaplan (2011), falam que o risco de desenvolver neoplasias malignas antes dos cinco anos de idade é raro, quando surgem normalmente são benignas. As neoplasias mistas benignas aparecem mais cedo do que os carcinomas um a dois anos e as displasias mamárias ocorrem em cadelas jovens com média de dois a quatro anos de idade (VILLALOBOS e KAPLAN, 2011).

Com o aumento da idade, a incidência de neoplasias mamárias tende a crescer de forma lenta dos quatro aos seis anos de idade e rapidamente entre os seis e 10 anos (RUTTEMAN e KIRPENSTEIJN, 2003).

2.3.3 Hormônios

O número e o tipo de produtos hormonais esteróides variam bastante entre os países. Eles são usados com o intuito de controlar o comportamento reprodutivo e a atividade do ciclo ovariano em cadelas e gatas. Entre esses produtos estão os esteroides naturais, a progesterona e a testosterona, além de uma grande variedade de esteroides sintéticos, como o acetato de medroxiprogesterona, acetato de clormadinona, acetato de megestrol, acetato de delmadinona, melengestrol, proligestona, acetato de noretisterona e mibolerona (VERSTEGEN, 2014).

Nas cadelas e nas gatas, a progesterona exógena estimula a produção do hormônio do crescimento na glândula mamária com proliferação lóbulo-alveolar e conseqüentemente provoca uma hiperplasia de elementos mioepiteliais e secretórios, que induz a formação de nódulos benignos em animais jovens (SILVA; SERAKIDES; CASSALI, 2004).

Quando os receptores de membranas de células normais são ocupados por hormônios sexuais, isto também pode contribuir para o desenvolvimento de tumores mamários (VILLALOBOS e KAPLAN, 2011). Os receptores de estrógeno, progesterona, andrógenos, prolactina e dos fatores de crescimento epidermal já foram evidenciados nos tumores de mama nas cadelas, havendo também a coexistência desses receptores em uma única neoplasia. Acredita-se que exista uma correlação entre o número destes receptores

com a capacidade de proliferação das células neoplásicas (SILVA; SERAKIDES; CASSALI, 2004).

2.3.4 Sexo

As neoplasias mamárias em machos são raras, mas podem surgir em média um ano mais tarde, comparado às fêmeas em iguais circunstâncias (VILLALOBOS e KAPLAN, 2011).

2.3.5 Nutrição

Dietas gordurosas e a obesidade aumentam o risco da ocorrência de neoplasias mamárias (DE NARDI et al., 2010).

2.4 Profilaxia

A castração, também conhecida como esterilização ou ovariosalpingohisterectomia (OSH), evita a impregnação hormonal na cadela, que é responsável por causar tumores mamários, doenças do trato reprodutivo ou mudança de comportamento durante o ciclo estral (KUSTRITZ e OLSON, 2014).

A diferença na incidência de desenvolvimento de neoplasias mamárias em cadelas inteiras e em cadelas castradas em diferentes tempos é um forte indicativo de que o fator hormonal contribui para o desenvolvimento dessas neoplasias (FONSECA & DALECK, 2000). Quando as fêmeas são submetidas à ovariosalpingohisterectomia (OSH) ainda jovens, o risco de desenvolver uma neoplasia mamária é mínimo, mas aumenta quando as cadelas passam dos 2,5 anos de idade (VILLALOBOS e KAPLAN, 2011).

Quando realizada antes do primeiro estro, a ovariosalpingohisterectomia reduz o risco de desenvolvimento de neoplasias mamárias para 0,5%. Este risco vai aumentando consideradamente nas fêmeas esterilizadas após o primeiro ciclo estral para 8,0% e no segundo ciclo para 26%. A proteção que é fornecida pela castração desaparece após os dois anos e meio de idade (FONSECA & DALECK, 2000).

2.5 Formas de diagnóstico

É necessário antes de qualquer outro exame, um exame físico completo, exames hematológicos e bioquímica de rotina para conhecer o estado geral do paciente (DE NARDI et al., 2010). O diagnóstico consiste no conjunto de informações obtidas através de uma anamnese detalhada, exame físico (principalmente com observação e palpação da glândula mamária) e exames complementares como a citologia e o histopatológico (FEITOSA, 2014).

Antes de qualquer indicação cirúrgica, deve ser feito um exame radiográfico (Figura 5) do tórax, para que se tenha ciência de uma possível existência de metástases no parênquima pulmonar e nos linfonodos esternais. A avaliação radiográfica será mais precisa se realizada em três projeções radiográficas (lateral direita, lateral esquerda e ventrodorsal) (DE NARDI et al., 2010). Nas imagens de raios-X, as áreas onde existe metástase pulmonar apresentam-se como áreas de densidade intersticial (LANA; RUTTEMAN; WITHROW, 2007). Na avaliação radiográfica também é possível a visualização das neoplasias mamárias em projeções laterais, como aumento de volume de tecidos moles na região abdominal ventral (CANOLA e MEDEIROS, 2010).

Nos casos dos tumores mamários afetarem os dois últimos pares de mama, a região sublombar deve ser avaliada através de um exame ultra-sonográfico, com a finalidade de observar a presença ou não de metástases nos linfonodos regionais. Também é importante avaliar possíveis metástases no parênquima hepático ou em outras estruturas abdominais (DE NARDI et al., 2010).

A citologia sempre deverá ser realizada, pois permite uma diferenciação de processos inflamatórios e de outras neoplasias que possam ocorrer próximo à mama. Também é utilizada na avaliação dos linfonodos regionais, para ciência do comprometimento por células neoplásicas (DE NARDI et al., 2010). Os linfonodos regionais axilares e inguinais superficiais devem sempre ser examinados quanto ao tamanho e consistência e, caso sejam considerados suspeitos, devem ser analisados, por punção aspirativa por agulha fina (PAAF) ou biópsia, para pesquisa de infiltração tumoral (LANA; RUTTEMAN; WITHROW, 2007).

O método de eleição para identificar as características de uma neoplasia é o exame histopatológico, onde é possível verificar o grau do tumor, presença de necrose e a invasão linfática e vascular que são de grande importância na avaliação do comportamento

biológico do tumor como também na conduta terapêutica (DE NARDI et al., 2010). A excisão cirúrgica permite o exame histopatológico do tumor para diferenciação (QUEIROGA e LOPES, 2002).

A citologia aspirativa com agulha fina (PAAF) é utilizada para diagnosticar carcinomas inflamatórios. O diagnóstico definitivo é realizado por meio de biópsia incisional e pelo exame histopatológico (DE NARDI et al., 2010). Misdrop et al (1999) fala que o diagnóstico definitivo do tipo de neoplasia é possibilitado através da avaliação microscópica, citologia ou histopatologia.

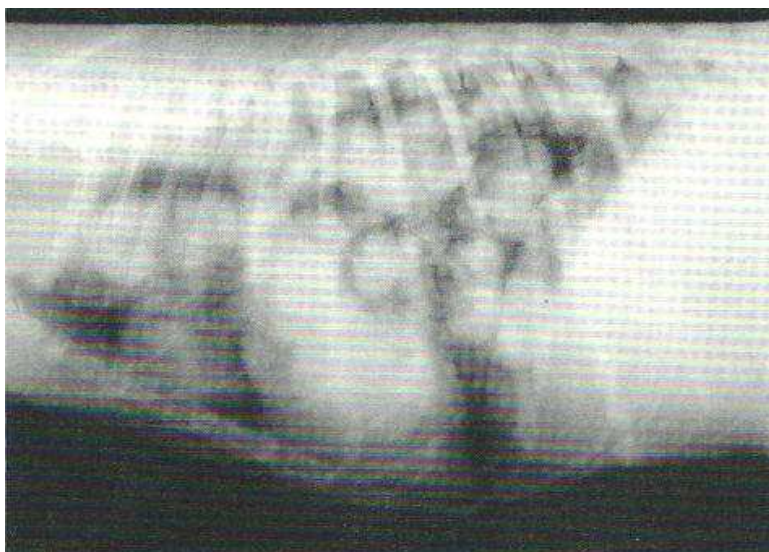


Figura 2- Imagem radiográfica demonstrando estruturas nodulares intersticiais características de metástase pulmonar, causado por adenocarcinoma mamário no parênquima pulmonar. Fonte: DALECK; DE NARDI; RODASKI, 2010.

2.6 Tratamentos

Existem diversas opções de tratamento, porém a escolha deve ser feita analisando o estágio que se encontra o tumor. Dentro das opções de tratamento estão a quimioterapia, a incisão cirúrgica e a radioterapia ou uma combinação desses tratamentos (NOVOSAD, 2003).

2.6.1 Quimioterápicos

Objetiva-se com o uso da quimioterapia em animais de companhia, aumentar o tempo de vida ou melhorar a qualidade de vida do animal com câncer. O termo

quimioterapia é usado normalmente referente ao uso de fármacos no tratamento do câncer, embora o uso de fármacos ou substâncias no tratamento de qualquer doença seja uma quimioterapia (KRAEGEL, 2014).

A quimioterapia é eleita nos casos onde há múltiplas metástases no parênquima pulmonar ou em outros órgãos (DE NARDI et al., 2010). A via de administração eleita depende do tipo de fármaco e do tipo de câncer, sendo a maioria administradas por via oral ou parenteral. O tempo e a frequência e a duração da administração dos quimioterápicos depende do tipo de câncer em questão e da tolerância do paciente ao fármaco. As administrações são feitas diariamente, semanal ou mensalmente (KRAEGEL, 2014).

O manuseamento desses quimioterápicos deve ser feito com muito cuidado, pois alguns deles são muito potentes e também carcinógenos sob exposição prolongada (KRAEGEL, 2014).

Os fármacos quimioterápicos têm como células-alvo, as de intensa atividade de proliferação, incluindo as células normais que vivem em constante mitose, como o epitélio das vilosidades intestinais, o epitélio dos folículos pilosos e células da medula óssea. Por esta razão normalmente surgem os efeitos colaterais, como sinais gastrointestinais, alopecia e mielossupressão. As drogas de eleição para o tratamento de neoplasias mamárias são a ciclofosfamida, a doxorrubicina e o 5-Fluorouracil (NELSON e COUTO, 2006).

2.6.2 Cirúrgicos

A remoção cirúrgica completa ainda é o tratamento de escolha, exceto em animais com diagnóstico de carcinoma inflamatório ou com presença de metástases distantes (LANA; RUTTEMAN; WITHROW, 2007).

A remoção precoce de tumores de mama, com diâmetro máximo menor que três centímetros, independente da malignidade aumenta a estimativa de vida do animal. Quanto mais avançado for o estágio do câncer, maior será o risco de reincidência (MIALOT et al, 1981).

A seleção da técnica cirúrgica, mais ou menos agressiva, depende do estado clínico do paciente, do número de tumores e da sua localização na cadeia mamária, das características clínicas do tumor como tamanho, aderência, ulceração e a escolha do cirurgião (QUEIROGA e LOPES, 2002).

A mastectomia simples é utilizada quando a região central da glândula ou sua maior parte é afetada. A retirada da glândula inteira pode ser mais fácil quando comparada a uma incisão no tecido mamário, pois evita complicações pós-operatórias causadas por extravasamento de leite e linfa. A mastectomia regional (Figura 6) abrange a remoção da glândula acometida e das glândulas adjacentes. A mastectomia unilateral é realizada quando os tumores são encontrados em uma cadeia mamária e a mastectomia bilateral quando numerosas massas tumorais são encontradas nas duas cadeias mamárias, podendo dificultar no fechamento da pele, aumentando assim o tempo cirúrgico (HEDLUND, 2008).

A ovariectomia é realizada com a finalidade de reduzir a incidência de tumores mamários, principalmente se realizada em animais jovens. Segundo Kustritz e Olson, (2014) os efeitos protetores, embora controversos, podem ser observados em animais submetidos à cirurgia com idade de sete a nove anos de idade.

Raramente ocorrem efeitos adversos da esterilização cirúrgica, e quando ocorrem estão relacionadas diretamente à cirurgia (reações inflamatórias, abscessos e aderências), a síndrome do ovário remanescente (contribui na metade dos casos com complicações descritas causada pela persistência do tecido ovariano) e a obesidade. Com relação à alta incidência da obesidade, acredita-se que está relacionada à redução na taxa metabólica basal e à diminuição da atividade física, que pode ser diminuída pela forma que o proprietário cria seu animal, aumentando a atividade física e com uma restrição alimentar (KUSTRITZ e OLSON, 2014).

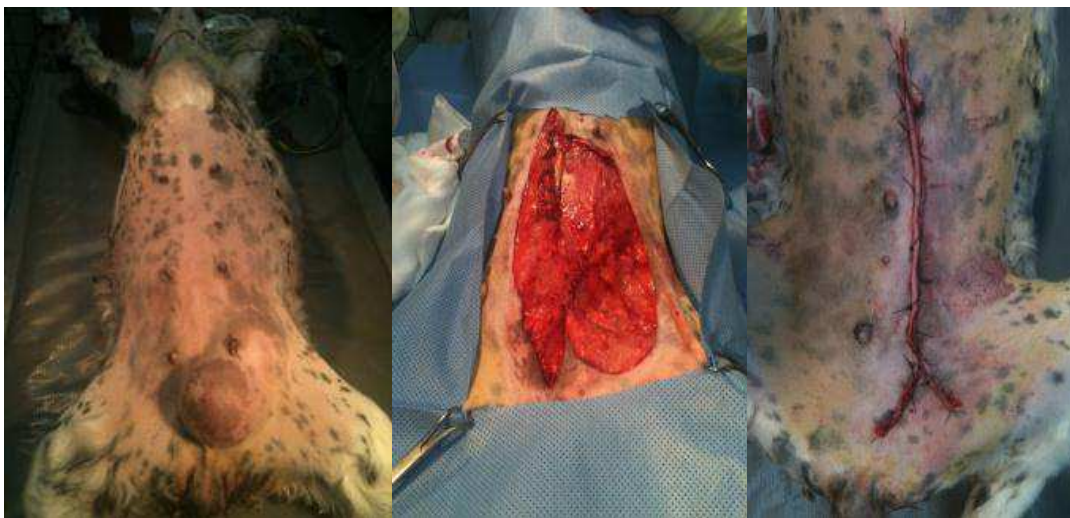

Figura 3- Mastectomia unilateral parcial em cadela. Fonte: www.cirurgiavet.wordpress.com

2.6.3 Radioterapia

A radioterapia é usada principalmente no controle de tumores localizados e no tratamento paliativo (melhora da qualidade de vida sem intenção de cura), como também no pós-operatório para destruir os resquícios de células neoplásicas ainda presentes na área cirúrgica. Quando aplicada em neoplasias localizadas e responsivas à radiação é mais eficaz (VILLALOBOS e KAPLAN, 2011).

A radiação liberada destrói as células impedindo a multiplicação destas. O feixe de radiação quebra as ligações químicas no DNA das células diretamente por ionização, ou indiretamente, ionizando as moléculas de água das células, resultando na formação de radicais livres e oxigênio ativo, que transferem energia e lesam o DNA das células neoplásicas. O tecido tumoral comparado ao tecido normal é mais sensível à radiação, mas a região tecidual adjacente sofre com os efeitos, podendo ocorrer efeitos colaterais agudos ou tardios (VILLALOBOS e KAPLAN, 2011).

No início do tratamento é necessário decidir o tipo de diagnóstico por imagem a ser solicitado, se a ressonância magnética ou a tomografia computadorizada. Em geral, os radioterapêuticos preferem a tomografia computadorizada, pois ela reconstrói imagens tridimensionais sendo desta forma possível a realização de um planejamento para a realização do tratamento (VILLALOBOS e KAPLAN, 2011).

A radioterapia, assim como a cirurgia tem sua função limitada pela vastidão da neoplasia, podendo a radioterapia, apenas ser considerada, em cadelas com tumores muito extensos que inviabilizam a remoção cirúrgica. A eficácia da radiação no pós-operatório de neoplasias malignas, onde há o comprometimento das margens cirúrgicas, ainda não foi definida. A utilização da radioterapia (8Gy em 2 ou 3 frações) em cadelas com tumores inoperáveis e em carcinomas inflamatórios não tiveram resultados satisfatórios, sendo necessários mais estudos para estabelecer a eficácia da radioterapia nos tumores mamários caninos (DE NARDI et al., 2010).

3 MATERIAL E MÉTODOS

Os dados para o estudo retrospectivo foram coletados na Clínica Médica de Caninos e Felinos do Hospital Veterinário/ CSTR/ UFCG/ Patos-PB. Foram analisadas apenas as fichas de atendimento que correspondem ao período de janeiro de 2009 a dezembro de 2013 de cadelas diagnosticadas com neoplasia mamária, sem distinção de raça, idade e período do ano.

Foram analisadas a presença de neoplasias mamárias na espécie canina e a correlação com fatores que podem influenciar o surgimento das mesmas, como: sexo, idade, raça, fêmeas submetidas ou não à OSH, cadelas expostas ou não a anticoncepcionais, foram analisados também a localização anatômica acometida pela neoplasia mamária, o tratamento utilizado e as recidivas.

Quanto à faixa etária, os casos foram divididos em quatro grupos: jovens até três anos, adultos de três a oito anos, idosos de 9 a 20 anos e fichas sem informação.

No fator raça, foram formados oito grupos, de acordo com o número de casos. Grupo SRD, Poodle, Pinscher, Rottweiler, Pitbull, Cocker Spaniel e Outros (formado pelas raças: Yorkshire, Doberman, Dálmata, Pequinês, Dachshund, Pastor Alemão, Akita, Beagle, Fila e Fox Paulistinha, com casuística mínima).

O fator castração foi dividido em três grupos, cadelas não castradas, cadelas castradas e fichas sem informação.

Quanto ao uso de progestágenos, foram formados três grupos, cadelas expostas, cadelas não expostas e fichas sem informação.

Quanto à localização anatômica da neoplasia na glândula mamária, só foram possíveis formar dois grupos, o grupo de fichas sem informação e o grupo glândula torácica cranial.

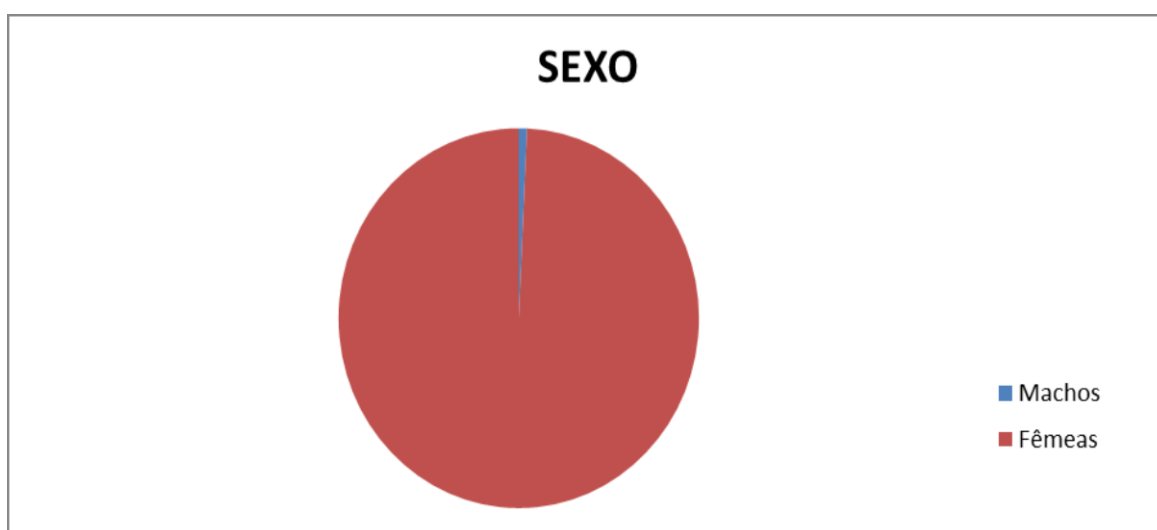
Foram considerados dois grupos quanto ao tipo de tratamento utilizado, o cirúrgico e cirúrgico associado à quimioterapia. Quanto à recidiva dos tumores mamários, dois grupos foram formados, o de casos recidivantes e o de não-recidivantes.

Os dados obtidos foram anotados, arquivados no computador e posteriormente analisados através do Microsoft Office Excel 2007.

4 RESULTADOS E DISCUSSÃO

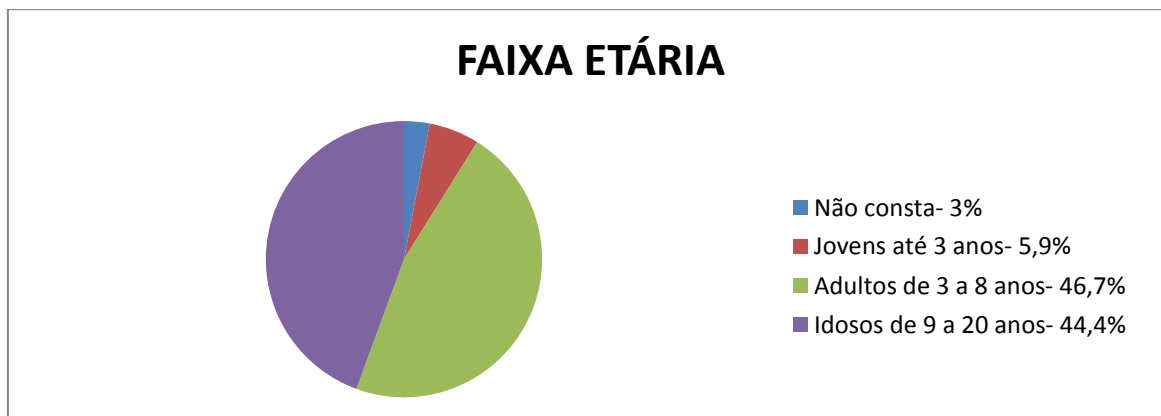
No período de 2009 a 2013, foram observados 135 casos de neoplasias mamárias em fêmeas da espécie canina e apenas um caso em macho. Embora os machos não tenham sido objeto de estudo no levantamento de dados, vale citar devido à raridade de sua ocorrência (Gráfico 1).

Gráfico 1- Distribuição dos casos de neoplasia mamária canina por sexo, no período de janeiro de 2009 a dezembro de 2013 no Hospital Veterinário – UFCG.



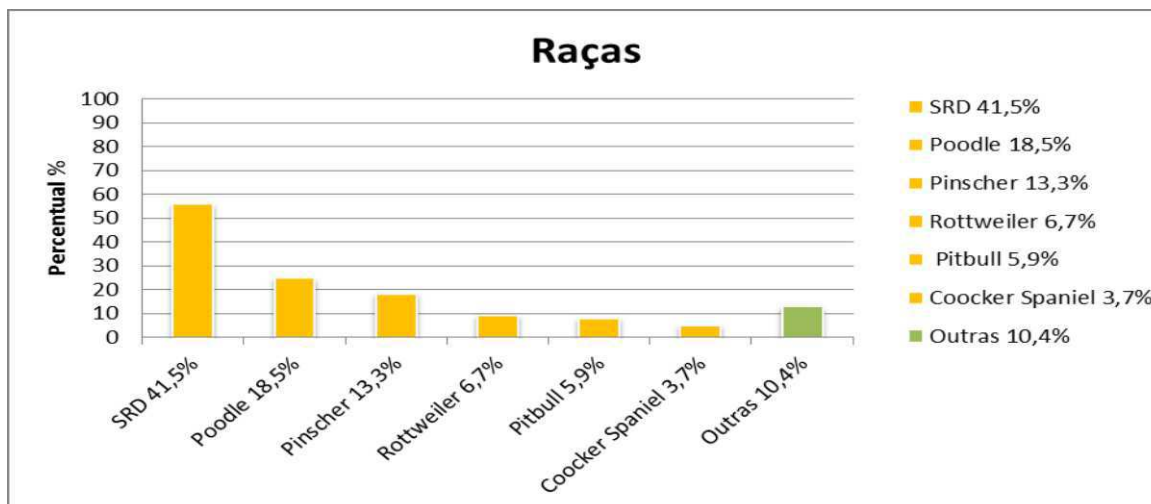
Nos resultados obtidos neste trabalho, no que diz respeito à faixa etária (Gráfico 2), onde o grupo mais afetado foi o de cadelas adultas de três a oito anos (46,7%), houve uma insignificante diferença de Daleck; Nardi; Rodaski, (2010) quando afirmam que as neoplasias mamárias são mais frequentes em fêmeas com idade avançada em torno de 10 anos. Quanto ao aparecimento mais raro de neoplasias malignas antes dos cinco anos, citado por Villalobos e Kaplan (2011), nada foi observado por falta de informações nas fichas.

Gráfico 2- Distribuição dos casos de neoplasia mamária canina por idade, no período de janeiro de 2009 a dezembro de 2013 no Hospital Veterinário – UFCG.



Em relação às raças, os resultados obtidos apontam os animais sem raça definida (SRD), como sendo os mais prevalentes (41,5%), no que diz respeito à incidência de neoplasias mamárias (Gráfico 3), provavelmente em virtude destes animais serem em maior número nesta região. Comparando (os resultados obtidos aos observados em estudo publicado por Rodaski e Piekarz, (2010) que afirmam serem as raças Pastor Alemão, Doberman, Poodle e Cocker Spaniel as que são afetadas com maior frequência, verificou-se neste estudo que, as cadelas da raça Poodle (18,5%) possuem considerável predisposição as neoplasias mamárias, concordando com os autores, seguidas pelas cadelas das raças Pinscher (13,3%), que não foram citadas por eles. As cadelas da raça Cocker Spaniel (3,7%) apresentaram um percentual menor, enquanto que, as das raças Pastor Alemão e Doberman tiveram casuísticas mínimas, não sendo, portanto, consideradas como raças predisponentes neste trabalho.

Gráfico 3- Distribuição dos casos de neoplasia mamária por raças, no período de janeiro de 2009 a dezembro de 2013 no Hospital Veterinário – UFCG.

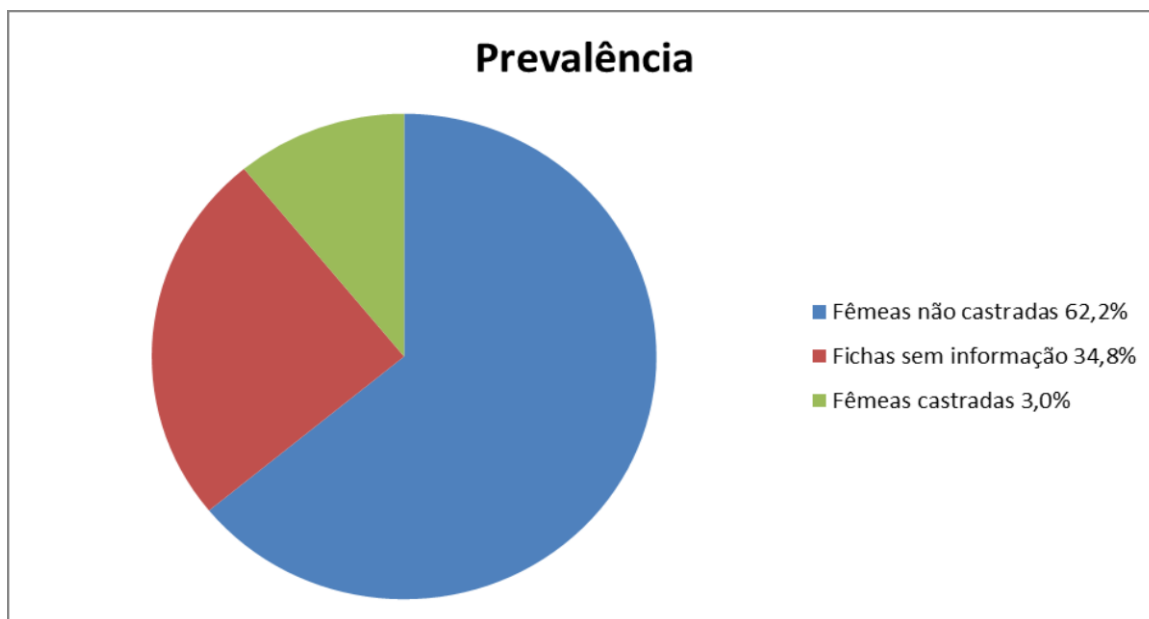


De acordo com a localização anatômica da cadeia mamária acometida, 134 casos (99,3%) dos casos estudados não informaram sobre a localização da neoplasia e apenas um caso (0,7%) informou que a neoplasia estava localizada na glândula torácica cranial.

Levando-se em consideração a relação entre, presença de neoplasia mamária em cadelas submetidas ou não à OSH (Gráfico 4), foram observados os seguintes resultados:

A incidência de neoplasias mamárias em cadelas inteiras (não castradas) (62,2%) foi consideravelmente maior que a incidência em cadelas castradas (3,0%), confirmando o efeito preventivo que a esterilização tem. Não foi possível analisar o efeito protetor da castração associada ao número de ciclos estrais, por falta de registro nas fichas. No grupo de cadelas castradas, também não havia registro da idade que esses animais foram esterilizados. Um caso a parte desses 135 casos relatados, foi à ocorrência da neoplasia mamária em uma cadela com síndrome do ovário remanescente. Devido à persistência do tecido ovariano, e conseqüentemente da produção de hormônios endógenos, um dos principais fatores que predispõem ao desenvolvimento de neoplasias mamárias.

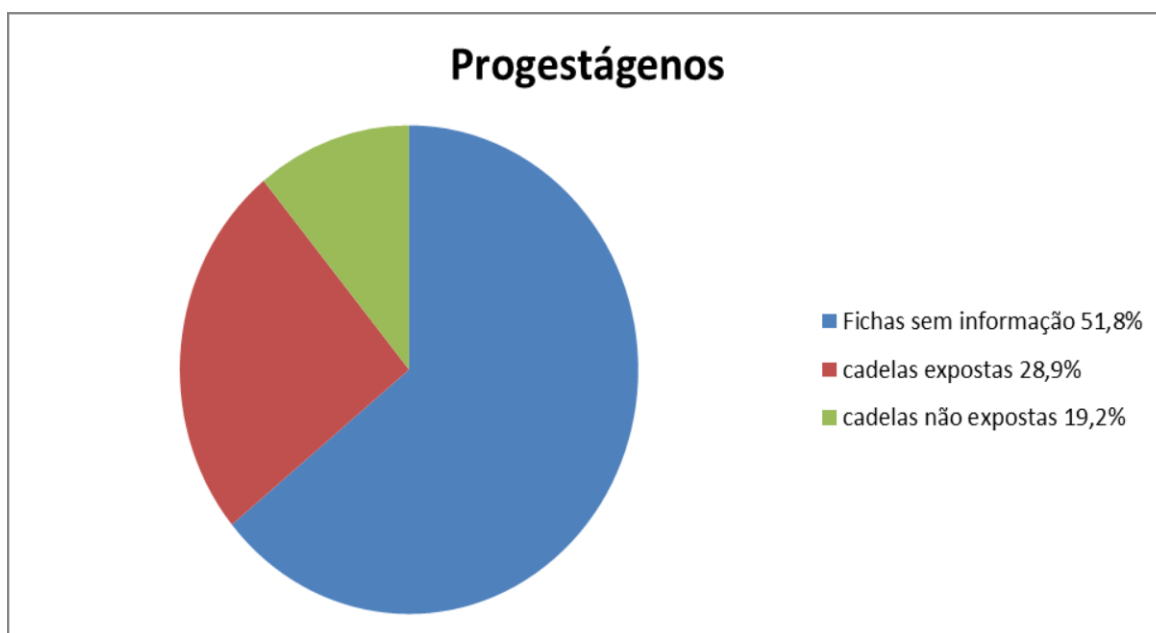
Gráfico 4- Distribuição dos casos de neoplasia mamária em cadelas inteiras e em cadelas castradas no período de janeiro de 2009 a dezembro de 2013 no Hospital Veterinário – UFCG.



Quanto à relação da presença da neoplasia em fêmeas submetidas ao uso de anticoncepcionais (Gráfico 5):

Observou-se que a ocorrência das neoplasias mamárias foi maior no grupo das cadelas expostas aos progestágenos (28,9%), como cita a literatura, do que nas cadelas que nunca foram expostas (19,2%) a esses hormônios. Este fato confirma que o maior índice de neoplasias mamárias pode estar relacionado ao uso dos contraceptivos. No entanto, dos 135 casos estudados em 70 fichas (51,8%), não foi informado se a cadela já tinha sido submetida a algum tipo de anticoncepcional. Nas fichas também não informavam quantas vezes as elas já tinham sido expostas.

Gráfico 5- Distribuição dos casos de neoplasia mamária em cadelas que foram expostas a anticoncepcionais e não-expostas, no período de janeiro de 2009 a dezembro de 2013 no Hospital Veterinário – UFCG.



Quanto ao tipo de tratamento escolhido para as cadelas diagnosticadas com neoplasia mamária, em 27 casos (20%) não havia informação sobre tratamento, em 101 casos (74,8%) o tratamento realizado foi cirúrgico (mastectomia radical ou unilateral direita ou esquerda, nodulectomia, que eram associadas quase sempre à OSH); em um caso (0,7%) houve a informação da realização de cirurgia associada ao tratamento quimioterápico; seis casos (4,4%) não se encaixavam em nenhum dos grupos relacionados ao tipo de tratamento, pois essas cadelas foram submetidas ao procedimento de eutanásia. É possível notar que o tipo de tratamento mais utilizado consiste no tratamento cirúrgico. Tratamentos a base de quimioterápicos, associados ou não a tratamentos cirúrgicos, raramente foram utilizados, embora na literatura atual já esteja sendo falada e praticada clinicamente com maior frequência. Quanto à técnica cirúrgica utilizada não foi possível fazer um levantamento, devido à falta de informações nas fichas. Com relação à recidiva do tumor mamário após o tratamento clínico e/ou cirúrgico, apenas em cinco casos (3,7%) foram relatados, provando a eficiência da retirada cirúrgica do(s) tumor(es).

Foi observada também uma falha na clínica no que se refere à solicitação de exames para se ter ciência do estado clínico geral da paciente, assim como de exames confirmatórios que nos informe o tipo de tumor com que estamos lidando.

5 CONCLUSÃO

Neste estudo pôde-se concluir que fatores como idade avançada, cadelas não submetidas à castração, exposição à anticoncepcionais e algumas raças como SRD, Poodle, Pinscher, apresentam uma maior incidência ao aparecimento de neoplasias mamárias. Não foi possível fazer um levantamento detalhado da localização nas glândulas mamárias que mais são afetadas. O principal tratamento eleito foi o procedimento cirúrgico, que se mostrou muito eficiente, pelo baixo número de casos reincidentes.

Embora não tenha sido objeto de estudo neste trabalho, a falta da solicitação de exames complementares e diagnósticos para as cadelas diagnosticadas com tumores mamários é de suma importância para se saber melhor o estado geral da paciente, assim como o tipo histológico do tumor, onde reflete diretamente no tipo e na eficiência do tratamento a ser utilizado.

6 REFERÊNCIAS

- CANOLA, J.C.; MEDEIROS, F.P. **Radiografia convencional e Ultra-sonografia no Diagnóstico de Neoplasias**. In__DALECK, C.R.; DE NARDI, A.B.; RODASKI, S. Oncologia em cães de gatos. 1 reimpressão. São Paulo: Roca, Cap. 5, p. 93-111, 2010.
- COSTA, C.F.S. **Neoplasia Mamaria em felídeos e canídeos domésticos** / Carlos Fernando Santana Costa. São Paulo: Faculdades Metropolitanas Unidas, 2008.
- DE NARDI, A.B.; RODASKI, S.; ROCHA, N.S.; FERNANDES, S.C. **Neoplasias Mamárias**. In__DALECK, C.R.; DE NARDI, A.B.; RODASKI, S. Oncologia em cães de gatos. 1 reimpressão. São Paulo: Roca, Cap. 25, p. 371-383, 2010.
- FEITOSA, F.L.F. **Sistema reprodutor- semiologia da glândula mamaria de éguas, cadelas e gatas**. In__FEITOSA, F.L.F. Semiologia veterinária: a arte do diagnóstico. 3 ed. São Pulo: Roca, cap. 9, p. 287-351, 2014.
- FELICIANO, M.A.R.; VICENTE, W.R.R.; LEITE, C.A.L.; et al. Abordagem ultrassonográfica da neoplasia mamária em cadelas: revisão de literatura. **Revista Brasileira de Reprodução Animal**, Belo Horizonte, v.32, n.3, p.197-201, 2008.
- FONSECA, C.S.; DALECK, C.R. Neoplasias mamárias em cadelas: influência hormonal e efeitos da ovario-histerectomia como terapia adjuvante. **Ciência Rural**, v.30, n.4, p.731-735, 2000.
- HEDLUND, C.S. **Cirurgias do Sistema Reprodutor**. Cirurgia de Pequenos Animais. 3ed. MosbyElsevier, p.731-732, 2008.
- KNAPP, D.W. **Tumores mamários caninos**. I__ETTIGER, S.J.; FELDMAN, E.C. Tratado de medicina interna veterinária: doenças do cão e do gato. 5 ed. Rio de Janeiro: Guanabara Koogan, v.2, Apêndice 1, p. 2032, 2014.
- KRAEGEL, S.A. **Quimioterapia**. In__ETTINGER, S.J.; FELDMAN, E.C. Tratado de medicina interna veterinária: doenças do cão e do gato. 5 ed. Rio de Janeiro: Guanabara Koogan, v.2, Apêndice 1, p. 2025, 2014.
- KUMAR, V.;FAUSTO,N.;ABBAS A (2004). *Pathologic Basis of Disease*.Pennsylvania, Elsevier Health Sciences.7th edition: 288-325.
- KUSTRITZ, M.V.R.; OLSON, P.N. **Castração ou esterilização precoce**. In__ETTIGER, S.J.; FELDMAN, E.C. Tratado de medicina interna veterinária: doenças do cão e do gato. 5 ed. Rio de Janeiro: Guanabara Koogan, V.2, cap. 160, p. 1622-1624, 2014.
- LANA, S.E.; RUTTEMAN, G.R.; WITHROW, S.J. **Tumors of the mammary gland**. In:

WITHROW, S.J. & VAIL, D.M., **Withrow&MacEwen's Small Animal ClinicalOncology**4.ed. St. Louis: Saunders Elsevier, 2007. p.619-636.

MARTINS, D.C.; FERREIRA, A.M.R. Marcadores prognósticos como um auxílio à conduta clínico-cirúrgica em uma cadela apresentando múltiplos nódulos mamários. **ActaScientiaeVeterinariae**, v.31, p.189-191, 2003.

MISDORP, W (2002). **Tumors of the Mammary Gland**. In *Tumors in Domestic Animals*. Iowa, Iowa State Press. 4th edition: 575-606.

NELSON, R. W. ; COUTO, C. G. **Distúrbios do sistema reprodutivo**. In__JOHNSON, C. A. Medicina interna de pequenos animais. 3.ed. Rio de Janeiro:Elsevier, 2006. p. 811.

PATSIKAS, M.N.; KARAYANNOPOULOU, M.; KALDRYMIDOY, E.; et al. The Lymph Drainage of the Neoplastic Mammary Glands in the Bitch: A Lymphographic Study. *Anatomia, Histologia e Embryologia*, v.35, p.228–234, 2006.

QUEIROGA, F.; LOPES, C. Tumores mamários caninos – novas perspectivas. In:**Congressode Ciências Veterinárias**, Oeiras, 2002. Anais... p.183-190, 2002.

RODASKI, S.; PIEKARZ, C. H. **Epidemiologia e Etiologia do câncer**. In__DALECK, C. R.; DE NARDI, A. B.; RODASKI, S. Oncologia em cães e gatos. 1 reimpressão. São Paulo: Roca, Cap. 1, p. 1-22, 2010.

RUTTEMAN, GR.; KIRPENSTEIJN, J (2003). **Tumours of Mammary Glands**.In *Manual of Canine and Feline Oncology*.BVA. 2th edition: 234-239.

SILVA, A.E.; SERAKIDES, R.; CASSALI, G.D. Carcinogênese hormonal e neoplasias hormônio-dependentes. **Ciência Rural**, v.34, n.2, p.625-633, 2004.

VERSTEGEN, J. **Contracepção e interrupção da prenhez**. In__ETTIGER, S.J.; FELDMAN, E.C. Tratado de medicina interna veterinária: doenças do cão e do gato. 5 ed. Rio de Janeiro: Guanabara Koogan, v.2, cap. 161, p. 1625-1631, 2014.

VILLALOBOS, A.; KAPLAN, L. **Biologia molecular do câncer e do envelhecimento**. In__ VILLALOBOS, A.; KAPLAN, L. Oncologia em cães e gatos. 1 reimpressão. São Paulo: Roca, cap. 1, p. 3-25, 2011.

VILLALOBOS, A.; KAPLAN, L. **Cuidados com o paciente geriátrico com câncer: o que é necessário além dos cuidados médicos**. In__VILLALOBOS, A.; KAPLAN, L. Oncologia em cães e gatos. 1 reimpressão. São Paulo: Roca, cap. 2, p. 26-44, 2011.

VILLALOBOS, A.; KAPLAN, L. **Tipos básicos de câncer e seu comportamento biológico**. In__ VILLALOBOS, A.; KAPLAN, L. Oncologia em cães e gatos. 1

reimpressão. São Paulo: Roca, cap. 4, p. 100-115, 2011.

VILLALOBOS, A.; KAPLAN, L. **Diagnóstico e prognóstico do câncer em pacientes geriátricos**. In__ VILLALOBOS, A.; KAPLAN, L. Oncologia em cães e gatos. 1 reimpressão. São Paulo: Roca, cap. 5, p. 116-151, 2011.

WERNER, P.R. **Neoplasia**. In__ WERNER, P.R. Patologia geral veterinária aplicada. 1 edição. São Paulo: Roca, cap. 9, p. 189-231, 2011.

WERNER, P.R. **Neoplasia**. In__ WERNER, P.R. Patologia geral veterinária aplicada. 1 edição. São Paulo: Roca, cap. 2, p. 15-48, 2011.

Acessado em 26/06/2013 <<http://www.ipv.pt/millennium/Millennium37/5.pdf>>

Acessado em

26/06/2013<<http://www.lume.ufrgs.br/bitstream/handle/10183/19802/000416423.pdf?sequence=1>>

Acessado em 26/06/2013

<<http://www.revista.inf.br/veterinaria18/revisao/RV01.pdf>>

Acessado em 28/06/2013

<http://fio.edu.br/cic/anais/2011_x_cic/PDF/Medicinaveterinaria/TRATAMENTO%20QUIMIOTERAPICO.pdf#page=1&zoom=auto,0,842>