

UNIVERSIDADE FEDERAL DE CAMPINA GRANDE  
CENTRO DE SAÚDE E TECNOLOGIA RURAL  
CAMPUS DE PATOS-PB  
PROGRAMA DE PÓS-GRADUAÇÃO EM MEDICINA  
VETERINÁRIA

MÔNICA ADRIANA ARAÚJO DE SOUZA

Avaliação da interação biológica de substituto ósseo á base de fosfato de cálcio em  
falhas ósseas induzidas em tíbias de coelhos

PATOS-PB

2018

MÔNICA ADRIANA ARAÚJO DE SOUZA

Avaliação da interação biológica de substituto ósseo á base de fosfato de cálcio em  
falhas ósseas induzidas em tíbias de coelhos

Dissertação submetida ao Programa de Pós-Graduação em Medicina Veterinária, da Universidade Federal de Campina Grande, como requisito parcial para obtenção do grau de Mestre em Medicina Veterinária.

Orientador: Prof. Dr. Marcelo Jorge Cavalcanti de Sá

PATOS-PB

2018

**FICHA CATALOGRÁFICA ELABORADA PELA BIBLIOTECA DO CSTR**

S719a Souza, Mônica Adriana Araújo de

Avaliação da interação biológica de substituto ósseo á base de fosfato de cálcio em falhas ósseas induzidas em tíbias de coelhos / Mônica Adriana Araújo de Souza. – Patos, 2018.

49f.: il. color.

Dissertação (Programa de Pós-Graduação em Medicina Veterinária) - Universidade Federal de Campina Grande, Centro de Saúde e Tecnologia Rural, 2018.

“Orientação: Prof. Dr. Marcelo Jorge Cavalcanti de Sá.”

Referências.

1. Fosfato de cálcio. 2. Microscopia. 3. Regeneração óssea. 4. Termografia. I. Título.

CDU

616:636.92


UNIVERSIDADE FEDERAL DE CAMPINA GRANDE  
CENTRO DE SAÚDE E TECNOLOGIA RURAL  
UNIDADE ACADÊMICA DE MEDICINA VETERINÁRIA  
PROGRAMA DE PÓS-GRADUAÇÃO EM MEDICINA VETERINÁRIA


MÔNICA ADRIANA ARAÚJO SOUZA  
Mestranda


Dissertação submetida ao Programa de Pós-Graduação em Medicina Veterinária, da Universidade Federal de Campina Grande, como requisito parcial para obtenção do grau de Mestre em Medicina Veterinária.

APROVADO EM 28/03/2018

EXAMINADORES:

  
Prof. Dr. Marcelo Jorge Casacanti de Sá  
Unidade Acadêmica de Medicina Veterinária/CSTR/UFCG  
Presidente e Orientador

  
Prof. Dr. Marcelo Weinstein Teixeira  
Departamento de Medicina Veterinária/UFPE  
Membro Externo

  
Prof. Dr. Rosenberg Cardoso Barbosa  
Unidade Acadêmica de Ciências Médicas/CCBS/UFCG – Campus Sede  
Membro Externo

## **Agradecimentos**

-Ao meu Deus maravilhoso, obrigada por permitir chegar até aqui, por me dar forças nos momentos difíceis e me acompanhar sempre.

-À minha filha Monique, AMOR INCONDICIONAL, obrigada pela compreensão e carinho. Te Amo.

-Ao meu esposo, Rubileudo, pelo auxílio durante toda essa caminhada, compreensão, paciência e companheirismo.

A meus pais, Rosa e Dantas, e a meus sogros, Maria e Maurílio, pelo apoio e ajuda de sempre.

A meus irmãos Morgana e Ramon, pelo apoio e amizade.

Aos animais utilizados deste experimento, que tornaram possível este estudo.

Ao meu orientador, Marcelo Jorge Cavalcanti de Sá, pelos ensinamentos e ajuda na minha formação profissional.

Ao Professor Pedro Izidro, pela disponibilidade, paciência e amizade.

A Luanna Figueiredo, amiga de todas as horas, sempre disposta a ajudar. Obrigada pela amizade, pela troca de experiências e risadas. Que Jesus possa retribuir tudo que fizestes por mim.

Ao Professor Bonifácio pela valorosa contribuição neste trabalho.

Aos amigos e colegas de equipe: Ana Clara, Gracineide, Suelton, Sóstenes, Fernanda Henrique, Platiní, obrigada pela contribuição e ensinamentos.

Ao Professor Valdomiro da Universidade Federal Rural de Pernambuco pela grande contribuição nesta pesquisa. Muito Obrigada.

Ao CERTIBIO na pessoa do professor Marcus Vinícius de Lia Fook, por disponibilizar o compósito utilizado neste experimento e ao doutorando Daniel, sempre disposto a contribuir.

Ao Laboratório de Patologia Animal da UFCG, em especial ao Prof. Antônio Flávio, Platiní, Robério e Dona Joana, pela ajuda nas análises histológicas.

A todos os funcionários do HV, Dona Joana, Edgar, Max, Edgar, Dona Fátima e em especial a Jailson que com todo carinho e atenção me ajudou no manejo com os animais.

Ao secretário da Pós-graduação Jonas, pela paciência e profissionalismo.

Ao Programa de Pós-Graduação em Medicina Veterinária da Universidade Federal de Campina Grande, pela oportunidade.

## RESUMO

O objetivo do presente estudo foi comparar o processo de regeneração óssea em coelhos através da utilização do cimento ósseo á base de fosfato de cálcio isolado e associado à membrana de colágeno. Essa dissertação foi dividida em dois capítulos: o primeiro, uma avaliação clínica e termográfica do processo inflamatório nos membros onde se realizou a ostectomia, e o segundo, uma comparação da regeneração óssea através da análise radiográfica, por microscopia de luz (ML) e Microscopia Eletrônica de Varredura (MEV). Foram utilizados 12 coelhos adultos, de ambos os sexos e pesando em média  $2,49 \pm 0,29$  kg (média  $\pm$  desvio padrão). Os animais foram distribuídos aleatoriamente em dois grupos experimentais, grupo cimento ósseo (GCO) e grupo cimento ósseo acrescido da membrana de colágeno (GCOM). Os biomateriais foram introduzidos em defeitos criados cirurgicamente na diáfise proximal e distal de cada tíbia, de modo que o cimento ósseo foi introduzido no membro direito e no membro esquerdo, além do cimento ósseo foi adicionada a membrana de colágeno. Logo após o procedimento cirúrgico e aos 30 e 60 dias de pós-operatório foram realizadas radiografias nas projeções crânio-caudal e médio-lateral. No capítulo I, foram avaliadas a temperatura retal (TR) e temperatura superficial (TS) da região das ostectomias nos momentos D0(antes do procedimento cirúrgico) e do D1 ao D7 e D14 de pós-operatório. A TR se manteve dentro dos valores de referência para a espécie. Com relação a TS não se observou diferença estatística entre os grupos. Essa diferença foi constatada em ambos os grupos com relação à localização dos implantes e em relação ao momento D14. Observou-se em ambos os grupos reação inflamatória na maioria dos animais a partir do D8 e que no GCOM essa inflamação foi mais acentuada. Conclui-se que avaliação clínica e termográfica foram ferramentas auxiliares para análise do processo inflamatório nos membros onde se realizou a ostectomia. No capítulo II esses animais foram subdivididos ao acaso em dois momentos experimentais, sendo 06 animais eutanasiados aos 30 dias após a cirurgia, e 06 aos 60 dias. Tanto na radiografia e ML quanto na MEV na avaliação descritiva e comparativa, não se observou diferença com relação à regeneração óssea entre os grupos, o que se verificou foi que aos 60 dias de pós-operatório a reparação óssea foi mais acentuada e intensificou a neoformação óssea se comparada aos 30 dias. Segundo os resultados obtidos, todas as amostras foram gradativamente absorvidas durante os períodos avaliados, sendo substituídas por tecido ósseo neoformado, no entanto a atividade osteopromotora da membrana de colágeno não foi evidenciada.

**PALAVRAS-CHAVE:** fosfato de cálcio; microscopia; regeneração óssea; termografia.

## ABSTRACT

The objective of the present study was to compare the bone regeneration process in rabbits through the use of calcium phosphate based bone cement isolated and associated with the collagen membrane. This dissertation was divided into two chapters: the first, a clinical and thermographic evaluation of the inflammatory process in the limbs where the osteotomy was performed, and the second, a comparison of the bone regeneration through the radiographic analysis, by light microscopy (LM) and Microscopy Scanning Electronics (SEM). Twelve adult rabbits of both sexes and weighing on average  $2.49 \pm 0.29$  kg (mean  $\pm$  standard deviation) were used. The animals were randomly assigned to two experimental groups, bone cement group (GCO) and bone cement group plus collagen membrane (GCOM). The biomaterials were introduced into surgically created defects in the proximal and distal diaphysis of each tibia, so that the bone cement was introduced into the right limb and left limb, in addition to the bone cement was added to the collagen membrane. Shortly after the surgical procedure and at the 30 and 60 postoperative days, radiographs were performed in the cranio-caudal and mid-lateral projections. In section I, the rectal temperature (TR) and superficial temperature (TS) of the osteotomy region at the D0 moments (before the surgical procedure) and from the D1 to the D7 and postoperative D14 were evaluated. The TR remained within the reference values for the species. Regarding TS, no statistical difference was observed between the groups. This difference was observed in both groups in relation to the location of the implants and in relation to the D14 moment. It was observed in both groups inflammatory reaction in the majority of the animals from the D8 and that in the GCOM this inflammation was more accentuated. It was concluded that clinical and thermographic evaluation were auxiliary tools to analyze the inflammatory process in the limbs where the osteotomy was performed. In Chapter II, these animals were randomly subdivided into two experimental moments, with six animals euthanized at 30 days after surgery, and 06 at 60 days. In both radiography and ML and in the SEM in the descriptive and comparative evaluation, no difference was observed in relation to the bone regeneration between the groups, which was verified that at 60 postoperative days the bone repair was more accentuated and intensified the neoformation compared to 30 days. According to the results obtained, all the samples were gradually absorbed during the evaluated periods, being replaced by neoformed bone tissue, however the osteopromotor activity of the collagen membrane was not evidenced.

**KEY WORDS:** calcium phosphate; microscopy; bone regeneration; thermography.



## SUMÁRIO

RESUMO .....	08
ABSTRACT .....	09
INTRODUÇÃO GERAL .....	14
CAPÍTULO I- Avaliação clínica e termográfica de coelhos submetidos à osteotomia tibial para implantação de cimento ósseo. Artigo submetido à Revista Pesquisa Veterinária Brasileira .....	18
ABSTRACT .....	19
RESUMO .....	19
1 INTRODUÇÃO .....	20
2 MATERIAL E MÉTODOS .....	20
3 RESULTADOS E DISCUSSÃO .....	21
4 CONCLUSÃO .....	23
CAPÍTULO II Emprego de substituto ósseo à base de fosfato de cálcio isolado e associado à membrana de colágeno em defeitos ósseos induzidos em tíbias de coelhos. Artigo submetido à Revista Pesquisa Veterinária Brasileira .....	28
ABSTRACT .....	29
RESUMO .....	29
1 INTRODUÇÃO.....	29
2 MATERIAL E MÉTODOS .....	30
3 RESULTADOS E DISCUSSÃO .....	31
4 CONCLUSÃO .....	33
CONCLUSÕES GERAIS .....	40
ANEXOS .....	41

## LISTA DE QUADROS

CAPÍTULO I	Páginas
<b>Quadro 1:</b> Média e desvio padrão da temperatura superficial média (TS), conforme os grupos avaliados e localização dos defeitos em coelhos submetidos à ostectomia tibial para implantação de cimetósseo .....	25
<b>Quadro2:</b> Média das Temperaturas Superficiais médias (TS) dos defeitos ósseos, Temperatura Retal (TR) durante o pós-operatório de coelhos submetidos a ostectomia tibial para implantação de cimento ósseo .....	25
<b>Quadro 3:</b> Teste Exato de Fisher para amostras pareadas para a evolução do escore de edema em comparação com o primeiro dia de avaliação (D1) em defeitos ósseos induzidos em tíbia de coelhos após implantação de cimento ósseo .....	26
 <b>CAPÍTULO II</b>  	
<b>Quadro1:</b> Média e desvio padrão da espessura óssea em mm, utilizada para acompanhar o processo de cicatrização óssea entre os momentos e grupos analisados .....	36

## LISTA DE FIGURAS

<b>CAPÍTULO I</b>		<b>Páginas</b>
<b>Figura 2.</b> Termografia realizada aos 14º dia de pós-operatório. Observa-se aumento da emissividade de radiação infravermelha na região das ostectomias caracterizadas pela predominância da tonalidade amarelo-avermelhada condizente com aumento da temperatura superficial (TS) .....	27	
<b>Figura 3.</b> Distribuição dos escores de edema entre os grupos avaliados durante os 10 dias de pós-operatório .....	27	
 <b>CAPÍTULO II</b>  		
<b>Figura 1.</b> Micrografia da inflamação granulomatosa suprajacente ao implante. Em A amostra aos 30 dias de pós-operatório do grupo GCO, observa-se infiltrado inflamatório ao redor dos grânulos do implante. Em B- amostra aos 60 dias de pós-operatório, animal do GCOM, evidenciando área de necrose. HE. 10 X .....	37	
<b>Figura 2.</b> Micrografia dos animais eutanasiados aos 30 dias de pós-operatório. Observa-se presença de osso neoformado (*) e contato do biomaterial com o tecido ósseo imaturo (**), demonstrando o processo de osteointegração. HE. 10 X .	37	
<b>Figura 3.</b> Micrografia aos 60 dias de pós-operatório. Observa-se grande quantidade de tecido neoformado e neovascularização intensa. HE. 10 X .....	38	

**Figura 4:** Microscopia eletrônica de varredura. Interface do biomaterial e tecido ósseo. Em A e B amostras aos 30 dias. Em C e D amostras aos 60 dias pós-operatório. Observa-se presença de tecido neoformado e grânulos do biomaterial em processo de degradação ..... 39

**Figura 5:** Microscopia eletrônica de varredura das amostras polidas seccionadas transversalmente do GCO aos 30 dias (A e B) e 60 dias (C e D) pós-operatório. (**b** = biomaterial, **p** = partículas de biomaterial degradadas, e **o** = neoformação óssea) ..... 40

## LISTA DE ABREVIATURAS, SIGLAS E SÍMBOLOS

% - por cento

**CERTBIO** -Laboratório de Avaliação e Desenvolvimento de Biomateriais do Nordeste

**CHI**- quitosana

**cm** - centímetro

**CSTR**- Centro de Saúde e Tecnologia Rural

**EV**- endovenoso

**GCO** - grupo cimento ósseo

**GCOM** - grupo cimento ósseo e membrana

**HA** - hidroxiapatita

**HE**- hematoxilina e eosina

**HV**- Hospital Veterinário

**IM**- intramuscular

**Kg**- quilograma

**MEV**- microscopia eletrônica de varredura

**mg/kg** – miligrama por quilograma

**ml**- mililitro

**mL/kg** – mililitro por quilo

**PB**-Paraíba

**PEG**- polietilenglicol

**TR**- temperatura retal

**TS**- temperatura superficial

**UFCG**- Universidade Federal de Campina Grande

**β-TCP** - β- fosfato tricálcio

## INTRODUÇÃO GERAL

Atualmente, tanto na medicina humana quanto na medicina veterinária, estudos voltados à ortopedia e regeneração óssea, estão em constantes avanços. Porém, existem muitos desafios a serem vencidos através do desenvolvimento de pesquisas com o intuito de se alcançar um modelo de tratamento ideal que promova a regeneração de maneira eficiente. (PERDIGÃO 2015).

Um novo ensaio terapêutico designado terapia de regeneração de tecidos, esta sendo usado, onde a regeneração de tecidos e órgãos é naturalmente induzida por promoção artificial do potencial de proliferação e diferenciação celular. Existem duas abordagens para realizar esta terapia de regeneração de células induzidas, a primeira é o transplante de células em que as células com um elevado potencial de proliferação e diferenciação são transplantadas para induzir a regeneração do tecido. A segunda é através do uso de biomateriais e tecnologias, criando um ambiente local *in vivo* que permite a proliferação e diferenciação celular. Esta abordagem é chamada Engenharia de Tecidos e este conceito básico à base de biomateriais foi originalmente introduzido por Langer e Vacanti (OLIVEIRA et al., 2010; TABATA, 2009).

Neste contexto, biomaterial, por definição é qualquer substância ou combinação de substâncias, naturais ou sintéticas, que não sejam drogas ou fármacos, utilizados em aplicações biomédicas e que interagem com sistemas biológicos, quer tratando, aumentando ou substituindo quaisquer tecidos, órgãos ou funções do corpo (GUO et al., 2015; PERDIGÃO, 2015; PEREIRA, 2006; VON RECUM & LABERGE, 1995).

Em terapias regenerativas é importante que o biomaterial possua boa adesão celular a superfícies, resistência adequada, não possua características oncogênicas, seja esterilizável e, por fim, custo acessível e produção em longa escala. Além de apresentar características de osteoindução e osteocondução, para que estimulem as células indiferenciadas da lesão a converterem-se fenotipicamente em células osteoprogenitoras, essenciais para o processo da neoformação de tecido ósseo (PETTIAN et al., 2014; CHEN et al., 2002).

Com o objetivo de aumentar as propriedades mecânicas, físico-química de um determinado biomaterial, pode-se combinar diferentes tipos como cerâmicas de fosfato de cálcio, vidros bioativos e biopolímeros, gerando biomateriais sintéticos, híbridos ou compósitos. A finalidade desta adição é criar propriedades que os mesmos utilizados de forma isolada não possuam (WAN et al., 2006; AFONSO, 1998).

Compósitos criados baseados no sistema de ligação entre matriz polimérica e uma fase mineral, como por exemplo o uso da quitosana com a hidroxiapatita ou derivados dos fosfatos de cálcio, são promissores pois melhoram a capacidade osteogênicas dos derivados do cálcio e da característica de ligação da quitosana, acelerando sua reabsorção (SPIN NETO et al., 2008; AMARAL, 2006).

O termo "cimento de fosfato de cálcio" (CFC) foi introduzido por Gruninger e colaboradores (MIRTCHI et al., 1990), e são materiais constituídos por uma parte sólida e uma parte líquida que ao serem unidos formam uma pasta, e com a precipitação do fosfatos de cálcio endurece espontaneamente à temperatura ambiente ou corporal (MORAES et al., 2004)

Segundo Rabelo Neto (2009), as composições bifásicas de fosfato de cálcio apresentam uma deposição de apatita óssea na superfície dos grânulos e microporos ampliada, quando utilizada em teste *in vivo* e simulado, possivelmente devido a melhor solubilidade destes materiais, mostrando que a absorção e atividade destas composições podem ser melhoradas com a mudança da proporção TCP- $\beta$ /HA. O cimento ósseo com micro e nanoestruturas interconectados propicia melhor adesão e proliferação celular devido a características estruturais promover melhor atividade, biodegradabilidade quando utilizados *in vivo* ou *in vitro* ((DALMÔNICO et al 2011).

Em alguns casos clínicos se faz necessário para se chegar aos resultados esperados o uso de métodos adjuvantes ao uso dos biomateriais, a esse processo se dar o nome de Regeneração Óssea Guiada (ROG), que se baseia no uso de membranas reabsorvíveis ou não, e são utilizadas para impedir a migração de células e tecidos indesejáveis, promovendo um ambiente adequado que permite ao organismo utilizar seu potencial de cicatrização natural de regenerar os tecidos perdidos e ausentes (VIEIRA, 1999).

Um das membranas reabsorvíveis mais utilizadas na ROG é a composta por colágeno tipo I, pois possui capacidade de promover adesão celular, quimiotaxia, ser de fácil manipulação e baixa imunogenicidade (ROTHAMEL et al., 2005)

Nesta dissertação composta por dois capítulos, objetivou-se comparar a interação biológica em defeitos ósseos induzidos em tíbias de coelhos, após implantação do substituto ósseo à base de fosfatos de cálcio, associados ou não a membrana de colágeno utilizando para isso, métodos de avaliações clínicos, de imagem e microscópicas.

## REFERÊNCIAS

AFONSO, A. S. **Interação entre biomateriais e tecido ósseo**. 1998.213f. Tese (Doutorado). Faculdade de Medicina Dentária, Universidade do Porto.

AMARAL, M.B. **Citotoxicidade in vitro e biocompatibilidade in vivo de compósitos a base de hidroxiapatita, colágeno e quitosana**. 2006. 98f. Dissertação (Mestrado em Bioengenharia) - Instituto de Química de São Carlos, Universidade de São Paulo, São Carlos, SP.

CHEN, G., USHIDA, T., TATEISHI, T. Scaffold Design for Tissue Engineering. **Macromolecular Bioscience**, v. 2, p. 67-77, 2002. Disponível em: [http://onlinelibrary.wiley.com/doi/10.1002/1616-5195\(20020201\)2:2%3C67::AID-MABI67%3E3.0.CO;2-F/abstract](http://onlinelibrary.wiley.com/doi/10.1002/1616-5195(20020201)2:2%3C67::AID-MABI67%3E3.0.CO;2-F/abstract). Acesso: 15 de dezembro de 2017.

DALMONICO, G. M. L.; FRAN CZAK, P.F.; LEVANDOWSKI, N. JR.; CAMARGO, N. H. A.; DALLABRIDA, A. L.; DA COSTA, B. D.; GIL, O. G.; CAMBRA-MOO O.; RODRIGUEZ, M. A.; CANILLAS, M.. An in vivo study on bone formation behavior of microporous granular calcium phosphate. **Biomater Sci**, v. 5, n. 7, p. 1315-1325, 2017

GUO, B.; LEI, B.; LI, P.; MA, P.X. Functionalized scaffolds to enhance tissue regeneration. **Regenerative Biomaterials**, v. 2, p. 47-57, 2015. Disponível em: <http://rb.oxfordjournals.org/content/early/2015/01/12/rb.rbu016>. Acesso em: 10 de dezembro de 2017.

MIRTCHI, A.A.; LEMAITRE, J.; MUNTING, E. Calcium phosphate cements: study of the beta-tricalcium phosphate--dicalcium phosphate--calcite cements. **Biomaterials**, v.1, n.2, p. 83-8,1990.

MORAES, P. C.; PADILHA FILHO, J. G.; CANOLA, J. C.; SANTOS, L. A.; MARCORIS, D. G.; ALESSI, A. C.; CASTRO, M. B.; DÓRIA NETO, F. A. Biocompatibilidade do cimento de fosfato de cálcio implantado no rádio de coelhos. **Acta Cir Bras**, v. 19, 2004.

OLIVEIRA, L. S. A. F.; OLIVEIRA, C. S.; MACHADO, A. P. L. P.; ROSA, F. P. Biomateriais com aplicação na regeneração óssea – método de análise e perspectivas futuras. **Revista de Ciências Médicas e Biológicas**, v. 9, n. 1, p. 37-44, 2010.

PERDIGÃO, A. P.L. **Compósito de hidroxiapatita, fibroína da seda e ácido hialurônico em defeitos ósseos experimentais na ulna de coelhos**. 2015.82f. Dissertação de Mestrado.Universidade Federal de Viçosa.Minas Gerais.



PEREIRA, M. M. Conceitos básicos de ciência e dos materiais. In: OREFICE, R. L.; PEREIRA, M. M.; MANSUR, H. S. **Biomateriais: Fundamentos e Aplicações**. Cultura Médica: Rio de Janeiro, cap.1, p. 13-37, 2006.

PETTIAN, M. S.; SANTOS, G. R.; LENISE, P.; *et al.* Capacidade osteogênica de membranas de colágeno derivadas da serosa do intestino bovino no tratamento de falhas ósseas provocadas no crânio de ratos. **Anais**. Rio de Janeiro: Sociedade Brasileira de Engenharia Biomédica, 2014. Disponível em: [http://www.canal6.com.br/cbeb/2014/artigos/cbeb2014\\_submission\\_029.pdf](http://www.canal6.com.br/cbeb/2014/artigos/cbeb2014_submission_029.pdf)

RABELO NETO, J. S. **Hidroxiapatita sintética nanoestruturada e esmalte dental aquecidos e irradiados por laser de Er,Cr:Ysgg: caracterização por Ftir e por DRX**. 2009.120f. Dissertação de Mestrado, Instituto de Pesquisas Energéticas e Nucleares, São Paulo.

ROTHAMEL, D.; SCHWARZ, F.; SAGER, M.; HERTEN, M.; SCULEA, A.; BECKER, J. Biodegradation of differently cross-linked collagen membranes: an experimental study in the rat. **Clinical Oral Implants Research**, v. 16, n. 3, p. 369-78, 2005.

Disponível em: <http://onlinelibrary.wiley.com/doi/10.1111/j.1600-0501.2005.01108.x/references> .Acesso em 22 de dezembro de 2017.

SPIN-NETO, R.; PAVONE, C.; FREITAS, R.M. et al. Biomateriais a base de quitosana com aplicação médica e odontológica: revisão de literatura. **Rev. Odontol. UNESP**, v. 37, p. 155-161, 2008.

TABATA, Y. Biomaterial technology for tissue engineering applications. **Journal of the Royal Society Interface**, v. 6, p. 311-324, 2009.

VIEIRA, J. G. H. Considerações sobre os marcadores bioquímicos do metabolismo ósseo e sua utilidade prática. **Arquivos Brasileiros de Endocrinologia e Metabologia**, v. 43, n. 6, 1999. Disponível em: [http://www.scielo.br/scielo.php?script=sci\\_arttext&pid=S0004-27301999000600005](http://www.scielo.br/scielo.php?script=sci_arttext&pid=S0004-27301999000600005). Acesso em dezembro de 2017.

VON RECUM, A. F. & LABERGE, M. Educational goals for biomaterials science and engineering: perspective view. **Journal of Applied Biomaterials**, v. 6 p. 137-144, 1995.

WAN, D. C.; NACAMULI, R. P.; LONGAKER, M. T.; RIGATI, K. L. Craniofacial bone tissue engineering. **Dental Clinics of North America**, v.50, n.

## **Capítulo I**

### **Avaliação clínica e termográfica de coelhos submetidos à ostectomia tibial para implantação de cimento ósseo**

Manuscrito submetido à Revista  
Pesquisa Veterinária Brasileira.

## Avaliação clínica e termográfica de coelhos submetidos à ostectomia tibial para implantação de cimento ósseo.

Mônica Adriana Araújo de Souza<sup>1\*</sup> Marcelo Jorge Cavalcanti de Sá<sup>1</sup> Bonifácio Benício de Souza<sup>1</sup> Pedro Izidro da Nóbrega Neto<sup>1</sup> Luanna Figueiredo Batista<sup>1</sup> Gracineide Costa Felipe<sup>1</sup> Ana Clara de França Silva Azevedo<sup>1</sup>

<sup>1</sup> Programa de Pós-Graduação em Medicina Veterinária (PPGMV), Universidade Federal de Campina Grande (UFCG), Centro de Saúde e Tecnologia Rural (CSTR), Campus de Patos.

E-mail: [monica\\_pb02@yahoo.com.br](mailto:monica_pb02@yahoo.com.br) \*Autor para correspondência.

**ABSTRACT-** Souza M.A.A., Sá M.J.C., Souza B.B., Nóbrega Neto P.I., Batista L.F., Felipe G.C. Azevedo A.C.F.S.2018. **[Clinical and thermographic evaluation of rabbits submitted to tibial ostectomy for implantation of bone cement.]** Avaliação clínica e termográfica de coelhos submetidos à ostectomia tibial para implantação de cimento ósseo. Pesquisa Veterinária Brasileira 00(0): 00-00. Departamento de Medicina Veterinária, Universidade Federal de Campina Grande - Avenida Universitária S/n Bairro: Santa Cecília- Cx Postal 61- Patos - PB- Brasil CEP: 58708-110. E-mail: [monica\\_pb02@yahoo.com.br](mailto:monica_pb02@yahoo.com.br)

Infrared thermography is an auxiliary non-invasive diagnostic method used to measure body surface temperature by detecting alterations in peripheral blood flow, making it possible to verify physiological events, among them the inflammatory process. This study aimed to evaluate the inflammatory reaction in bone lesions after the use of implants using thermography in the analysis of superficial temperature in rabbit tibias, in the pre and postoperative periods. Twelve adult rabbits of both sexes were used, which were divided into two experimental groups (GCO and CGOM). After their surface temperatures (TS) and rectal (TR) controls were measured, they were submitted to the surgical procedure. In the postoperative period, the patient was clinically evaluated for 10 days and TS during D1-D7 and D14 periods. The TR remained within the reference values for the species. Regarding TS, no statistical difference was observed between the groups. This difference was observed in both groups in relation to the location of the implants and in relation to the D14 moment. It was observed in both groups inflammatory reaction in the majority of the animals from the D8 and that in the GCOM this inflammation was more accentuated. It was concluded that clinical and thermographic evaluation were auxiliary tools to analyze the inflammatory process in the limbs where the ostectomy was performed.

INDEXING TERMS: biomaterials, inflammation, cleft, thermography.

**RESUMO-** A termografia infravermelha é um método auxiliar de diagnóstico não invasivo, empregado para mensurar a temperatura da superfície corporal detectando alterações no fluxo sanguíneo periférico, possibilitando a verificação de eventos fisiológicos, dentre eles o processo inflamatório. Este estudo objetivou avaliar a reação inflamatória em lesões ósseas após o uso de implantes utilizando a termografia na análise da temperatura superficial em tíbias de coelho, nos períodos pré e pós-operatórios. Foram utilizados 12 coelhos adultos de ambos os sexos, os quais foram divididos em dois grupos experimentais (GCO e CGOM). Depois de mensurados suas temperaturas superficiais (TS) e retais (TR) controles, os mesmos foram submetidos ao procedimento cirúrgico. No pós-operatório foi realizada a avaliação clínica do paciente durante 10 dias e mensuração da TS nos períodos D1-D7 e D14. A TR se manteve dentro dos valores de referência para a espécie. Com relação a TS não se observou diferença estatística entre os grupos. Essa diferença foi constatada em ambos os grupos com relação à localização dos implantes e em relação ao momento D14. Observou-se em ambos os grupos reação inflamatória na maioria dos animais a partir do D8 e que no GCOM essa inflamação foi mais acentuada. Conclui-se que avaliação clínica e termográfica foram ferramentas auxiliares para análise do processo inflamatório nos membros onde se realizou a ostectomia.

TERMOS DE INDEXAÇÃO: biomateriais, inflamação, leporino, termografia.

## INTRODUÇÃO

A termografia infravermelha é um método auxiliar de diagnóstico não invasivo, empregado para avaliar e mensurar a temperatura da superfície corporal tanto dos animais quanto do homem, detectando alterações no fluxo sanguíneo periférico, possibilitando a verificação de eventos fisiológicos (Moura et al. 2011). Essas alterações são transmitidas através dos termogramas, que são mapas térmicos gerados a partir da captação da radiação infravermelha da superfície corporal, e possui alta resolução e sensibilidade (Figueiredo et al. 2012).

A emissão da radiação infravermelha, no caso dos seres vivos, oscila muito em consequência de vários fatores como: circulação de ar; umidade e circulação sanguínea, por isso o planejamento adequado tanto do ambiente onde será realizado o exame, quanto à preparação do paciente se faz necessário (De Lima et al. 2013).

A análise quantitativa dos termogramas fornece informações objetivas na avaliação de tratamentos ou afecções animais (Ring 1990), de modo que, nas avaliações realizadas de modo sequencial, as temperaturas obtidas devem ser comparadas as medidas anteriormente, de modo a poder compará-las e acompanhar a evolução do animal (Chistensen et al. 2012).

Diferentes espécies animais apresentam defeitos na consolidação ou perda óssea necessitando de procedimentos cirúrgicos reconstrutivos, como a colocação de implantes no intuito de reestruturar a função do membro, além de estimular o processo de cicatrização e regeneração tecidual. Dentre os materiais utilizados nesses procedimentos se encontram os biomateriais, especialmente em função da facilidade de obtenção e menor possibilidade da ocorrência de complicações como a rejeição (Girardi 2005).

Através do uso de pesquisas, buscam-se minimizar o processo inflamatório com a associação de materiais sintéticos ou naturais, porém essa reação dependerá de vários fatores como: composição química, porosidade, tamanho, forma, e também do tamanho e tipo de lesão criada para a implantação deste. No entanto, por menor que seja a antigenicidade do material implantado, o processo inflamatório sempre estará presente seja em consequência da baixa intensidade ou pela cicatrização tecidual (Vasconcelos 2006).

A resposta ao material implantado, além da promovida pelo trauma durante o procedimento cirúrgico, frequentemente compreende uma inflamação granulomatosa, tipo corpo estranho, porém, técnicas que proporcionem menor resposta inflamatória e menor chance de rejeição têm sido empregadas (Bellón et al. 2005).

Diante do exposto, este estudo objetivou avaliar a reação inflamatória em lesões ósseas após o uso de cimento ósseo associado ou não a membrana de colágeno de origem bovina (Lumina Coat, Critéria) utilizando a termografia por infravermelho na avaliação da temperatura superficial em tíbias de coelhos (*Oryctolagus cuniculus*), nos períodos pré e pós-operatórios após implantação.

## MATERIAL E MÉTODOS

O presente estudo experimental realizou-se no setor de Cirurgia de Pequenos Animais do Hospital Veterinário (HV) do Centro de Saúde e Tecnologia Rural (CSTR) da Universidade Federal de Campina Grande (UFCG) campus de Patos, após aprovação pelo Comitê de Ética do Uso de Animais desta Instituição sob protocolo nº 097/2016.

Foram utilizados 12 coelhos hípidos, nove machos e três fêmeas, pesando em média  $2,49 \pm 0,29$ kg (média  $\pm$  desvio padrão) mestiços e adultos. Os animais foram adquiridos de um criatório comercial local. Cada animal recebeu uma aplicação de ivermectina na dose de 0,4mg/Kg por via subcutânea, em seguida foram numerados e alojados em gaiolas individuais de tamanho 60x40x60cm, previamente higienizadas e suspensas do solo, onde permaneceram por sete dias para adaptação, recebendo ração balanceada duas vezes ao dia e água potável *ad libitum* durante todo o experimento.

Após o período de adaptação esses animais foram levados à sala de pré-operatório para remoção dos pelos dos membros pélvicos direito e esquerdo e região lombossacra. Passadas quarenta e oito horas da tricotomia, pois a presença de umidade promove mensuração inadequada da temperatura superficial (TS), os mesmos foram conduzidos a uma sala climatizada à temperatura de 25°C, onde permaneceram por 30 minutos para equilíbrio da temperatura interna com a do ambiente. Transcorrido este tempo, foram mensurados a temperatura retal (TR) em graus Celsius com termômetro clínico digital e TS, utilizando câmera portátil com aquisição de imagens infravermelhas, modelo Ti25 da Fluke Thermography, com paleta de cores de alto contraste, calibração automática e emissividade de 0,98.

A câmera foi posicionada sempre a 30 centímetros de distância da área avaliada e perfazendo um ângulo de 90° entre o aparelho e a superfície medial da tíbia. Os animais foram analisados antes do procedimento cirúrgico (D0), como exame controle, nos sete primeiros dias (D1, D2, D3, D4, D5, D6 e D7) e 14 (D14) dias de pós-operatório. Logo após o escaneamento e aquisição da imagem, cada termograma gerado foi gravado em cartão de memória e posteriormente analisado pelo Software Smartview versão 3.1, onde se obteve a temperatura média de cada região em estudo.

No pré-operatório, os animais após jejum alimentar de seis horas e hídrico de três horas foram anestesiados com a associação de cloridrato de xilazina a 2% na dose de 5mg/kg e cloridrato de cetamina a 5% na dose de 30mg/kg ambos por via intramuscular (IM). Após 15 minutos realizou-se a anestesia epidural com lidocaína a 2% na dose de 0.3ml/kg associado a 1mg/kg de cloridrato tramadol. Cerca de 30 minutos antes do

procedimento cirúrgico administrou-se enrofloxacin como antibioticoterapia profilática na dose de 10mg/kg (IM).

Os biomateriais utilizados neste experimento foram confeccionados e cedidos pelo Laboratório de Avaliação e Desenvolvimento de Biomateriais do Nordeste – CERTBIO, da Universidade Federal de Campina Grande. Utilizou-se um substituto ósseo injetável composto por 75% de  $\beta$ - Trifosfato de cálcio ( $\beta$ -TCP) constituído por grânulos de 250-500  $\mu$ m e tamanho médio dos poros entre grânulos de 72,76  $\mu$ m e 25% de Hidroxiapatita (HA) com grânulos de 500-710  $\mu$ m e tamanho médio dos poros entre grânulos de 89,90  $\mu$ m, e um hidrogel composto por 2,5% de quitosana (CHI) e 5% de Polietileno glicol (PEG). O outro biomaterial utilizado foi uma membrana de colágeno de origem bovina vendida comercialmente (Lunina coat- Critéria, Dimensões: 1x20x30 mm).

Os animais foram levados ao centro cirúrgico, e tiveram seus membros pélvicos preparados para a cirurgia asséptica. Inicialmente foi feita incisão de 2 cm de extensão na margem crânio-medial da tíbia com divulsão do tecido subcutâneo, muscular e elevação do perióstio, expondo as regiões diafisárias proximal e distal da tíbia. Posteriormente, os defeitos ósseos foram confeccionados, um na diáfise tibial proximal e outro na diáfise distal de cada membro pélvico com auxílio de uma furadeira ortopédica, utilizando uma broca 2 mm, sob irrigação constante de solução de cloreto de sódio 0,9% para evitar lesão térmica nas bordas do defeito.

No membro direito os defeitos foram preenchidos com o cimento ósseo, o qual compreendeu o grupo cimento ósseo(GCO), este procedimento foi repetido no membro contralateral acrescido do recobrimento com a membrana de colágeno e classificado como grupo cimento ósseo com membrana (GCOM) de modo a recobrir todo o defeito com 2 mm de extensão além do defeito ósseo.

Os implantes foram fixados às áreas receptoras através da sutura da musculatura sobre os mesmos com padrão de sutura em 'X' com fio poliglactina 910, 3-0, redução do espaço morto com fio poliglactina 910 3-0 em padrão intradérmico e dermorrafia com fio nylon 3-0 em ponto Wolf.

No pós-operatório, os animais receberam tramadol na dose de 10mg/kg durante 3 dias, IM. Diariamente foram levados à sala com temperatura controlada, onde os curativos foram removidos e após o período de 30 minutos de aclimatação realizou-se as imagens termográficas, mensuração da TR, avaliação clínica e por último, para não interferir na TS a limpeza da ferida cirúrgica com uso de solução de cloreto de sódio a 0,9% e uso de pomada antibiótica à base de penicilina.

Para a avaliação termográfica quantitativa, foi utilizada a técnica com demarcação de uma região de interesse (ROI) para a interpretação dos termogramas, onde o local das incisões cirúrgicas foi contornado por uma figura geométrica em forma circular.

A avaliação clínica dos animais, seguiu o modelo adaptado proposto por Carlo et al. (2010), onde os mesmos foram observados num intervalo de 5-10 minutos com os escores anotados quanto a:

- **Claudicação:** 0 - sem claudicação; 1 - apoio com claudicação; 2 - ausência completa de apoio.
- **Edema:** 0- ausente; 1- quando se limitou ao local da incisão cirúrgica; 2- quando se observou aumento de volume além das bordas da linha de sutura; 3- quando se difundiu por todo o membro.
- **Sensibilidade:** avaliada mediante a reação do animal ao toque da ferida cirúrgica e flexão e extensão da articulação femor-tíbio-patelar: 0- ausente, quando os animais não demonstraram nenhum tipo de reação ao toque da área operada; 1 - quando houve manifestação de dor após o toque da área operada; 2- quando o animal relutou em movimentar-se e 3- quando, além das características do escore 1 e 2, o animal se apresentou sem interesse pelo alimento.
- **Deiscência e infecção:** presente ou ausente, pela deiscência dos pontos ou secreção purulenta no sítio cirúrgico.

Todas as avaliações foram realizadas pelo mesmo avaliador.

#### **Análise estatística**

Os parâmetros fisiológicos (TR e TS) foram submetidos à análise de variância, e avaliadas por meio do programa SAEG 9.1 e as médias comparadas pelo Teste de Tukey ao nível de significância de 5%.

### **RESULTADOS E DISCUSSÃO**

A técnica de avaliação dos resultados termográficos com a demarcação da região de interesse (ROI), foi a mesma utilizada por Nóbrega et al. (2014) ao avaliar o implante a base de poliuretano de mamona em osso III metacarpiano em equino. O valor da TS foi obtido por uma média aritmética de todos os pixels presentes na área demarcada (Fig.1) proporcionando termogramas homogêneos, devido à obtenção de valores mais semelhantes em amostras variadas e seriadas, segundo afirma Ferreira et al.( 2008).

As avaliações termográficas realizadas diariamente, de maneira sequencial e mensuradas anteriormente ao procedimento cirúrgico, permitiu comparar e acompanhar a evolução do processo de cicatrização da ferida cirúrgica, conforme relatado por Chistensen et al. 2012.

Com relação a temperatura superficial, não se verificou diferença estatística entre os grupos avaliados, não se observando efeito da membrana de colágeno sobre este parâmetro. Houve diferença estatística apenas com relação à localização dos implantes (Quadro1), onde a média da TS se encontrou superior na região do defeito produzido na diáfise proximal em relação à diáfise distal nos dois grupos estudados. Tal fato pode ser explicado pela presença maior de massa muscular e vascularização na diáfise proximal em comparação com a região distal do membro, corroborando com os resultados encontrados por De Lima et al. (2013) ao avaliar termograficamente áreas dos olhos, focinho e orelha em coelhos onde concluiu que o aumento da circulação sanguínea periférica aumenta concomitantemente a emissividade da radiação, sendo perceptível no termógrafo.

A TS média se manteve constante durante todo o período avaliado, sem diferenciar estatisticamente da inicial, não sendo detectado aumento de temperatura que evidenciasse um processo inflamatório intenso, mesmo sem o uso de drogas de antiinflamatórias. Provavelmente pelo tamanho mínimo do defeito ósseo e dano tecidual, achados semelhantes foram encontrados por Azevedo et al. (2012).

Observou-se diferença estatística em ambos os grupos com relação ao 14º dia de pós-operatório (Quadro2 e Fig.2). Resultados semelhantes foram encontrados por Marcondes et al. (2016) e Baccarelli (2016) ao avaliarem termograficamente a interação do uso de compósito de quitosana, colágeno e hidroxiapatita em tecido ósseo ovino. Segundo Schindeler et al. (2008) este aumento é proporcionado pela pico da fase inflamatória do processo de reparação óssea que ocorre entre 7 e 21 dias após lesão. No entanto o que se pode associar no presente estudo foi provavelmente pela reação tecidual apresentada pelos animais a partir do décimo dia de pós-operatório, sendo refletido na termografia como um aumento da circulação sanguínea e metabolismo tissular conforme afirma Stelletta et al. (2012).

Apesar de Perez-Sanchez, et al. (2010), afirmarem que a simples confecção de um defeito ósseo para colocação de um biomaterial induz um trauma local e um processo inflamatório, segundo Williams (2009) o que vai determinar a intensidade e duração deste processo inflamatório são as características físicas e químicas do material. Isso demonstra que o biomaterial aqui estudado não induziu um processo inflamatório agudo, essa inflamação segundo Cheville (2004) é tida como crônica, pois tem uma duração mais e é caracterizada pelo influxo de linfócitos e macrófagos com proliferação vascular associada. Estes resultados corroboram com os achados de Nogueira et al. (2013), ao avaliarem a TS da glândula mamária de ovelhas e constataram que quanto maior a presença de células de defesa, maior a TS, dado este comprovado neste experimento na análise histológica das lesões, onde observou-se intenso infiltrado inflamatório na região que recorriam os implantes.

A TR, apesar de não ser possível comparar os grupos já que o animal foi seu próprio controle, a mesma mostrou-se mais elevada antes do procedimento cirúrgico, fato este podendo ser atribuído ao estresse que desencadeia uma série de alterações clínicas e neuroendócrinas segundo Taylor & Robertson (2004), já que os animais ainda não estavam habituados com a rotina de avaliação. Porém mantendo-se constante a partir do D3 até o término da avaliação termográfica. No D2 houve diferença estatística em relação à TR inicial e D1, supostamente pela TR do animal 03 que se apresentou abaixo do fisiológico (36°C) para a espécie, pois o mesmo no segundo dia de avaliação manifestou hematúria, regredindo no dia seguinte. Apesar de não haver relato na literatura, supõe-se que tenha sido reação individual aos anestésicos utilizados. No momento em que foi o mesmo foi eutanasiado com o mesmo protocolo utilizado anteriormente, apresentou quadro semelhante. Apesar da variação inicial, os animais apresentaram o parâmetro nos limites normais para a espécie que é de 38.5 a 40°C segundo Couto (2002).

Com relação à avaliação clínica da ferida cirúrgica, nenhum animal apresentou sensibilidade, claudicação ou deiscência ou infecção, fatos estes atribuídos a técnica asséptica e uso de terapia analgésica corroborando com os achados de Azevedo et al. (2012) ao avaliar diferentes proporções de fosfato de cálcio na regeneração do tecido ósseo de coelhos.

Não houve diferença estatística da distribuição dos escores entre os grupos estudados para nenhum dos dias analisados. Isso pode ser observado claramente na Fig.3, pois a diferença na frequência dos escores é muito baixa, ou simplesmente não existe. Observa-se que no décimo dia de pós-operatório, o resultado é praticamente o mesmo entre os grupos. Percebe-se uma tendência em que nos primeiros dias de pós-operatório (D1- D4) o maior número de animais não apresentou edema, e que do quinto ao décimo dia (D5-D10), este edema se tornou discreto a moderado. O esperado seria que devido ao trauma cirúrgico, ocorresse um processo inflamatório, principalmente nos primeiros dias, e uma regressão do processo inflamatório ao longo do tempo conforme relatado por Vulcani (2013). Mas supostamente devido à formulação granulada do cimento ósseo que dificultou sua deposição unicamente no defeito, isso contribuiu para a disseminação no tecido mole adjacente e sua solubilidade intensificou essa resposta. Esta dificuldade foi relatada por Aristizabal et al. (2017) ao avaliar fosfato de cálcio em rádio de coelhos.

Através do quadro3, pode-se observar que o grupo GCOM possuiu grau de edema mais precoce, pois, diferenciou do primeiro dia de avaliação, que geralmente apresentou grau de edema 0, a partir do 3º dia e continuou até o último dia de avaliação, enquanto o GCO esse grau de edema se pronunciou após o sexto dia e se manteve até o décimo, resultado semelhante foi encontrado por Santos (2010) ao comparar uma membrana experimental de Fluoreto de Polivinilideno-Trifluoreto / Cerâmica Titanato de Bário (PVDF-TrFE/BT) e de colágeno comprovando maior reação inflamatória desta última

## CONCLUSÃO

Conclui-se que os biomateriais utilizados neste experimento não provocaram processo inflamatório agudo intenso nos primeiros dias de pós-operatório, sendo observado um aumento da TS a partir do 14º dia de avaliação, proveniente da inflamação instalada tardiamente. Sendo a termografia uma ferramenta auxiliar para análise do processo inflamatório nos membros onde se realizou a ostectomia.

**Agradecimentos:** Ao Certibio pela produção do cimento ósseo.

## REFERÊNCIAS

- Aristizabal O.L.P., Castro J.A.V., Vargas M.I.V. & Rezende C.M. 2017. Avaliação histológica e por microscopia eletrônica de varredura da biocerâmica de fosfato de cálcio nano-estruturada micromacro porosa em grânulos em defeito crítico de rádio de coelhos. *Arq. Bras. Med. Vet. Zootec.* 69(6):1539-1550.
- Azevedo A.S., Sá M.J.C., Nóbrega Neto P.I., Fook M.V.L., Portela R. A. & Azevedo S.S. 2012. Avaliação de diferentes proporções de fosfato de cálcio na regeneração do tecido ósseo de coelhos: estudo clínico cirúrgico, radiológico e histológico. *Braz. J. Vet. Res. Anim. Sci.* 49(1):12-18.
- Baccarelli D.C. 2016. Avaliações termográficas e ultrassonográfica Power Doppler de falhas ósseas induzidas em tíbias de ovinos. Dissertação (Mestrado)-Univeridade de São Paulo.Faculdade de Medicina Veterinaria e Zootecnia. São Paulo,SP. 72p.
- Bellón J.M., Contreras L.A., Buján J. & Pascual G. 2005. Evaluation of the acute scarring response to the implant of different types of biomaterial in the abdominal wall. *Journal of Materials Science* 11: 25 – 29.
- Carlo Reis E.C., Borges A.P.B., Fonseca C.C., Martinez M.M.M., Eleotério R.B., Morato G.O. & Oliveira P.M. 2010. Biocompatibility, osteointegration, osteoconduction, and biodegradation of a hydroxyapatite-polyhydroxybutyrate composite. *Brazilian Archives of Biology and Technology* 53: 817-826.
- Chevillle N. 2004. Introdução à Patologia Veterinária. 2ª ed. Roca, São Paulo, p.136-154.
- Christensen J., Matzen L.H., Vaeth M., Schou S. & Wenzell A. 2012. Thermography as a quantitative imaging method for assessing postoperative inflammation. *Dentomaxillofac Radiol.* 41(6):494– 499.
- Couto S.E.R. Criação e manejo de coelhos In: Andrade A., Pinto S.C., & Oliveira, RS. 2002. *Animais de Laboratório: criação e experimentação* [online]. Rio de Janeiro: Editora FIOCRUZ, 388 p. ISBN: 85-7541-015-6. Available from SciELO Books.
- De Lima V., Pile M., Rafel O., López-Béjar M., Ramón J., Velarde A. & Dalmau A. 2013. Infrared thermography to assess the influence of high environmental temperature on rabbits. *Research in Veterinary Science* 95(2):802-810.
- Ferreira J.J.A., Mendonça L.C.S., Nunes L.A.O, Andrade Filho A.C., Rebelatto J.R. & Salvini T.F. 2008. Exercise associated thermographic changes in Young and elderly subjects. *Ann Biomed Eng.* 36: 1420–27.
- Figueiredo T., Dzyekanski B., Kunz J., Silveira A.B., Ramos C.M.G. & Michelotto Júnior P.V. A importância do exame termográfico na avaliação do aparato locomotor em equinos atletas. 2012. *Revista Eletrônica de Medicina Veterinária.* 9(18).
- Girardi R.C.G. 2005. Comportamento de matrizes de colágeno utilizadas no tratamento de feridas planas induzidas em pele de rato. Dissertação. Universidade de São Carlos.101p.
- Ludwig N., Formenti D., Gargano M. & Alberti G. 2014. Skin temperature evaluation by infrared thermography: comparison of image analysis methods. *Infrared Physics & Technology* 62:1–6.

- Marcondes G.M., Nóbrega F.S., Corrêa L., Arana- Chavez V.E., Plepis A.M.G., Martins V.C.A. & Zoppa A.L.V. 2016. Avaliação da interação biológica entre compósito de quitosana, colágeno e hidroxapatita e tecido ósseo ovino. *Arq. Bras. Med. Vet. Zootec.* 68(6):1531-1538.
- Moura D.J., Maia A. P.A., Vercellino R.A. Medeiros B.B.L., Sarubbi J. & Griska P.R. 2011. Uso da termografia infravermelha na análise da termorregulação de cavalo em treinamento. *Eng. Agríc. Jaboticabal* 3(1): 23-32.
- Nóbrega F.S., Ferreira M.P., Facó L.L. Selim M.B. & Zoppa A.L.V. 2014. Uso da Termografia para avaliação da resposta tecidual após implante de polímero a base de poliuretana de mamona em osso III metacarpiano de equinos. *Acta Scientiae Veterinariae* 42(1):1-5.
- Nogueira C. V., Nogueira C. F. & Ely J. B. 2015. Termografia por Infravermelho em Cirurgia Plástica - Novos Horizontes. **Pan American Journal of Medical Thermology** 1(2):81-87.
- Nogueira F.R.B., Souza B.B., Carvalho M.X., Marques A.V.S. & Leite R.F. 2014. Termografia infravermelha: uma ferramenta para auxiliar no diagnóstico e prognóstico de mastite em ovelha. *Revta. Bras. Med. Vet.* 35(3):289-97.
- Pavelski M., Basten M.S., Busato E. & Dornbusch P.T. 2015. Infrared thermography evaluation from the back region of healthy horses in controlled temperature room. *Ciência Rural* 45(7):1274-1279.
- Perez-Sanches M.J., Ramire-Glindon E. & Lledo-Gil, M.2008. Biomateriais or bone regeneration. *Materials Today* .1(5): 18-25.
- Ring E.F.J. 1990. Quantitative thermal imaging. *Clin Phys Physiol Meas* 11:87-95.
- Santos A. L. 2010. Avaliação da membrana experimental implantada em cavidade cirurgicamente confeccionada em calota craniana de coelhos. Estudo histológico. Dissertação (Mestrado) – Universidade Estadual Paulista, Faculdade de Odontologia. 103p.
- Schindeler A., Mcdonald M.M., Bokko P. & Little D.G. 2008. Bone remodeling during fracture repair: the cellular picture. *Seminars in Cell & Developmental Biology* 19(5):459-466.
- Stelletta C., Giancesella M., Vencato J., Fiore E. & Morgante M.2008. Thermographic applications in veterinary medicine. *European Cells and Materials* 15:53-76.
- Taylor P.M. & Robertson S.A. 2004. Pain management in cats – past, present and future. Part1. The cat is unique. *Journal of Feline Medicine and Surgery* 6:313-320.
- Vasconcelos A.C. 2006. Processo inflamatório relacionado com a presença de biomateriais, p.279-280. In: Órefice R.L., Pereira M.M. & Mansur H.S. *Biomateriais – Fundamentos e aplicações*, 1ed. Cultura Médica Rio de Janeiro.
- Vulcani V.A.C., Macoris D.G., Plepis A.M.G., Martins V.C.A., Franzo V.S., Rabelo R.E. & Sant’Ana F.J.F. 2013. Implantação de biomembrana de colágeno tratada em solução alcalina ou conservada em glicerina a 98% na parede abdominal de equinos. *Ciência Rural* 43(8):1422-1428.
- Williams D.F. 2009. On the nature of biomateriais. *Biomateriais* 30(30):5897-5909.



**Quadro1. Média e desvio padrão da temperatura superficial média (TS), conforme os grupos avaliados e localização dos defeitos em coelhos submetidos à ostectomia tibial para implantação de cimento ósseo**

Letras maiúsculas diferentes na mesma linha denotam diferença estatística ( $p < 0,05$ ) pelo Teste de Tukey.

Fonte: Dados da Pesquisa (2018)

<b>Grupos/ Localização</b>	<b>TS Média °C</b>
GCO	35.74 ± 1.99A
GCOM	35.73 ± 2.15A
Defeito Proximal	36.70 ± 1.71 B
Defeito Distal	34.77 ± 1.95 C

**Quadro2. Média das Temperaturas Superficiais médias (TS) dos defeitos ósseos, Temperatura Retal (TR) durante o pós-operatório de coelhos submetidos a ostectomia tibial para implantação de cimento ósseo**

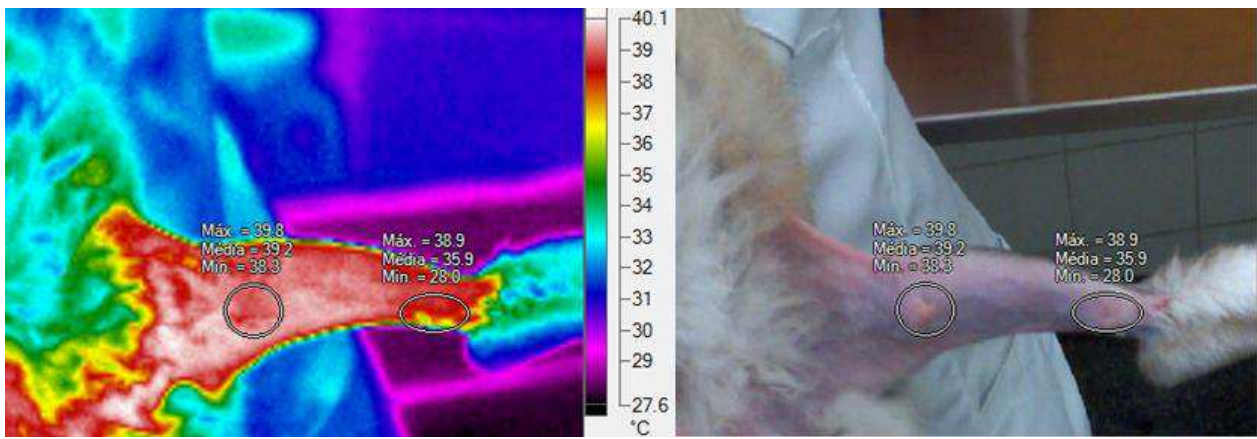
<b>Dias</b>	<b>TS Média ° C</b>	<b>Temp. Retal ° C</b>
D0	35.67 B	39.30 A
D1	35.94 B	39.04 AB
D2	35.61 B	38.47 C
D3	35.78 B	38.66 BC
D4	35.85 B	38.82 BC
D5	35.0 B	38.85 BC
D6	35.30B	38.70 BC
D7	35.05B	38.80 BC
D14	37.41A	38.85 BC
Coefficiente de Variação	4.8	1.3

Letras maiúsculas diferentes na mesma coluna denotam diferença estatística ( $p < 0,05$ ) pelo Teste de Tukey. Valor de referencia da espécie: 38.5-40°C.

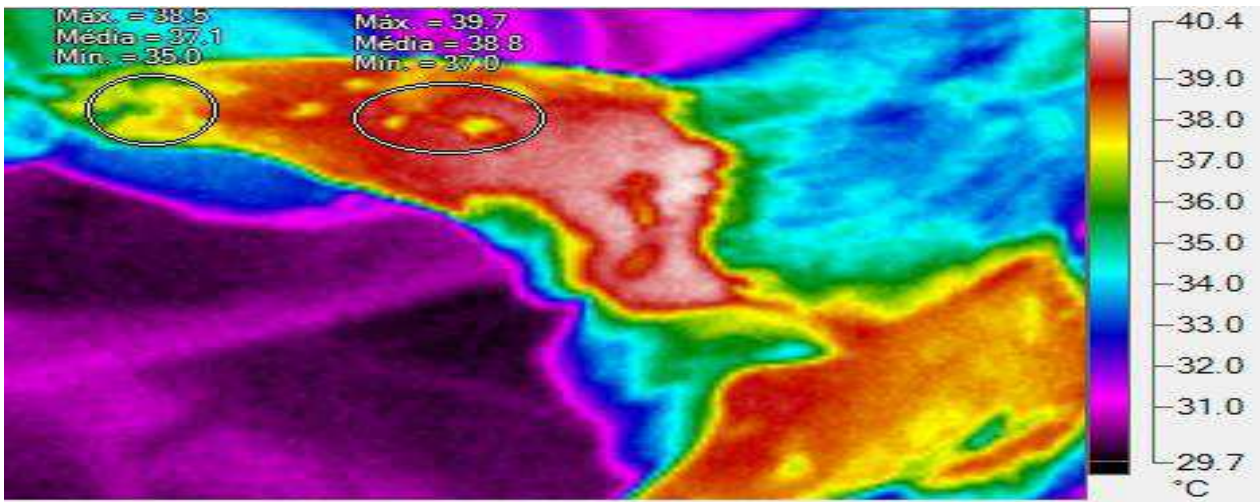
**Quadro3. Teste Exato de Fisher para amostras pareadas para a evolução do escore de edema em comparação com o primeiro dia de avaliação (D1) em defeitos ósseos induzidos em tibia de coelhos após implantação de cimento ósseo**

Dias	Tratamento	
	GCO	GCOM
Valor de <i>p</i>		
Dia 2	0.499	0.608
Dia 3	0.700	0.043
Dia 4	0.189	0.043
Dia 5	0.103	0.045
Dia 6	0.011	<0.001
Dia 7	0.004	<0.001
Dia 8	<0.001	<0.001
Dia 9	<0.001	<0.001
Dia 10	<0.001	<0.001

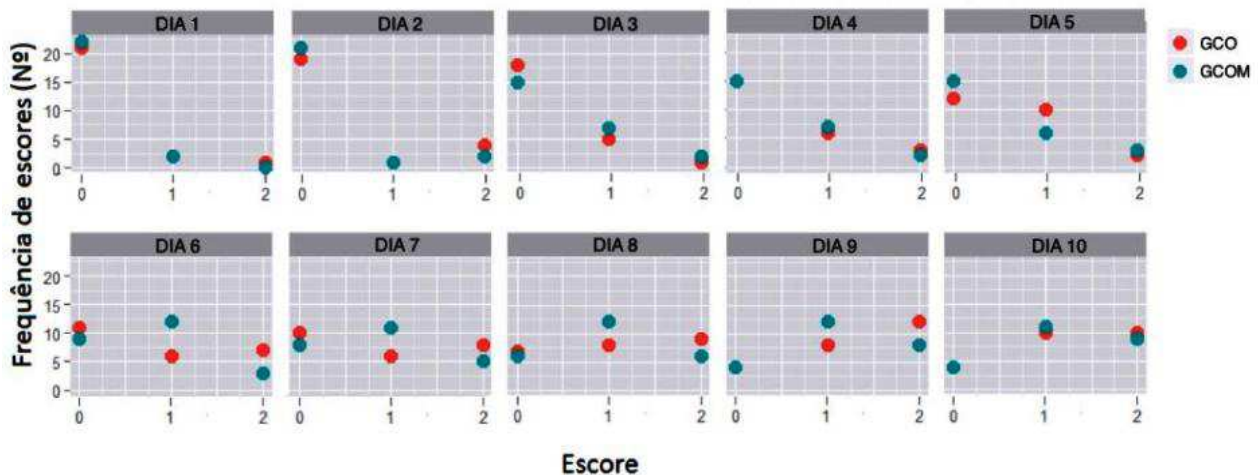
Fonte: Dados da Pesquisa (2018).



**Fig.1.** Análise termográfica quantitativa pela Técnica de Demarcação da Região de interesse (ROI). A imagem da direita observa-se a foto totalmente infravermelha com a escala de cores com suas respectivas temperaturas e a esquerda a imagem totalmente visível, sendo possível observar os locais das ostectomias.  
 Fonte: Dados da pesquisa (2018)



**Fig.2.** Termografia realizada aos 14º dia de pós-operatório. Observa-se aumento da emissividade de radiação infravermelha na região das ostectomias caracterizadas pela predominância da tonalidade amarelo-avermelhada condizente com aumento da temperatura superficial (TS).  
 Fonte: Dados da pesquisa (2018).



**Fig.3.** Distribuição dos escores de edema entre os grupos avaliados durante os 10 dias de pós-operatório.

## **Capítulo II**

**Emprego de substituto ósseo à base de fosfato de cálcio isolado e associado à membrana de colágeno em defeitos ósseos induzidos em tíbias de coelhos**

Manuscrito submetido à Revista  
Pesquisa Veterinária Brasileira.

## Emprego de substituto ósseo à base de fosfato de cálcio isolado e associado à membrana de colágeno em defeitos ósseos induzidos em tíbias de coelhos

Mônica Adriana Araújo de Souza<sup>1\*</sup> Marcelo Jorge Cavalcanti de Sá<sup>2</sup> Marcus Vinícius Lia Fook<sup>3</sup> Daniel Bezerra de Lima<sup>3</sup> Luanna Figueiredo Batista<sup>1</sup> Erick Platiní Ferreira Souto<sup>1</sup> Valdemiro Amaro da Silva Júnior<sup>4</sup>

1 Programa de Pós-Graduação em Medicina Veterinária/UFMG - Patos, Paraíba.

2 Professor Doutor da UAMV/UFMG – Patos, Paraíba.

3 Pós-Graduação em Engenharia de Processos/UFMG - Campina Grande, Paraíba.

4 Universidade Federal Rural de Pernambuco. UFRPE – Recife, Pernambuco.

\*Autora para correspondência. E-mail: [monica\\_pb02@yahoo.com.br](mailto:monica_pb02@yahoo.com.br)

**Abstract**-Souza M.A.A., Sá M.J.C., Fook M.V.L., Lima D.B., Batista L.F., Souto E.P.F. & Júnior V.A.S. 2018. **[Use of calcium phosphate-based bone substitute isolated and associated with collagen membrane in bone defects induced in rabbit tibia]**. Emprego de substituto ósseo à base de fosfato de cálcio isolado e associado à membrana de colágeno em defeitos ósseos induzidos em tíbias de coelhos. *Pesquisa Veterinária Brasileira* 00(0): 00-00. Departamento de Medicina veterinária, Universidade Federal de Campina Grande. Avenida Universitária S/n. Bairro Santa Cecília Caixa Postal: 61. Patos-PB-Brasil. CEP: 58708-110. Email: [monica\\_pb02@yahoo.com.br](mailto:monica_pb02@yahoo.com.br).

The objective of this study was to compare the process of bone regeneration in defects created in rabbit tibias, through the use of bone cement isolated or associated with the collagen membrane. Twelve adult rabbits of both sexes, divided into two experimental groups, bone cement group (GCO) and bone cement group plus collagen membrane (GCOM) were used and each group subdivided into two subgroups, according to the period that these animals were euthanized, that is, at 30 and 60 postoperative days. Two standard bone defects with 2 mm diameter were made medially, one on the proximal tibial diaphysis and one on the distal diaphysis of each pelvic limb. In the right limb (GCO) the defects were filled with bone cement, a procedure repeated in the contralateral limb (GCOM) plus the covering with the collagen membrane of bovine origin. Radiographic, histological and scanning Electron Microscopy (SEM) analysis were performed. In the descriptive and comparative analysis of radiographic data, light microscopy and SEM, no difference was observed in relation to bone regeneration between the experimental groups, which was verified that at 60 postoperative days the bone repair was more intense and increased when compared to 30 days. According to the results obtained, all samples were gradually absorbed during the evaluated periods, being replaced by neoformed bone tissue, however, the barrier activity of the collagen membrane was not evidenced.

INDEXING TERMS: Biomaterial, calcium phosphate, histological evaluation, scanning electron microscopy.

**Resumo**- Objetivou-se com este estudo comparar o processo de regeneração óssea em defeitos criados em tíbias de coelhos, através da utilização de um cimento ósseo isolado ou associado à membrana de colágeno. Foram utilizados 12 coelhos adultos de ambos os sexos, divididos em dois grupos experimentais, grupo cimento ósseo (GCO) e grupo cimento ósseo acrescido da membrana de colágeno (GCOM) e cada grupo subdividido em dois subgrupos, de acordo com o período que esses animais foram eutanasiados, ou seja, aos 30 e 60 dias de pós-operatório. Dois defeitos ósseos padronizados com 2 mm de diâmetro foram confeccionados medialmente, um na diáfise tibial proximal e outro na diáfise distal de cada membro pélvico. No membro direito (GCO) os defeitos foram preenchidos com o cimento ósseo, procedimento repetido no membro contralateral (GCOM) acrescido do recobrimento com a membrana de colágeno de origem bovina. Realizou-se análise radiográfica, histológica e de Microscopia eletrônica de varredura (MEV). Na análise descritiva e comparativa dos dados da radiografia, microscopia de luz e na MEV, não se observou diferença com relação à regeneração óssea entre os grupos experimentais, o que se verificou foi que aos 60 dias de pós-operatório a reparação óssea foi mais intensa e acentuada se comparada aos 30 dias. Segundo os resultados obtidos, todas as amostras foram gradativamente absorvidas durante os períodos avaliados, sendo substituídas por tecido ósseo neoformado, no entanto a atividade de barreira da membrana de colágeno não foi evidenciada.

TERMOS DE INDEXAÇÃO: Biomaterial, fosfato de cálcio, avaliação histológica, microscopia eletrônica de varredura.

### INTRODUÇÃO

A busca por materiais que possuem características adequadas ao reparo e substituição de tecidos ósseos tanto na medicina humana quanto veterinária é constante, tendo início com uso de materiais biológicos como os enxertos ósseos (Costa et al. 2015). Com o avanço científico e tecnológico na área biomédica, ocorreu o desenvolvimento de novas técnicas e métodos de produção de biomateriais utilizados com esta função. Esses novos biomateriais

são capazes de oferecer uma melhor adesão e proliferação celular em sua superfície de contato, promovendo a formação óssea (Dalmônico et al. 2015).

Os biomateriais utilizados na apresentação bifásicos à base de hidroxiapatita e fosfato de cálcio-β na forma de grânulos microporosos estão em constantes pesquisas e tem demonstrado um importante papel na neoformação e reparação óssea (Legeros 2002, Moraes et al. 2004, Karvat et al. 2005). Destaque para a hidroxiapatita, que é o biomaterial mais utilizado em cirurgias ósseas, pois apresenta formulação físico-química similar a do osso, possibilitando assim substrato para que ocorra o processo de osteocondução. Sua estrutura química é representada pela fórmula  $C_{10}(PO_4)_6(OH)_2$ , sendo assim um material bioativo e biocompatível, proporcionando boa incorporação ao tecido ósseo (Gao et al. 1995, Legeros 2002).

Outro componente utilizado na regeneração óssea é a quitosana, sendo seu precursor, a quitina, o segundo biopolímero mais abundante na natureza, derivada da carapaça dos crustáceos e do exoesqueleto de insetos, apresentando reconhecidas propriedades antimicrobianas e cicatrizantes, pois estimula o aumento do infiltrado de polimorfonucleares, macrófagos, TGF-β e PDGF, sendo considerada biocompatível (Azevedo et al. 2007). Wang et al. (2002) em experimento utilizando a associação fosfato de cálcio com a quitosana em tíbias de coelhos verificou neoformação óssea pela estimulação e liberação de fatores indutores celulares, as citocinas, favorecendo a angiogênese e osteogênese. Sua adição com um mineral origina um composto com a força e flexibilidade do polímero e a resistência do mineral (Spin Neto 2008).

Outro biomaterial utilizado na terapia de regeneração são os hidrogéis, que são redes tridimensionais de biopolímeros que podem intumescer no fluido biológico e reter água sem se dissolver, além de serem biocompatíveis (Baroli 2007), porém são sensíveis a condições do ambiente como temperatura e pH (Pepas 1991).

Estudos recentes introduziram o hidrogel composto por polietilenoglicol (PEG) para a utilização em regeneração óssea em que Jung et al. (2006), foram os pioneiros na investigação desse biomaterial promissor. Ao realizarem estudo em coelhos, com o uso do β-TCP associado à membrana de PEG, estes autores concluíram que esta membrana poderia ser utilizada eficazmente como barreira biodegradável no tratamento de defeitos não críticos, obtendo regenerações ósseas semelhantes às membranas de e-PTFE.

O colágeno também possui propriedades como biomaterial, podendo ser preparado sob a forma de membranas, filmes e esferas, além de ser atóxico, biocompatível, biodegradável é facilmente reabsorvido (Maeda et al. 1999) e possuir baixa antigenicidade. Sendo muito utilizado na regeneração óssea guiada, pois promove adesão celular, quimiotaxia, degradação fisiológica tornando-se um material ideal para o uso como membrana reabsorvível (Bunyaratavej & Wang 2001).

O presente trabalho teve como objetivo comparar o processo de regeneração óssea em defeitos criados em tíbias de coelhos utilizando um cimento ósseo isolado ou associado à membrana de colágeno de origem bovina, através de avaliação radiográfica, histológica e microscopia eletrônica de varredura.

## MATERIAL E MÉTODOS

O experimento realizou-se no setor de Cirurgia de Pequenos Animais do Hospital Veterinário (HV) do Centro de Saúde e Tecnologia Rural (CSTR) da Universidade Federal de Campina Grande (UFCG) campus de Patos, após aprovação pelo Comitê de Ética do Uso de Animais desta Instituição segundo protocolo de aprovação nº 097/2016.

Retrata um estudo prospectivo, experimental, pareado, com grupos alocados de forma aleatória. O modelo animal utilizado foi o coelho (*Oryctolagus Cuniculus*), clinicamente sadios e perfazendo uma amostra total de 12 animais, nove machos e 3 fêmeas, pesando em média  $2,49 \pm 0,29$ kg (média ± desvio padrão). Os animais eram mestiços, adultos jovens, adquiridos de um criatório comercial local. Cada animal recebeu uma aplicação de ivermectina na dose de 0,4mg/Kg por via subcutânea e em seguida foram numerados e alojados em gaiolas individuais de tamanho 60x40x60cm, previamente higienizadas e suspensas do solo, onde permaneceram por sete dias para aclimação e em todo o período experimental receberam ração balanceada duas vezes ao dia e água potável *ad libitum*.

Os animais foram divididos em dois grupos experimentais, grupo cimento ósseo (GCO) e grupo cimento ósseo acrescido da membrana de colágeno (GCOM) e cada grupo subdividido em dois subgrupos, de acordo com os períodos de observação de 30 e 60 dias.

No pré-operatório os animais, após jejum alimentar de seis horas e hídrico de três horas foram anestesiados com a associação de cloridrato de xilazina a 2% na dose de 5mg/kg e cloridrato de cetamina a 5% na dose de 30mg/kg ambos por via intramuscular (IM). Cerca de 30 minutos antes do procedimento cirúrgico administrando-se enrofloxacina como antibioticoterapia profilática na dose de 10mg/kg, IM. Após tricotomia em ambos os membros pélvicos e região lombossacra realizou-se a anestesia epidural com lidocaína 2% na dose de 0,3ml/kg associado ao tramadol na dose de 1mg/kg em todos os animais.

Para preenchimento dos defeitos ósseos utilizou-se o substituto ósseo injetável composto por uma mistura de duas fases, uma fase sólida na forma de grânulos esféricos de fosfatos de cálcio com 75% de β-fosfato tricálcico (β-TCP) com grânulos de 250-500 μm e tamanho médio dos poros entre grânulos de 72,76 μm e 25% de Hidroxiapatita com grânulos de 500-710 μm e tamanho médio dos poros entre grânulos de 89,90 μm. E uma

membrana de colágeno de origem bovina vendida comercialmente (Lumina coat, Dimensões: 1x20x30 mm). A fase líquida na forma de um hidrogel composto por 2,5 % de quitosana (CHI) e 5% de polietilenoglicol (PEG). Este biomaterial foi confeccionado e cedido pelo Laboratório de Avaliação e Desenvolvimento de Biomateriais do Nordeste – CERTBIO da Universidade Federal de Campina Grande.

Os animais foram posicionados e tiveram seus membros pélvicos preparados para a cirurgia asséptica. Inicialmente foi feita incisão de 2 cm de extensão na margem crânio-medial da tibia, divulsão do tecido subcutâneo e muscular com elevação do periósteo, expondo as regiões diafisárias proximal e distal da tibia. Dois defeitos ósseos padronizados com 2 mm de diâmetro foram confeccionados medialmente um na diáfise tibial proximal e outro na diáfise distal de cada membro pélvico sendo o limite a transposição da cortical-*cis*. Utilizou-se uma furadeira ortopédica, com broca de 2 mm, sob irrigação constante de solução de cloreto de sódio 0,9% para evitar lesão térmica nas bordas do defeito. No membro direito (GCO) os defeitos foram preenchidos com o cimento ósseo, procedimento repetido no membro contralateral (GCOM) acrescido do recobrimento com a membrana de colágeno de origem bovina (Lumina-Coat, Critéria, Brasil), essa membrana foi recortada e adaptada ao defeito, sem a necessidade de fixação da mesma.

Os implantes foram fixados às áreas receptoras através da sutura da musculatura sobre os mesmos com padrão de sutura 'X' com fio poliglactina 910 3-0. Após, redução do espaço morto com fio poliglactina 910 3-0 e dermorrafia com fio nylon 3-0 em padrão de sutura Wolf.

Radiografias simples na projeção craniocaudal e médio-lateral foram realizadas no pós-operatório imediato, e aos 30 e 60 dias, para acompanhamento da regeneração óssea.

No pós-operatório, os animais receberam cloridrato de tramadol na dose de 10mg/kg durante 3 dias, IM, e diariamente a ferida cirúrgica foi limpa com uso de solução de cloreto de sódio a 0,9%, com posterior aplicação de pomada antibiótica por 10 dias. Os animais foram eutanasiados ao final de cada período de observação administrando-se xilazina e cetamina, nas doses de 5 e 40mg/kg, respectivamente, pela via IM. Seguidos 15 minutos da anestesia dissociativa, administrou-se propofol 1% na dose de 5mg/kg endovenoso (EV) e logo após perda dos reflexos, cloreto de potássio 19,1% na dose de 1ml/kg, EV.

Após a eutanásia, nos períodos pré-determinados de 30 e 60 dias, as tíbias foram retiradas, seccionadas em torno de 1 cm acima e abaixo em relação ao implante. As amostras destinadas a avaliação histológica e MEV foram distribuídas em números iguais de forma alternada com relação à amostra proximal e distal. Para a microscopia de luz, os espécimes obtidos foram imersos em solução de formalina tamponada a 10% por 10 dias, sendo posteriormente descalcificados em soluções de ácido nítrico (5%) e processados rotineiramente e corados pela hematoxilina-eosina (HE) segundo protocolo preconizado pelo Laboratório de Patologia da Universidade Federal da Paraíba, Campus de Patos-PB. Na visualização histológica, avaliou-se a interface osso-implante, os graus de reação endosteal e periosteal, proliferação e diferenciação celular no tecido cicatricial e neoformação óssea.

Amostras destinadas a MEV foram colocadas em solução de glutaraldeído a 2,5% em tampão fosfato a 0.1M com pH entre 7.4 e 7.8 e em seguida desidratadas em uma série graduada de álcool. Parte dessas amostras foi submetida a uma fratura na região onde o implante foi inserido e posteriormente metalizado para melhorar a visualização e contraste topográfico das amostras. O restante das amostras foi embutido em resina transparente epóxi, utilizando um dispositivo conectado a uma bomba de vácuo antes do endurecimento da resina, com o objetivo de preencher as microporosidades evitando o aparecimento de bolhas. Após um período de 24h, as amostras foram cortadas transversalmente, polidas e metalizadas com posterior visualização dos componentes celulares envolvidos no processo de regeneração do tecido ósseo.

A avaliação radiográfica foi realizada seguindo o modelo proposto por Azevedo et al. (2011), pois, segundo o mesmo essa avaliação realizada de forma objetiva pela obtenção dos valores em mm se justifica pela mensuração da cicatrização óssea das lesões que são recobertas por calo ósseo. Se mediu com auxílio de um paquímetro a espessura do osso traçando-se uma linha reta da cortical lateral até o limite da ostectomia no raio x controle, e no raio x após 30 e 60 dias o tecido cicatrizado foi quantificado entre as duas margens da cortical óssea, tendo sido utilizado apenas à projeção craniocaudal para a obtenção das medidas. Os valores obtidos em cada animal foram obtidos a média, avaliados e submetido à análise estatística.

A comparação da cicatrização óssea foi realizada entre os grupos e entre os momentos. Para variáveis dependentes foi utilizado o Wilcoxon e para variáveis independentes o U de Mann-Whitney. O nível de significância adotado foi de 5% e as análises foram feitas com o programa estatístico R Core Team (2015).

## RESULTADOS E DISCUSSÃO

Logo após a recuperação da anestesia epidural e em todo o período de avaliação, os animais deambularam normalmente e não apresentaram nenhum grau de claudicação, tão pouco sensibilidade ao toque da área operada, provavelmente devido ao tamanho diminuto da lesão óssea, a analgesia empregada e mínimo trauma aos tecidos adjacentes. Todos esse achados estão de acordo com os relatados por Azevedo et al. (2013) e Filgueira (2012).

Com relação à ferida cirúrgica, não se observou presença de secreção ou deiscência de sutura, ocorrendo cicatrização por primeira intenção, justificada pela rigorosa assepsia e técnica cirúrgica adequada, aliada a antibioticoterapia profilática e manejo da dor, concordando com os resultados relatados por Freitas et al. (2008) e Filgueira (2012).

Na comparação estatística da cicatrização das lesões do presente estudo, não houve diferença estatística entre os grupos e entre os momentos de 30 e 60 dias de avaliação, apenas ao comparar as médias aos 30 e 60 dias aos seus controles radiográficos (Quadro 1) este fato, segundo Azevedo et al. (2011) é atribuído a ação da HA e do  $\beta$ -TCP, que são excelentes osteocondutores favorecendo deste modo o processo de cicatrização óssea mais precoce.

Aos 60 dias de avaliação do crescimento ósseo, apesar de não haver diferença estatística, foi inferior, possivelmente pelo processo de remodelamento ósseo do tecido neoformado e substituição por osso maturo justificado pela maior radiopacidade encontrada neste período (Kealy, J. K & Mcallister 2005). Foi observado em ambos os grupos e aos 30 e 60 dias, este último mais intenso, presença de linha radiopaca definida no local do defeito, indicando uma osteointegração, corroborando com os achados de Moreira et al. (2014) ao utilizar matriz óssea mineralizada e polimetilmetacrilato na tibia de coelho.

No momento da remoção dos pontos (aos 10 dias de pós-operatório) foi observado um aumento de volume discreto suprajacente a região do implante na maioria dos animais. Passados os períodos de avaliação, os mesmos foram eutanasiados, no exame *post-mortem*, após a abertura da pele, verificou-se uma massa multinodular, brancacenta e de superfície irregular. Ao corte, macia e homogênea. Todas essas alterações segundo Chevilli (2004) caracterizam uma inflamação granulomatosa, onde macrófagos ativos e heterófilos compõem a lesão e infiltram os sítios inflamatórios em grande quantidade onde o mesmo afirma que partículas inertes são notórios iniciadores das lesões granulomatosas.

Possivelmente essas lesões desencadearam, devido à dificuldade em se aplicar o implante no leito receptor, pelo tamanho diminuto do defeito, como também a conformação granular do material, contribuindo para sua disseminação no tecido mole adjacente em alguns animais. A contaminação do produto durante sua manipulação foi descartada, pois se constatou através de cultivo celular a ausência de microrganismos nas áreas de inflamação. Percebeu-se uma maior reação inflamatória no GCOM, este fato pode ser explicado devido à reação inflamatória instalada proporcionar a degradação enzimática da membrana pela colagenase e a digestão desses produtos da desnaturação promoverem quimiotaxia para migração de fibroblastos para o sítio inflamatório, evento este descrito por Postlethwaite, Seyer e Kang (1978). Outro fator atribuído pode estar aliado a atividade da quitosana, de ativar macrófagos, atividade esta descrita por Gorzelanny et al. (2010), visto que a mesma faz parte da composição do cimento ósseo.

Na análise histológica dessas lesões observou-se áreas multifocais de necrose circundadas por infiltrado inflamatório de heterófilos (com muitos dos quais degenerados) e macrófagos. Em meio às áreas de necrose, verificaram-se agregados de material levemente eosinófilico e amorfo (Fig.1), compatível com o cimento ósseo. Material com aspecto semelhante foi ocasionalmente observado no citoplasma de macrófagos espumosos. Gomes (2009) encontrou resultado semelhante ao utilizar filme de quitosana em coelhos e Souza et al. (2016) ao avaliarem um cimento bifásico em defeito crítico em calvária de rato Wistar, corroborando com estudo feito por Saadoun et al. (2011) e Friesenbichler et al. (2014) ao utilizarem o mesmo implante em humanos. Porém Laycock & Cooper, (2014) e Spin-Neto, (2008) atribuíram esses efeitos adversos descritos ao uso ainda inadequado do biomaterial, como falta de pureza e baixa porosidade, no entanto Redrobe (2002) afirma que essa resposta inflamatória com formação de tecido caseoso é particular da espécie leporina.

### **Avaliação Histológica**

A avaliação histológica possibilitou analisar os estímulos promovidos pelos biomateriais na reparação da lesão óssea ao longo dos períodos avaliados. Através da análise descritiva das lâminas pode-se observar quantidade significativa do biomaterial remanescente nos dois grupos e períodos avaliados, porém mais evidente aos 30 dias. Não houve diferença com relação ao tecido ósseo neoformado entre os grupos apenas entre os períodos avaliados de 30 e 60 dias.

Na avaliação histopatológica verificou-se irregularidade do endóstio e perióstio, onde se permite afirmar que o contato direto do implante com essas estruturas que são ricos em células osteoprogenitoras indica a atividade destas na neoformação óssea, como foi observado por Miranda et al. (2005) e Azevedo et al. (2012). Aos 30 dias de pós-operatório, verificou-se uma discreta neovascularização e perda da continuidade óssea na região do implante. Houve formação de irregulares e delgadas trabéculas ósseas, marginalizadas por osteoblastos e osteócitos reativos como também tecido ósseo imaturo emergindo das bordas do defeito. Havia quantidade considerável do biomaterial na região do defeito por vezes contendo um material levemente eosinófilico irregular, finamente granular e amorfo, compatíveis com o cimento ósseo (Fig.2). Havia quantidade significativa do biomaterial sendo reabsorvido por osteoclastos, essa característica é atribuída por Yuan et al. (2000) a osteocondutividade promovida pelo cimento ósseo, onde osteoclastos reabsorvem o material por fagocitose e os osteoblastos produzem a neoformação óssea. Resultados diferentes foram observados por



Moraes et al., (2004) ao utilizar o cimento ósseo de fosfato de cálcio em que o cimento ósseo foi reabsorvido no entanto sem formação óssea no local.

Aos 60 dias de pós-operatório foram encontrados os mesmos achados que aos 30 dias, porém em maior intensidade. Os defeitos estavam preenchidos por trabéculas ósseas mais compactas e presença de tecido ósseo imaturo em maior quantidade, observando-se a presença de tecido ósseo maduro próximo à região medular, em alguns animais, com osso trabeculado em direção à região periosteal (Fig.3). Havia cimento ósseo em processo de reabsorção condizendo com uma lenta reabsorção, porém uma neoformação óssea de boa qualidade, conforme relatado por Costa et al. (2015) ao avaliar composto bifásico HA/TCP -  $\beta$  (60/40) em tibia de ovino. Fato explicado pelas composições bifásicas do  $\beta$  - TCP e HA que conjugam em um único compósito a rápida solubilidade do TCP- $\beta$  associado à biocompatibilidade da HA, promovendo neoformação óssea precoce segundo Azevedo et al. (2013).

Tanto aos 30 como aos 60 dias de pós-operatório, pode-se observar em alguns pontos contato do biomaterial com o tecido ósseo recém-formado sem a interposição de tecido fibroso, demonstrando osteointegração, resultado semelhante foi descrito por Dornas (2013) e Aristizabal et al. (2017) ao implantarem cimento ósseo de fosfato de cálcio em grânulos em rádio de coelhos.

### **Microscopia Eletrônica de Varredura**

Esses achados encontrados na microscopia de luz comprovam os resultados obtidos na MEV, onde se observou biomaterial remanescente em ambos os grupos e momentos de avaliação com neoformação óssea, presença de tecido ósseo neoformado e grânulos do biomaterial em processo de degradação (Fig.4).

Na Fig.4B se observa modificações na superfície dos grânulos resultante da biomineralização gerada por osteoblastos, o que se pode afirmar ser o resultado de uma boa osteointegração corroborando com os achados de Aristizabal et al. (2017). As Fig.4B e 4D mostram projeções de células osteoblásticas mineralizando o tecido ósseo sob a superfície do biomaterial. Resultados semelhantes foram encontrados em estudos *in vivo* por Dalmônico et al. (2015), Hwang et al. (2012) e Park et al. (2010).

Nas imagens obtidas das amostras submetidas ao processo de polimento (Fig.5), observam-se os grânulos integrados ao tecido hospedeiro, porém com uma superfície irregular devido a sua degradação. Essa degradação, que faz parte do processo de reabsorção do material, leva ao aparecimento de partículas do biomaterial em meio à neoformação óssea, que serão incorporadas no novo tecido ósseo. Projeções de ossos recém-formados são observadas nas micrografias, atingindo o biomaterial que caracteriza a interface osso neoformado e biomaterial. Resultados semelhantes foram identificados por De Aza et al. (2017) em estudos realizados em tíbias de coelhos.

De Aza et al. (2017) e Dalmônico et al. (2017) ao utilizarem cimento ósseo bifásico demonstraram em períodos de tempos semelhantes, uma boa neoformação óssea através dos poros do implante e uma dissolução gradual do mesmo, uma justificativa para quantidade de material remanescente neste estudo pode ser atribuída ao tamanho dos grânulos empregados e pouca porosidade, contribuindo uma menor reabsorção nos períodos de 30 e 60 dias.

### **CONCLUSÃO**

Segundo os resultados obtidos, todas as amostras foram gradativamente absorvidas durante os períodos avaliados, sendo substituídas por tecido ósseo neoformado, no entanto a função de barreira da membrana de colágeno não foi evidenciada.

**Agradecimentos:** Ao Certibio pela produção do cimento ósseo.

### **REERÊNCIAS:**

Aristizabal O.L.P., Castro J.A.V., Vargas M.I.V & Rezende C.M.F. 2017. Avaliação histológica e por microscopia eletrônica de varredura da biocerâmica de fosfato de cálcio nano-estruturada micromacro porosa em grânulos em defeito crítico de rádio de coelhos. Arq. Bras. Med. Vet. Zootec. 69(6):1539-1550.

Azevedo A. S. 2011. Utilização de fosfatos de cálcio, quitosana e medula óssea no reparo ósseo em coelhos. Estudo clínico-cirúrgico, radiológico e histológico. Dissertação (Programa de Pós-Graduação em Medicina Veterinária) - Universidade Federal de Campina Grande. 60p.

Azevedo A. S., Sá, M.J.C., Lia Fook M.V., Nóbrega Neto P.I., Souza O.B. & Azevedo, S.S. 2013. Hidroxiapatita e quitosana isoladas e associadas à medula óssea no reparo do tecido ósseo em coelhos. Estudo histológico e morfométrico Ciência Rural 43(7):1265-1270.

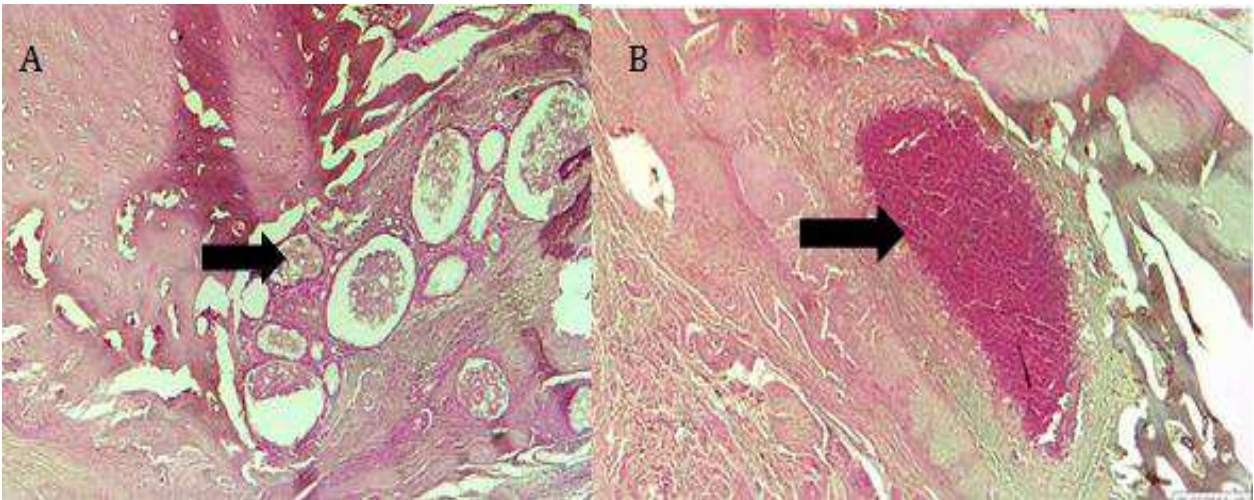
- Azevedo V.V.C., Chaves S.A., Bezerra D.C., Lia Fook M.V., Costa A. & C.F.M. 2007. Quitina e Quitosana: aplicações como biomateriais. *Revista Eletrônica de Materiais e Processos* 23:27-34.
- Baroli B. 2007. Hydrogels for Tissue Engineering and Delivery of Tissue-Inducing Substances. *Journal Pharmaceutical Sciences* 96:2197-2223.
- Cheville N. 2004. Introdução à Patologia Veterinária. 2ª ed. Roca, São Paulo, p.136-154.
- Costa B. D., Camargo N.H. Oleskovicz N. Gava A., Dallabrida A.L., Regalin D., Lima M.P.A., Aury N. & Moraes A.N. 2015. Comportamento da neoformação óssea e osteointegração de biomateriais micro e nanoestruturados em ovinos. *Pesquisa Veterinaria Brasileira* 35(2): 177-187
- Dalmonico G. M. L., Franczak P.F., Levandowski, N. JR., Camargo N.H.A., Dallabrida, A. L., Da Costa B.D., Gil O.G., Cambra-Moo O., Rodriguez M. A. & Canillas M. 2017. An in vivo study on bone formation behavior of microporous granular calcium phosphate. *Biomater Sci.* 5(7): 1315-1325.
- De Aza P., Rodríguez M., Gehrke S., Maté-Sánchez J. & Calvo-Guirado J. A. 2017. Si- $\alpha$ TCP Scaffold for Biomedical Applications: Na Experimental Study Using the Rabbit Tibia Model. *Applied Sciences.* 7(7): 706.
- Dornas R.F. 2013. Cimento a base de  $\beta$ -fosfato tricálcico em defeitos ósseos produzidos no crânio de coelhos. Dissertação (mestrado) - Universidade Federal de Viçosa. 79p.
- Filgueira F.G.F. 2012. Hidroxiapatita associada à quitosana na reparação óssea – Revisão de literatura e estudo experimental em coelhos..Dissertação (Mestrado em Medicina Veterinária). Universidade Federal de Campina Grande. 68p.
- Freitas S.H., Dória R.G.S., Mendonça F.S., Neto J.E. & Camargo L.M. 2008. Aspecto radiológico de heteroenxerto ósseo cortical fragmentado na reparação de falhas ósseas em coelhos. *Revista Brasileira de Ciências Veterinárias* 15(3):107-110.
- Friesenbichler J., Maurer-ertl W., Sadoghi P., Pirker-Fruehauf U., Bodo K. & Leithner A. 2014. Adverse reactions of artificial bone graft substitutes: lessons learned from using tricalcium phosphate geneX. *Clin Orthop Relat Res.* 472(3): 976-82.
- Gao T. J., Lindholm B., Kommonen P., Ragni P., Paronzini T.C. & Lindholm T.C. 1995. Microscopic evaluation of bone implant contact between hydroxyapatite, bioactive glass and tricalcium phosphate implanted in sheep diaphyseal defects. *Biomaterials* 16:1175-1179.
- Gomes F.A.S. 2009. Filme à base de quitosana comparado à gordura autógena na prevenção de aderências pós-laminectomia dorsal em coelhos. Dissertação Universidade Federal de Goiás. Escola de Veterinária. 64 p.
- Gorzelanny C., Pöppelmann B., Pappelbaum, K., Moerschbacher B.M. & Schneider S.W. 2010. Human macrophage activation triggered by chitotriosidase mediated chitin and chitosan degradation. *Biomaterials* 31: 8556-8563.
- Hwang J.W., Park J.S., Lee J.S., Jung U.W., Kim C.S., Cho K.S., Lee Y.K. & Choi S.H. 2012. Comparative evaluation of three calcium phosphate synthetic block bone graft materials for bone regeneration in rabbit calvária 100[8]: 2044-2052.
- Jung R.E., Zwahlen R., Weber F.E., Molenberg A., Van Lenthe G.H. & Hammerle C.H. 2006. Evaluation of an in situ formed synthetic hydrogel as a biodegradable membrane for guided bone regeneration. *Clin Oral Implants Res.* 17(4):426-33.
- Karvat F., Camargo N.H A., Soares C., Bellini O.J., Silva R.F., Tomiyama M., Folgueras M.V. & Gemelli E. 2005. Elaboração e caracterização de um biomaterial compósito a partir de uma matriz fosfato de cálcio/Al<sub>2</sub>O<sub>3</sub>- $\alpha$  para aplicação como implante e restituição óssea. *Revista Matéria* 10(1):43 – 50.
- Kealy J.K. & Mallister, H. 2005. Radiografia e ultra-sonografia do cão e do gato. Barueri: manole.
- Laycock P.A. & Cooper J.J. 2014. Adverse reactions of artificial bone graft substitutes: lessons learned from using tricalcium phosphate geneX(r) . *Clin Orthop Relat Res.* 472(2):765-6

- Lee W., Lee T.G. & Koh W. 2007. Grafting of Poly(acrylic acid) on the Poly(ethylene glycol) Hydrogel Using Surface-initiated Photopolymerization for Covalent Immobilization of Collagen. *Journal of Industrial Engineering and Chemistry* 13(7):1195-1200.
- Legeros R. Z. 2002. Properties of osteoconductive biomaterials: calcium phosphates. *Clinical Orthopaedics and Related Research* 395: 201-209.
- Maeda M., Tani S., Sano A. & Fujioka K. 1999. Microstructure and release characteristics of the minipellet, a collagen-based drug delivery system for controlled release of protein drugs. *J Control Release* 62:313-324.
- Miranda E.S.; Cardoso F.T.S.; Filho J.F.M., Barreto M.D.R., Teixeira R.M.M., Wanderley A.L. & Fernandes K.E. 2005. Estudo experimental comparativo no uso de enxerto ósseo orgânico e inorgânico no reparo de fraturas cirúrgicas em rádio de coelhos. *Acta Ortopédica Brasileira* 13(5):245-248.
- Moraes P.C.; Padilha Filho J.G.; Canola J.C., Santos L.A., Macoris D.G., Alessi A.C. Castro M.B. & Dória Neto F.A. 2004. Biocompatibilidade do cimento de fosfato de cálcio implantado no rádio de coelhos. *Acta Cir Bras*, 19(4).
- Moreira R., Dória R.G.S., Camargo L.M., Santos M.D., Minto B.W., De Nardi A.B., Ambrósio C.E., Silvio H. & Freitas S.H. 2014. Aspecto radiológico e macroscópico de matriz óssea mineralizada heteróloga fragmentada e polimetilmetacrilato autoclavados em falha óssea de tibia de coelho. *Pesq. Vet. Bras.* 34(2):173-178.
- Park J.W., Kim E.S., Jang J.H., Suh J.Y., Park K.B. & Hanawa T. 2010. Healing of rabbit calvarial bone defects using biphasic calcium phosphate ceramics made of submicron-sized grains with a hierarchical pore structure. *Clinical oral implants research*. 21(3): 268-276.
- Peppas N.A. 1991. Physiologically responsive hydrogels. *Journal of bioactive and Compatible Polymers* 6:241-246.
- Postlethwaite A.E., Seyer J.M. & Kang A.H. 1978. Chemotactic attraction of human fibroblasts to type I, II, and III collagens and collagen-derived peptides. *Proc. Natl. Sci.* 75(2): 871-875.
- Redrobe S. 2002. Soft tissue surgery of rabbits and rodents. *Seminars in avian and exotic pet medicine* 1(1):231-245.
- Rezende C.M.F., Borges A.P.B. & Bernis W.O. 1998. Aspectos clínico-cirúrgicos e radiográficos da hidroxiapatita sintética na diáfise proximal da tibia de cães. *Arquivo Brasileira Medicina Veterinária e Zootecnia*, Belo Horizonte 50:537-545.
- Saadoun S., Macdonald C., Bell B.A. & Papadopoulos M.C. 2011. Dangers of bone graft substitutes: lessons from using GeneX. *J Neurol Neurosurg Psychiatry*, 82(8).
- Souza D.F.M., Correa L., Sendyk D.I., Burim R.A. Naclério-Homem M.G. & Deboni M.C.Z. 2016. Efeito adverso do beta-fosfato tricálcico com controle de potencial zeta no reparo de defeitos críticos em calvária de ratos. *Rev. Bras. Ortop.* 51[3] 346-352.
- Spin-Neto, R.; Pavone, C. Freitas, R.M., Marcantonio, R.A.C.; Marcantonio Junior E. 2008. Biomateriais a base de quitosana com aplicação médica e odontológica: revisão de literatura. *Revista de Odontologia da Unesp* 37(2):155-161.
- Wang X., Jianbiao M.A., Yinong W. & Binglin H.E. 2002. Bone repair in radio and tibias of rabbits with phosphorylated chitosan reinforced calcium phosphate cements. *Biomaterials* 23:4167-4177.
- Yuan H., Li Y., Brujin J.D., Groot K. & Zhang X. 2000. Tissue responses of calcium phosphate cement: a study in dogs. *Biomaterials* 21:1283-9.

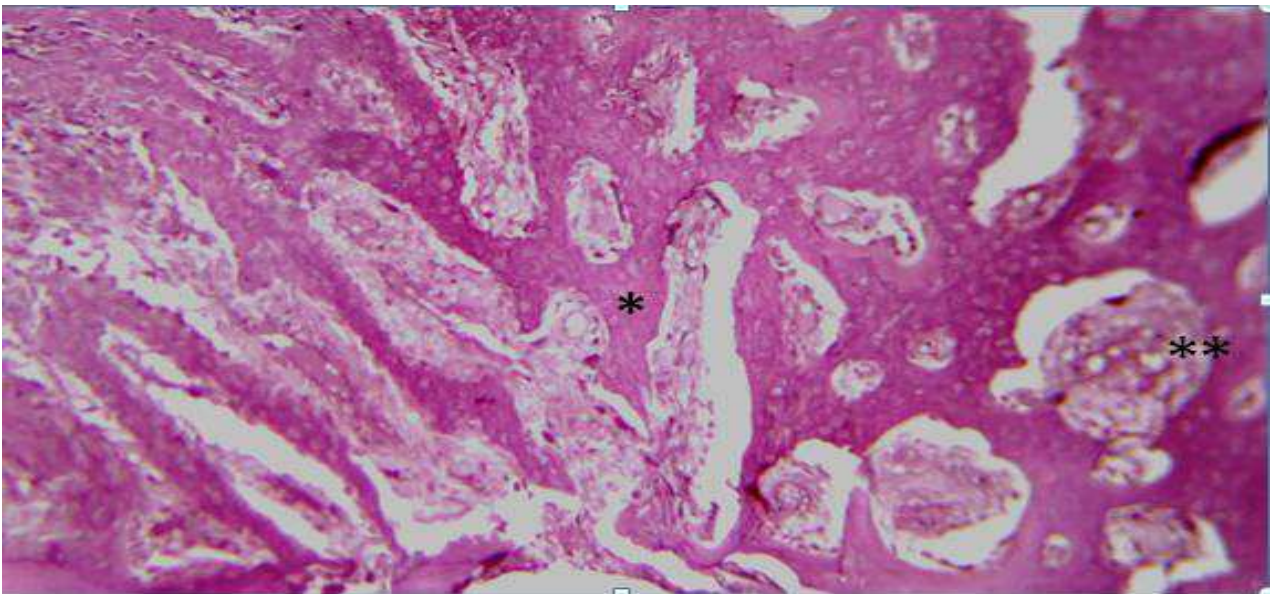
**Quadro1. Média e desvio padrão da espessura óssea em mm, utilizada para acompanhar o processo de cicatrização óssea entre os momentos e grupos analisados**

Grupos/Momentos	Controle Radiográfico 30 dias	30 dias	<i>p</i>	Controle Radiográfico 60 dias	60 dias	<i>P</i>
GCO	0.47±0.23	0.64±0.17*	0.0033	0.44±0.12	0.59±0.15*	0.0051
GCOM	0.52±0.24	0.68±0.20*	0.0033	0.37±0.16	0.65±0.15*	0.0022

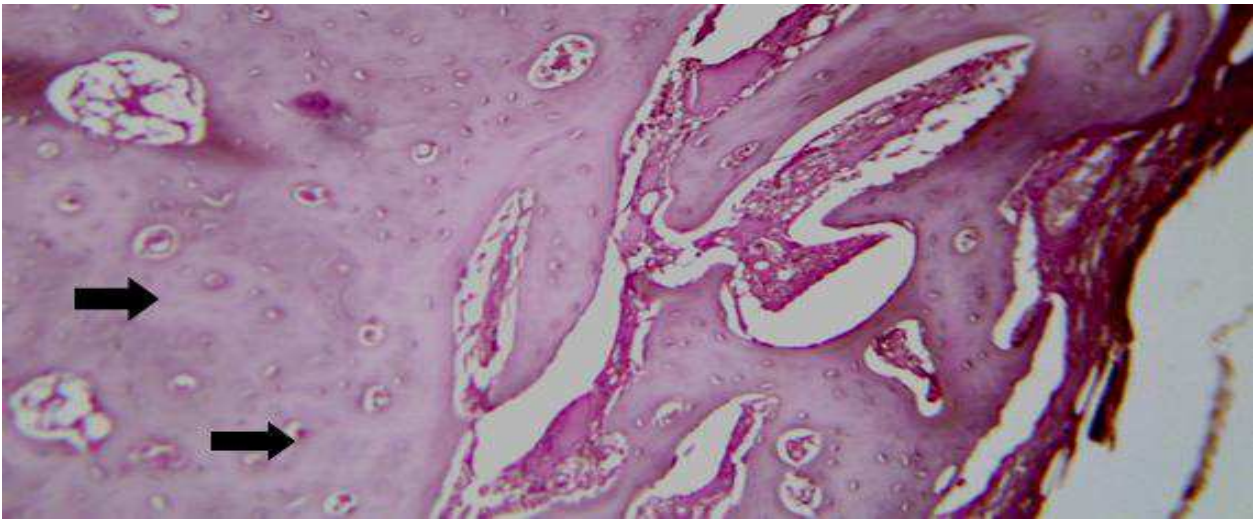
\* - estatisticamente diferente do controle. Fonte: Dados da pesquisa (2018)



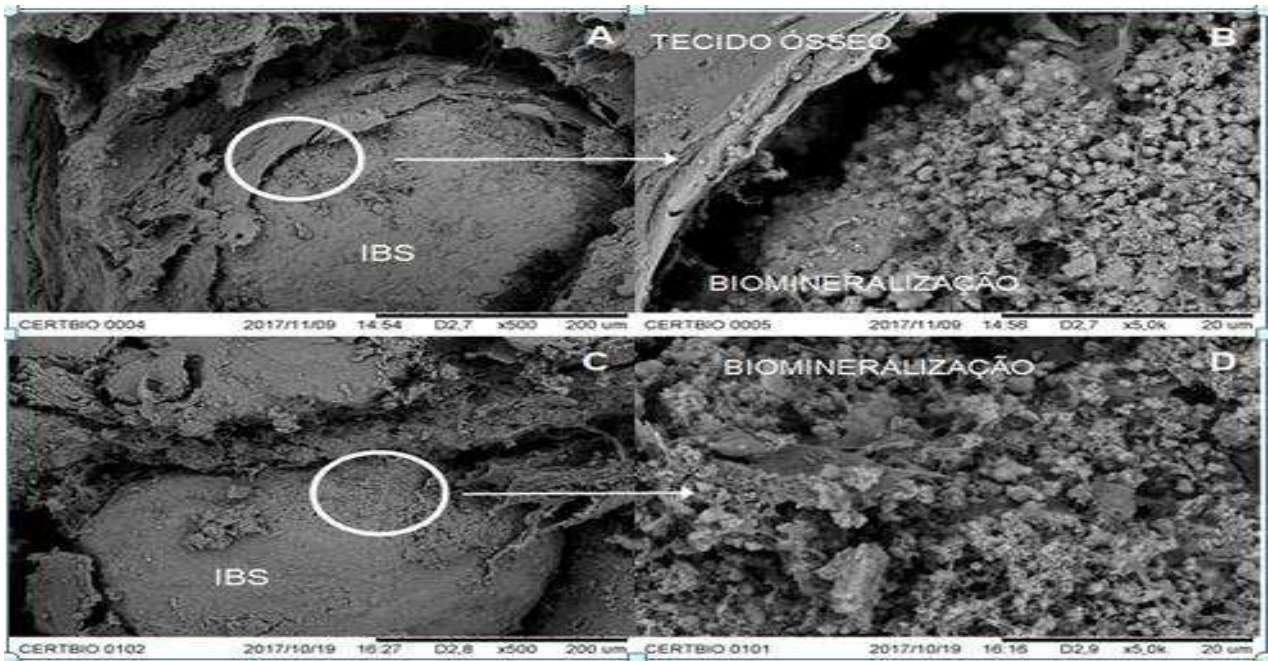
**Fig.1.** Micrografia da inflamação granulomatosa suprajacente ao implante. Em A amostra aos 30 dias de pós-operatório do grupo GCO, observa-se infiltrado inflamatório ao redor dos grânulos do implante. Em B-amostra aos 60 dias de pós-operatório, animal do GCOM, evidenciando área de necrose. HE.10 X. Fonte: Dados da Pesquisa (2018)




**Fig.2.** Micrografia dos animais eutanasiados aos 30 dias de pós-operatório. Observa-se presença de osso neoformado (\*) e contato do biomaterial com o tecido ósseo imaturo (\*\*) demonstrando o processo de osteointegração. HE.10 X. Fonte: Dados da Pesquisa (2018),



**Fig.3.** Micrografia aos 60 dias de pós-operatório. Observa-se grande quantidade de tecido neoformado e neovascularização intensa. HE. 10 X. Fonte: Dados da Pesquisa (2018)



**Fig.4-** Microscopia eletrônica de varredura. Interface do biomaterial e tecido ósseo. Em A e B amostras aos 30 dias. Em C e D amostras aos 60 dias de pós-operatório. Observa-se presença de tecido neoformado e grânulos do biomaterial em processo de degradação. Fonte: Dados da Pesquisa (2018)



**Fig.5:** Microscopia eletrônica de varredura das amostras polidas seccionadas transversalmente do GCO aos 30 dias (A e B) e 60 dias (C e D) pós-operatório. (**b** = biomaterial, **p** = partículas de biomaterial degradadas, e **o** = neoformação óssea). Fonte: Dados da Pesquisa (2018).

## CONCLUSÕES GERAIS

O cimento ósseo:

- Foi gradativamente reabsorvido nos períodos avaliados;
- Promoveu osteocondução e osteointegração;
- Apresentou características desejáveis para a regeneração óssea, entretanto são necessárias mais estudos com o uso deste tipo de implante e avaliando as fases do cimento ósseo de forma isolada, para se identificar a causa possível da reação inflamatória.



# **Anexos**

## INSTRUÇÕES AOS AUTORES

A submissão de artigos à revista “Pesquisa Veterinária Brasileira” (PVB) deve ser feita em Word, através do Sistema ScholarOne, link <<https://mc04.manuscriptcentral.com/pvb-scielo>>

**A tramitação somente pode ter início se o seu artigo estiver rigorosamente dentro das normas de apresentação da revista**, de acordo com as Instruções aos Autores, o modelo no site da revista e os últimos fascículos publicados ([www.pvb.com.br](http://www.pvb.com.br)). Na verificação de falhas de apresentação, o artigo será devolvido aos autores para as devidas correções.

Os autores podem submeter seus artigos em **Inglês** ou em **Português**, mas sempre com um Resumo em português. No caso de artigos aceitos, escritos em **Português**, estes serão traduzidos para o **Inglês** pela Editora Cubo; pois todos os artigos publicados na PVB serão em inglês. Para os artigos já submetidos em **Inglês**, os autores devem apresentar via ScholarOne um Certificado de Tradução de uma empresa habilitada ou de um Tradutor Nativo.

**O pagamentos da taxa de publicação (Paper Charge) serão cobrados na ocasião do envio da comunicação de aceite por e-mail:**

- (1) Artigos submetidos em inglês, R\$ 1.500,00 (US\$ 480.00) por artigo;**
- (2) Artigos submetidos em português, R\$ 2.000,00 (US\$ 640.00) por artigo,** incluindo as despesas com a tradução.

O **texto** deve ser formatado, em todos os pormenores, de acordo com as normas de apresentação da revista ([www.pvb.com.br](http://www.pvb.com.br)).

**Se o artigo for submetido fora das normas de apresentação, a tramitação somente ocorrerá após as devidas correções feitas pelo autor.**

A PVB publica Artigos Originais, Artigos de Revisão Crítica e Tópicos de Interesse Geral; não publica artigos com a denominação de Short Communications.

Os Artigos Originais devem conter resultados de pesquisa ainda não publicados ou submetidos para outros periódicos.

Artigos de Revisão de Literatura, submetidos a convite, devem constituir-se de análise crítica, de assuntos na área de experiência dos autores, isto é, quando os autores já tiverem publicado anteriormente artigos sobre o assunto.

Os raros Tópicos de Interesse Geral devem constituir-se de assuntos de grande importância atual baseado na vasta experiência dos autores.

As opiniões e conceitos emitidos nos artigos submetidos são de responsabilidade dos autores. O Conselho Editorial da PVB, com a assistência da Assessoria Científica, pode sugerir ou solicitar modificações. Os artigos submetidos são avaliados pelos pares (peer review) e, aceitos para publicação com dois pareceres favoráveis, ou rejeitados por dois pareceres desfavoráveis.

Os direitos autorais dos artigos aceitos para publicação permanecem com os autores.

1. Os artigos devem ser organizados em **TÍTULO, ABSTRACT, RESUMO, INTRODUÇÃO, MATERIAL E MÉTODOS, RESULTADOS, DISCUSSÃO, CONCLUSÕES** (de preferência os últimos três separadamente), **Agradecimentos e REFERÊNCIAS**:

a) O **TÍTULO** deve ser conciso e indicar o conteúdo do artigo; pormenores de identificação científica devem ser colocados em **MATERIAL E MÉTODOS**.

b) O(s) **Autor(es) com numerosos primeiros nomes e sobrenomes, deve(m) padronizar o seu “nome para publicações científicas”**, como por exemplo: Cláudio Severo Lombardo de Barros, escreve Cláudio S.L. Barros ou Barros C.S.L.; Franklin Riet-Correa Amaral escreve Franklin Riet-Correa ou Riet-Correa F. **Os artigos devem ter no máximo 8 (oito) autores**. O autor para correspondência deve ser um autor que garante o contato com o Conselho Editorial da PVB. Asteriscos de chamadas para o rodapé devem ser mais uma vez elevados (sobrescritos), para aparecerem maiores e mais nítidos.

c) O **Cabeçalho** do **ABSTRACT** deve conter, além dos nomes dos autores abreviados invertidos, o ano, o **TÍTULO**, o endereço postal do laboratório (inclusive o CEP) ou instituição principal onde foi desenvolvida a pesquisa. Endereços postais brasileiros não devem ser traduzidos para o inglês, mesmo em artigos escritos na língua inglesa, a fim de evitar dificuldade na postagem. Devem-se conferir os nomes dos autores do artigo e do Cabeçalho do Abstract para evitar discrepâncias.

d) O **Rodapé da primeira página** deve conter os endereços profissionais postais completos dos autores (evitando-se traços horizontais), na língua do país do respectivo autor (em português, espanhol, inglês) e seus e-mails; o e-mail do autor para correspondência deve ser sublinhado. Os sinais de chamada para os nomes dos autores devem ser números arábicos, colocados em sobrescrito, sem o uso automático de “Inserir nota de fim”, do Word (essas chamadas devem ser contínuas por todo artigo, isto é, em todas as notas de rodapé das outras páginas).

e) O **ABSTRACT** deve ser uma versão do RESUMO, mas pode ser mais explicativo, seguido de “INDEX TERMS” que devem incluir termos do título, por não se tratar somente de “ADDITIONAL INDEX TERMS”.

f) O **RESUMO** deve conter o que foi feito e estudado, indicando a metodologia e dando os mais importantes resultados e conclusões, seguido dos “TERMOS DE INDEXAÇÃO” que incluem termos do título, por não se tratar somente de “TERMOS DE INDEXAÇÃO ADICIONAIS”.

g) A **INTRODUÇÃO** deve ser breve, com citação bibliográfica específica sem que a mesma assuma importância principal e deve finalizar com a indicação do objetivo do artigo.

h) **MATERIAL E MÉTODOS** deve reunir a totalidade dos dados que permitam o desenvolvimento de trabalho semelhante por outros pesquisadores.

i) Em **RESULTADOS** devem ser apresentados concisamente os dados obtidos.

j) Na **DISCUSSÃO** devem ser confrontados os resultados diante da literatura. Não convém mencionar artigos em desenvolvimento ou planos futuros, de modo a evitar uma obrigação do autor e da revista de publicá-los.

k) **CONCLUSÕES** devem basear-se somente nos resultados obtidos e devem ser apresentados em diferentes parágrafos (uma Conclusão somente deve ser apresentada em parágrafo único).

l) Os **Agradecimentos** não devem aparecer no texto ou em notas de rodapé; devem ser sucintos e colocados antes da Lista de Referências.

m) A Lista de **REFERÊNCIAS** deve incluir todas as citações apresentadas no texto e que tenham servido como fonte para consulta. A Lista deve ser ordenada alfabética e cronologicamente, pelo sobrenome do primeiro autor, seguido de todos os demais autores

(em caixa alta e baixa), do ano, do título da publicação citada, e abreviado (por extenso em casos de dúvida) o nome do periódico. Sugerimos consultar exemplos dos últimos fascículos ([www.pvb.com.br](http://www.pvb.com.br)).

(**Notem:** (1) As Referências citadas no texto devem ser colocadas em ordem cronológica, mas alfabética tratando-se de referências do mesmo ano; (2) Quando utilizados programas de formatação (p.ex. Endnote X7), remover o fundo automático cinzento antes da submissão, para não dificultar eventuais correções.

## 2. Na elaboração do texto devem ser atendidas as seguintes normas:

a) Fonte **Cambria, corpo 10, entrelinha simples; página formato A4, com 2cm de margens** (superior, inferior, esquerda e direita), texto corrido em uma coluna justificada, com as Legendas das Figuras no final (logo após a Lista de REFERÊNCIAS) sem repetir as legendas junto com as Figuras.

b) ABSTRACT e RESUMO serão escritos em um só parágrafo corrente e não devem conter citações bibliográficas.

c) A redação dos artigos deve ser concisa, com a linguagem, tanto quanto possível, no passado e impessoal.

d) Os nomes científicos usados no manuscrito devem ser apresentados por extenso (p.ex. *Palicourea marcgravii*), no início de cada capítulo (TÍTULO, ABSTRACT, RESUMO, INTRODUÇÃO, etc.), quando aparecem pela primeira vez, seguido da abreviação do gênero (p.ex. *P. marcgravii*).

e) Nos títulos dos Quadros e nas Legendas das Figuras os nomes científicos devem ser apresentados por extenso, já que estes são independentes do texto.

f) No texto, os sinais de chamada para notas de rodapé devem ser números arábicos colocados em sobrescrito após a palavra ou frase que motivou a nota. Essa numeração será contínua por todo o artigo; as notas deverão ser lançadas ao pé da página em que estiver o respectivo número de chamada, sem o uso do “Inserir nota de fim”, do Word.

**Notem:** para evitar a separação em duas linhas, os numerais devem ser apresentados junto com suas unidades, ou seja, sem espaçamento, por exemplo: 100ppm, 10mm, 50cm, 18x10cm, (P<0,05), 15h; de conveniência quando seguida de letra alta (35 kg ou 35kg, 4 h ou 4h). A abreviação de número é “n o” e não “n o” ; grau Celsius é “o C” e não “o C”.

g) Os Quadros (não usar o termo Tabela) e as Figuras devem ser citados no texto, pelos respectivos números, em ordem crescente e devem ser submetidos separadamente do texto!

h) Siglas e abreviações das instituições, ao aparecerem pela primeira vez, deverão ser colocadas entre parênteses, após o nome da instituição por extenso;

i) Citações bibliográficas serão feitas pelo sistema “autor e ano”, p.ex. (Caldas 2005); artigos de até dois autores serão citados pelos nomes dos dois (Pedroso & Pimentel 2013); e com mais de dois, pelo nome do primeiro, seguido de “et al.”, mais o ano (Brito et al. 2015); se dois artigos não se distinguirem, a diferenciação será feita através do acréscimo de letra minúscula ao ano (Barros 2017a, 2017b). A ordem de citação deve ser cronológica (Barbosa et al. 2003, Armién et al. 2004).

j) **Recomenda-se consultar na íntegra todos os artigos citados;** se isto não for possível, deve-se colocar no texto a referência original (não consultada na íntegra) seguida do ano, p.ex. (Bancroft 1921); na Lista de Referências deve ser incluída a referência original como: Bancroft 1921. .... título. ... periódico. (Apud Suvarna & Layton 2013). A referência consultada também deve ser incluída na Lista de Referências.

k) O uso de “comunicação pessoal” e de “dados não publicados” deve ser feito apenas em casos excepcionais; no texto com citação de Nome e Ano, e na Lista de Referências como:Barbosa 2016. Comunicação pessoal (Universidade Federal do Pará, campus Castanhal).

l) As **Legendas das Figuras** devem conter informações suficientes para sua compreensão (independente do texto); e devem ser precedidas de “Fig.” seguida do número

sem espaço, p.ex. “Fig.8. ...”. Para elaboração das legendas sugerimos consultar exemplos nos últimos fascículos ([www.pvb.com.br](http://www.pvb.com.br)).

(Notem: Na legenda de Figuras compostas deve-se colocar a letra de cada “subfigura” em **negrito** com parênteses claros antes do texto correspondente e devem ser mencionados letras ou sinais, que estão dentro de cada “subfigura”, em parênteses e claros após o respectivo texto da legenda.)

m) O Título dos **Quadros** devem ser em **negrito**, sem ponto, e a “garganta” (título das colunas) deve ser escrita em claro e separada por dois traços longos horizontais; o Título dos Quadros e da “garganta” devem ser escritas em caixa alta e baixa. Os Quadros (não usem o termo Tabela) devem conter os resultados mais relevantes. Não há traços verticais, nem fundos cinzentos; excepcionalmente pode conter traços horizontais. Os sinais de chamada serão alfabéticos, recomeçando, com “a” em cada Quadro. As chamadas de rodapé deverão ser lançadas logo abaixo do Quadro respectivo, do qual serão separadas por um traço curto à esquerda; e devem evitar números arábicos. Os títulos não têm ponto no final, ao passo que as legendas terminam com um ponto. Os Quadros devem ser apresentados em Word e ser editáveis, a fim de inserirmos eventuais alterações de apresentação, dentro das normas da revista.

n) Dados complexos devem ser expressos por Gráficos (devem ser chamados de **Figuras**). Os gráficos devem ser produzidos em 2D, sem fundo e sem linhas horizontais.

**3. Todas as referências citadas no texto devem ser incluídas na Lista de Referências e vice-versa; na revisão final do artigo pelos autores, antes da submissão, isto deve ser conferido criteriosamente, para evitar discrepâncias (o sistema ScholarOne bloqueia automaticamente artigos com discrepâncias).**

### **Exemplos de Referências**

➤ Artigos publicados em periódicos:

Pavarini S.P., Soares M.P., Bandarra P.M., Gomes D.C., Bandinelli M.B., Cruz C.E.F. & Driemeier D. 2011. Mortes súbitas causadas por *Amorimia exotropa* (Malpighiaceae) no Rio Grande do Sul. *Pesq. Vet. Bras.* 31(4):291-296.

Hooiveld M., Smit L.A., Wouters I.M., Van Dijk C.E., Spreeuwenberg P., Heederik D.J. & Yzermans C.J. 2016. Doctor-diagnosed health problems in a region with a high density of concentrated animal feeding operations: a cross-sectional study. *Environ. Health* 17:15-24.

(Notem: Os iniciais dos autores devem ser colocados sem espaço. O sinal “&” é usado para

separar o penúltimo do último autor. As primeiras letras das palavras do título de artigos publicados em periódicos científicos devem ser de preferência minúsculas. A palavra “Revista” deve ser abreviada como “Revta” em diferença a “Rev.”, do inglês “Review”. Deve-se indicar o número do respectivo volume do periódico e, se possível, também do fascículo. Somente abreviações tem um ponto, exceto as que terminam com a última letra da palavra em extenso. O traço entre as páginas é curto (-) e não comprido. Não devem ser usados “ponto-vírgulas” (;) em lugar de vírgulas.

➤ Livros:

Tokarnia C.H., Brito M.F., Barbosa J.D., Peixoto P.V. & Döbereiner J. 2012. *Plantas Tóxicas do Brasil para Animais de Produção*. 2ª ed. Helianthus, Rio de Janeiro, p.305-348.

Marsh P. & Martin M. 1992. *Oral Microbiology*. 3rd ed. Chapman and Hall, London, p.167-196.

(Notem: A primeira letra de termos do título de livros deve ser maiúscula. Devem ser mencionadas as páginas que foram consultadas, em vez do total de páginas do livro.

➤ Capítulos de livros:

Barros C.S.L. 2007. Doenças víricas: leucose bovina, p.159-169. In: Riet-Correa F., Schild A.L., Lemos R.A.A. & Borges J.R.J. (Eds), Doenças de Ruminantes e Equídeos. Vol.1. 3ª ed. Pallotti, Santa Maria.

Tokarnia C.H., Brito M.F., Barbosa J.D., Peixoto P.V. & Döbereiner J. 2012. Plantas que afetam o funcionamento do coração, p.27-94. In: Ibid. (Eds), Plantas Tóxicas do Brasil para Animais de Produção. 2ª ed. Helianthus, Rio de Janeiro.

(Notem: As primeiras letras das palavras do título de capítulos de livros são minúsculas, mas as de livros são maiúsculas.)

➤ Dissertações e Teses:

Silva R.M.M. 2016. Prevalência, identificação e distribuição das lesões abscedativas em caprinos e ovinos abatidos em um matadouro frigorífico no Estado da Bahia. Dissertação de Mestrado, Universidade Federal do Recôncavo da Bahia, Cruz das Almas. 56p.

Sant'Ana V.A.C. 2004. Proteinograma do leite de vacas: padrões e variabilidade. Tese de Doutorado, Clínica Veterinária, Faculdade de Medicina Veterinária e Zootecnia, Universidade de São Paulo, SP. 161p.

(Notem: (1) Deve-se evitar se referir a Dissertações ou Teses em vez de aos artigos baseados nas mesmas e publicados em periódicos científicos que são de mais fácil acesso. (2) Não deve-se tentar de publicar o texto de Dissertação ou Tese praticamente na íntegra sem escrever um artigo conciso de seus resultados.

➤ Resumos publicados em eventos:

Mendonça F.S., Almeida V.M., Albuquerque R.F., Chaves H.A.S., Silva Filho G.B., Braga T.C., Lemos B.O. & Riet Correa F. 2016. Paralisia laríngea associada à deficiência de cobre em caprinos no semiárido de Pernambuco (IX Endivet, Salvador, BA). Pesq. Vet. Bras. 36(Supl.2):50-51. (Resumo)

Pierezan F., Lemos R.A.A., Rech R.R., Rissi D.R., Kommers G.D., Cortada V.C.L.M., Mori A.E. & Barros C.S.L. 2007. Raiva em equinos. Anais XIII Encontro Nacional de Patologia Veterinária, Campo Grande, MS, p.145-146. (Resumo)

(Note: Evitar na consulta o uso de Resumos ao invés de artigos na íntegra!)

# Submission Confirmation



Thank you for your submission

**Submitted to**  
Pesquisa Veterinária Brasileira

**Manuscript ID**  
PVB-5857

**Title**  
Avaliação clínica e termográfica de coelhos submetidos à ostectomia tibial para implantação de cimento ósseo.

**Authors**  
Souza, Mônica  
Sá, Marcelo Jorge  
de Souza, Bonifácio  
Nóbrega Neto, Pedro  
Batista, Luanna  
Azevedo, Anna Clara  
Felipe, Gracineide

**Date Submitted**  
24-Feb-2018

## Confirmação de envio

---

### Obrigado pela sua submissão

---

**Submetido para** Pesquisa Veterinária Brasileira

**Identificação do man...** PVB-5872

**Título** Emprego de substituto ósseo à base de fosfato de cálcio isolado e associado à membrana de colágeno em defeitos ósseos induzidos em tíbias de coelhos

**Autores** Souza, Mônica  
Sá, Marcelo Jorge  
Lia Fook, Marcus  
Lima, Daniel  
Batista, Luanna  
Souto, Erick  
Silva Jr, Valdemiro

**Data Enviada** 07-Mar-2018



