



**UNIVERSIDADE FEDERAL DE CAMPINA GRANDE  
CENTRO DE SAÚDE E TECNOLOGIA RURAL  
CURSO DE BACHARELADO EM ODONTOLOGIA**

**ENAURA CAMPOS RODRIGUES**

**TRATAMENTO ORTOPÉDICO DA MÁ OCLUSÃO CLASSE II, EM CRIANÇA,  
COM USO DE APARELHO EXTRABUCAL (AEB)**

**PATOS - PB  
2017**

ENAURA CAMPOS RODRIGUES

**TRATAMENTO ORTOPÉDICO DA MÁ OCLUSÃO CLASSE II, EM CRIANÇA,  
COM USO DE APARELHO EXTRABUCAL (AEB)**

**Trabalho de Conclusão de Curso (TCC)  
apresentado à coordenação do Curso de  
Odontologia da Universidade Federal de  
Campina Grande (UFCG), Área de  
Concentração: Ortodontia, como parte dos  
pré-requisitos para obtenção do título de  
Bacharel em Odontologia.**

Orientadora: **Prof<sup>a</sup> Dr<sup>a</sup> Fátima Roneiva Alves Fonseca**

**PATOS - PB  
2017**

FICHA CATALOGRÁFICA ELABORADA PELA BIBLIOTECA DO CSRT DA UFCG

R696t

Rodrigues, Enaura Campos

Tratamento ortopédico da má oclusão classe II, em criança, com uso de aparelho extrabucal (AEB) / Enaura Campos Rodrigues. – Patos, 2017.  
48f.:il.;Color.

Trabalho de Conclusão de Curso (Odontologia) – Universidade Federal de Campina Grande, Centro de Saúde e Tecnologia Rural, 2017.

"Orientação: Profa. Dra. Fátima Roneiva Alves Fonseca".

Referências.

1. Má oclusão. 2. Cefalometria. 3. Aparelho de tração extrabucal.
- I. Título.

CDU 616.314-089.23

ENAURA CAMPOS RODRIGUES

**TRATAMENTO ORTOPÉDICO DA MÁ OCLUSÃO CLASSE II EM CRIANÇA COM  
USO DE APARELHO EXTRABUCAL (AEB)**

Trabalho de Conclusão de Curso (TCC) apresentado à coordenação do Curso de Odontologia da Universidade Federal de Campina Grande (UFCG), Área de Concentração: Ortodontia, como parte dos pré-requisitos para obtenção do título de Bacharel em Odontologia.

**Orientadora:** Prof<sup>a</sup> Dr<sup>a</sup> Fátima Roneiva Alves Fonseca

Aprovada em 07/02/17

**BANCA EXAMINADORA**




---

Prof. Dr. Fátima Roneiva Alves Fonseca - Orientadora  
Universidade Federal de Campina Grande - UFCG



---

Prof. Dr. Rodrigo Araújo Rodrigues – 1º Membro  
Universidade Federal de Campina Grande - UFCG



---

Prof. Dr. Rodrigo Alves Ribeiro - 2º Membro  
Universidade Federal de Campina Grande – UFCG

## AGRADECIMENTOS

Agradeço, primeiramente, a **Deus**, pelo dom da vida, saúde e determinação a mim dadas para ter sabedoria e resiliência nesta trajetória acadêmica e de vida.

Não só agradeço, mas dedico este trabalho aos meus pais, **Marília Campos, Marcílio Rubens e Paulo Henrique**. A eles minha palavra de ordem é GRATIDÃO. Pelo amor, dedicação, educação, ensinamentos e confiança. “Os amo só quando respiro”.

Grata aos meus irmãos, **Paolo e Gabi**, pelo amor, amizade, apoio, parceria, cumplicidade, são meu coração fora do peito, como filhos. Também à toda minha **família**.

Agradeço a todos os meus amigos. Aos antigos e de sempre, pelo apoio mesmo que estando distante, em especial à **Guria Amanda** que acompanhou minha rotina e foi minha parceira em Patos e virtualmente. A todos os amigos que fiz em Patos, fui privilegiada pelas pessoas que entraram em minha vida, sendo minha outra família e compartilhando comigo essa trajetória. Especialmente as **Minhas Julis (Marília e Leidilane)**, amigas/irmãs de todas as horas, que dividiram todos os momentos comigo, foram minha felicidade diária e também meu chão nos dias escuros. Muitíssimo obrigada!!

Aos **docentes**, por sua significativa contribuição para a minha formação pessoal e profissional. Em especial à minha orientadora, professora **Fátima Roneiva**, pelos conhecimentos compartilhados, pela tranquilidade e atenção oferecida.

Muito obrigada a todos os **funcionários** da UFCG que convivi todos os dias e sempre pude contar com a atenção, carinho e amizade também.

Aos **pacientes**, pela confiança depositada e pela permuta de conhecimentos.

A todos que fizeram parte dessa conquista, meus sinceros agradecimentos!!

“Histórias, nossas histórias  
Dias de luta, Dias de glória

Hoje eu vim pra te mostrar  
Que o **bem** é mais forte que o **mal**  
Que o **sim** é mais forte que o **não**  
Em tudo nessa vida  
Vim te dizer que **tem vitória no final**  
Pode acreditar que **sim**  
E **duvidar de quem duvida**”

Fé na luta (Gabriel Pensador)

## RESUMO

Dentre as classificações de má oclusão, a classe II de Angle é caracterizada por uma discrepância dentoalveolar, maxilomandibular e anteroposterior, podendo ser causada tanto por uma retrusão mandibular, quanto por uma protusão maxilar, ou pela combinação de ambas. A escolha do tratamento utilizado encontra-se diretamente relacionada ao padrão de crescimento facial e muscular do paciente, estágio de desenvolvimento da face e dos dentes, intensidade de forças a serem aplicadas e cooperação do paciente. Todos os tipos de tração extrabucal trazem benefícios ao paciente desde que corretamente indicados e utilizados, podendo, às vezes, evitar exodontias. O presente estudo objetivou relatar um caso clínico de uma paciente do sexo feminino, com 08 anos de idade, em fase de crescimento esquelético e com má oclusão classe II de Angle. Este estudo foi categorizado como relato de caso clínico e o paciente foi acompanhado na clínica escola de odontologia da Universidade Federal de Campina Grande. O tratamento foi realizado com o Aparelho Extrabucal (AEB) de tração cervical, adotando o protocolo clínico de uso por 14 horas diárias, força de 500g, durante um ano. Após esse período foi utilizado mais um ano como contenção aplicando força de 200g. Com a finalização do tratamento, pôde-se observar a correção da má oclusão esquelética através de exames clínico e cefalométrico. O AEB utilizado em idades precoces, aproveitando a fase de crescimento e desenvolvimento, possibilita maiores efeitos ortopédicos e, portanto, melhor relação basal e perfil facial, dando maior estabilidade aos resultados, facilitando e até abreviando o tratamento ortodôntico fixo posterior.

**Palavras-chave:** Aparelhos de tração extrabucal. Cefalometria. Má Oclusão.

## ABSTRACT

Among the malocclusion's classification, the Angle's class II is characterized by a dentoalveolar, maxillomandibular and anteroposterior discrepancy, and may be caused by a mandibular retrusion, a maxillary protrusion, or a combination of both. The choice of the treatment used is directly related to the patient's facial and muscular growth, the stage of development of the face and teeth, intensity of forces to be applied and cooperation of the patient. All the types of extraoral traction bring benefits to the patient, when they are indicated and used correctly, and may sometimes avoid the tooth extraction. The present study aimed to report a clinical case of a female patient, with 8 years old, in the skeletal growth stage and with Angle's class II malocclusion. This study was categorized as a case report and the patient was monitored at the Dental School of the Federal University of Campina Grande. The treatment was performed with the Extraoral Appliance (AEB) of cervical traction, using the clinical protocol of 14 hours daily, strength of 500g, during one year. After this period, it was used another year as retainer applying a force of 200g. The correction of skeletal malocclusion could be observed through clinical and cephalometric exams, after the finalization of the treatment. The AEB used at early ages, taking advantage of the growth and development phase, allows better orthopedic effects and, therefore, better basal relation and facial profile, creating stability to the results, making easy or even shortening the subsequent fixed orthodontic treatment.

**Keywords:** Extraoral traction appliances. Cephalometry. Malocclusion.



## LISTA DE FIGURAS

Figura 01 Fotografias extra-orais iniciais. A – Frontal. B – Perfil. C – Sorriso .....	26
Figura 02 Fotografias intra-orais iniciais. A – Direita. B – Frontal. C – Esquerda .....	26
Figura 03 Radiografia panorâmica inicial .....	27
Figura 04 Telerradiografia lateral inicial .....	27
Figura 05 Traçado cefalométrico inicial .....	28
Figura 06 Fotografias extra-orais finais. A – Frontal. B – Perfil. C – Sorriso .....	30
Figura 07 Fotografias intra-orais finais. A – Direita. B – Frontal. C – Esquerda .....	30
Figura 08 Radiografia panorâmica final .....	31
Figura 09 Telerradiografia lateral final .....	31
Figura 10 Cefalometria. A - Traçado cefalométrico final. B - Sobreposição com visualização dos objetivos do tratamento .....	32

## LISTA DE QUADROS

Quadro 01 Valores cefalométricos iniciais.....	29
Quadro 02 Valores cefalométricos finais.....	32

## SUMÁRIO

<b>1 INTRODUÇÃO</b> .....	11
<b>2 FUNDAMENTAÇÃO TEÓRICA</b> .....	13
2.1 MÁ OCLUSÃO CLASSE II DE ANGLE.....	13
<b>2.1.1 Epidemiologia</b> .....	14
<b>2.1.2 Etiologia</b> .....	15
2.2 APARELHO EXTRABUCAL.....	15
<b>2.2.1 Componentes</b> .....	17
2.3 MATURAÇÃO ESQUELÉTICA.....	17
<b>REFERÊNCIAS BIBLIOGRÁFICAS</b> .....	19
<b>3 ARTIGO CIENTÍFICO</b> .....	21
<b>4 CONSIDERAÇÕES GERAIS</b> .....	38
<b>ANEXOS – NORMAS PARA PUBLICAÇÃO DE ARTIGOS - ORTHODONTIC SCIENCE AND PRACTICE</b> .....	39
<b>APÊNDICE A – TERMO DA INSTITUIÇÃO</b> .....	46
<b>APÊNDICE B – TERMO DE ASSENTIMENTO LIVRE E ESCLARECIDO</b> .....	47
<b>APÊNDICE C – COMPROVANTE DE ENVIO AO COMITÊ DE ÉTICA</b> .....	48

## 1 INTRODUÇÃO

A busca por ajuda profissional especializada torna-se crescente com a conscientização sobre a importância da saúde bucal, assim como pelas exigências estéticas da sociedade e a popularização do tratamento ortodôntico (MCNAMARA, 2000).

A identificação de uma oclusão normal atende a observação da presença da inclusão total da arcada dentária inferior dentro da arcada dentária superior; a relação sagital correta entre os dentes do segmento posterior, ou seja, uma relação de Classe I (cúspide mesio-vestibular do 1º molar superior ocluindo com o sulco mesio-vestibular do 1º molar inferior); e a relação de incisivos com trespases horizontal e vertical positivos de no máximo 3mm (ALMEIDA et al., 2011).

Dentre as classificações de má oclusão, a Classe II de Angle é caracterizada por uma discrepância dentoalveolar anteroposterior, que geralmente está acompanhada por alterações esqueléticas ou a combinação de ambas (ARTESE, 2009). Esta discrepância maxilomandibular, pode estar relacionada a retrusão mandibular, protrusão maxilar, ou uma combinação de ambas, tendo como principal fator causal a retrusão mandibular (MCNAMARA, 1981). Além de não se caracterizar como uma entidade clínica simples, originar-se de diversos fatores etiológicos, e desencadear problemas estéticos e funcionais (HENRIQUES, 1999).

Ainda que a má oclusão de Classe II de Angle seja encontrada em aproximadamente um terço da população, existe um grande número de indivíduos que procuram a correção ortodôntica em função do seu prejuízo estético. Considerando essa grande proporção de pacientes, já seria esperada a existência de inúmeras descrições no que diz respeito às técnicas e protocolos para tratamento dessa deformidade, além do consenso sobre os melhores recursos terapêuticos, e o momento ideal de atuação (CALHEIROS et al., 2008).

Todos os dispositivos ortodônticos/ortopédicos objetivam a correção da discrepância ântero-posterior, vertical e transversal. Estes contribuem para a obtenção de uma melhoria na relação entre as bases apicais, estabilidade oclusal e harmonia do perfil facial. Todos, na tentativa de redirecionar o

crescimento, restabelecendo a função e fisiologia do sistema estomatognático (OLIVEIRA JÚNIOR; ALMEIDA, 2004).

O planejamento ortodôntico varia de acordo com a natureza da má oclusão, a qual resulta de desequilíbrio entre estruturas dentárias, esqueléticas e musculares. Em casos de má oclusão Classe II, o planejamento deve ser em função do problema específico do paciente, com base em suas evidências clínicas e cefalométricas (GIMENEZ; BERTOZ; BERTOZ, 2007). Uma ferramenta de diagnóstico útil para determinar o tipo facial e seu padrão de crescimento é a análise cefalométrica, de modo que o exame clínico auxilia no diagnóstico de desarmonias faciais (KURAMAE, 2007).

Dentre os muitos métodos propostos para o tratamento da Classe II, encontra-se o aparelho extrabucal (AEB), que promove alteração ortopédica e ortodôntica, sendo eficiente na distalização uni ou bilateral de molares superiores permanentes (LOPES et al., 2013). Indica-se a utilização desses recursos ortopédicos como opção viável de abordagem precoce, demonstrando sua eficiência diretamente relacionada com o estágio de maturação do indivíduo, o gênero, a direção de crescimento das estruturas faciais e o vetor de força empregado (definido pela direção, duração e intensidade), além, do grau de cooperação e interesse do paciente e responsáveis (ARTESE, 2009).

Todos os tipos de tração extrabucal trazem benefícios ao paciente, desde que corretamente indicados e utilizados, podendo muitas vezes evitar correções que necessitem realização de exodontias (HENRIQUES, 1999). Visando evitar interferências mais invasivas, torna-se favorável para emprego de aparelhos ortodônticos/ortopédicos, interferir na fase da dentadura mista, período em que o paciente se encontra em franco crescimento e desenvolvimento (ARTESE, 2009).

Alicerçado nas informações da literatura consultada, o objetivo deste estudo foi demonstrar e discutir um caso clínico de paciente com má oclusão Classe II, na fase de crescimento esquelético, tratado com AEB.

## 2 FUNDAMENTAÇÃO TEÓRICA

### 2.1 MÁ OCLUSÃO CLASSE II DE ANGLE

Angle foi o precursor da primeira clara definição de oclusão, em 1899. Na oclusão normal e na má oclusão classe I de Angle os molares superiores e inferiores estão em chave de oclusão (a cúspide mesio-vestibular do primeiro molar superior permanente oclui com o sulco mesio-vestibular do primeiro molar inferior), além disso, os dentes estão dispostos em uma linha suavemente curva de oclusão. A má oclusão classe I apresenta também um mau alinhamento de dentes em relação à linha de oclusão, ou seja, apinhamento. Já na má oclusão classe II, a cúspide disto-vestibular do primeiro molar superior permanente oclui no sulco mesio-vestibular do primeiro molar inferior, caracterizando-a como distocclusão. Esta subdivide-se em: divisão 1, onde os incisivos superiores apresentam overjet/sobressaliência) e divisão 2, com discreta atresia do arco dentário superior, apinhamento dos incisivos superiores com sobreposição e inclinação para lingual, com função nasal e labial normais (ANGLE, 1907).

Com o avanço tecnológico e científico, conceitos diversos referentes a essa má oclusão foram acrescentados. Além dos autores que consideram a relação oclusal entre o primeiro molar superior e inferior classificando a má oclusão de Classe II como um relacionamento distal dos arcos, outros conceitos suplementares surgiram. Com o advento da radiografia cefalométrica, observou-se além do determinante dentário que havia fatores esqueléticos envolvidos no desenvolvimento dessa má oclusão e que pode ser classificada em dentária, dentoalveolar, funcional ou neuromuscular, esquelética ou uma combinação de dentoalveolar e esquelética (LOPES et al., 2013).

A Classe II de Angle pode causar alterações a nível dental, onde existe equilíbrio entre maxila e mandíbula, mas ocorre à mesialização do molar superior, talvez consequente à perda precoce do segundo molar decíduo, ou perda de tecido dental; e/ou à nível esquelético, que em 70% das más relações basais se devem à deficiência de crescimento mandibular e nos outros 30% devidos à protrusão maxilar (FERREIRA, 2001).

### 2.1.1 Epidemiologia

Em decorrência da importância das más oclusões em saúde bucal, estudos sobre sua prevalência fornecem dados epidemiológicos relevantes para avaliação do tipo e distribuição das más oclusões, suas características em uma dada população, tratamento prioritário e os recursos necessários para executá-lo (BITTENCOURT; MACHADO, 2010).

No Brasil, de acordo com o Projeto SB Brasil (2011), observou-se que 77,1% das crianças de 5 anos apresentaram oclusão normal para chave de caninos (classe I), variando de 70,3% na região Sul a 82,4% na região Centro-Oeste, porém sem variação significativa entre as regiões. As classes II e III de caninos foram observadas em 16,6% e 6,4%, respectivamente, destacando-se que a região Norte (12,3%) apresentou, significativamente, menor prevalência de chave de caninos classe II do que a região Sul (22,1%).

Durante estudo realizado por Bittencourt e Machado, em 2010, foi analisada uma amostra composta por 4.776 crianças aleatoriamente, em 18 estados brasileiros e no Distrito Federal. Observou-se que apenas 14,83% das crianças apresentaram oclusão normal, enquanto 85,17% possuíam algum tipo de má oclusão. Demonstrando que dessas, 57,24% apresentaram má oclusão de Classe I, 21,73%, classe II e 6,2%, classe III. Além disso, demonstrou que 72,34% das crianças brasileiras necessitam de ortodontia preventiva, e 60,86% de ortodontia interceptativa.

Durante análise da oclusão dentária a partir do Índice de Estética Dentária (DAI), a prevalência de má oclusão muito severa ou incapacitante, ou seja, que interfere simultaneamente na função mastigatória, fonação e estética foi cerca de 38,8% nas crianças de 12 anos, onde em 19,9% dessas crianças os problemas se expressam na forma mais branda. Já 19,0% possuem oclusopatia severa ou muito severa, sendo estas condições que requerem tratamento imediato, constituindo-se em prioridade em termos de Saúde Pública (Projeto SB Brasil, 2011).

No ano seguinte, em 2011, Almeida et al., considerando a relação sagital entre as arcadas dentárias, a relação interarcadas no sentido transversal e a relação de incisivos nos sentidos vertical e horizontal, verificou a prevalência de

más oclusões em 3.466 crianças com 7 a 12 anos de idade, matriculadas em escolas públicas nas cidades de Lins/SP e Promissão/SP. Entre as más oclusões, destaca-se um predomínio de 55,25% das crianças apresentando uma relação molar de Classe I, seguida de 38% de Classe II e em menor quantidade a Classe III com 6,75%.

### **2.1.2 Etiologia**

Inúmeras discussões giram em torno dos fatores etiológicos das más oclusões, expondo o aspecto multifatorial das mesmas. Desde que para o desvio da normalidade, participam conjuntamente as causas hereditárias, congênitas gerais ou locais e às causas proximais (hábitos bucais). Classificam-se também os fatores etiológicos em pré-natais e pós-natais observando uma influência direta ou não, destes fatores, causadores de má oclusão. E posteriormente sugeriu-se uma equação ortodôntica representada por uma expressão concisa do desenvolvimento de todas as deformidades dentofaciais (ALMEIDA et al., 2011).

Subsídios para que se possa diagnosticar e remover os fatores causais das más oclusões ganham importância no intuito de sua prevenção em idades precoces, ou garantir a estabilidade da correção ortodôntica. Além de permitir o esclarecimento quanto a origem da anormalidade diagnosticada em seus descendentes (ALMEIDA et al., 2011).

## **2.2 APARELHO EXTRABUCAL**

A filosofia de tratamento ortopédico mecânico das más oclusões são definidas por resultantes de forças aplicadas sobre os dentes e transmitidas aos ossos subjacentes redirecionando o crescimento do complexo craniofacial. Nestes casos, a melhora no relacionamento espacial maxilomandibular provém da aplicação planejada de dispositivos mecânicos, exemplificados pela utilização de elásticos, nas trações maxilares extrabucais, para a liberação de forças necessárias às alterações dento-esqueléticas (FERREIRA, 2001).

O aparelho extrabucal tem como seus principais efeitos a distalização de molares, restrição do avanço maxilar e redução do overjet (SHIMIZU et al.,



2004). Seu funcionamento mecânico na correção da classe II dental, utiliza uma força ortodôntica extrabucal sobre o molar superior para recuperar o espaço através da distalização do mesmo, até se restabelecer a relação de Classe I; diferindo da ação mais abrangente da correção da classe II esquelética, com seu uso intermitente, uma força de ação ortopédica, intermitente e pesada sobre a maxila, poderá restringir o deslocamento da mesma para frente e para baixo, reduzindo a protrusão e seu crescimento vertical, aumentando a altura anterior da face e o ângulo nasolabial, conseqüentemente os efeitos sobre a mandíbula serão benéficos (FERREIRA, 2001).

O tratamento com aparelho extrabucal restringindo o crescimento anterior da maxila ou redirecionando o crescimento da face está precisamente indicado quando a má oclusão é determinada predominantemente por uma protrusão maxilar (SHIMIZU et al., 2004).

A tração extrabucal pode ser alta (parietal), média (occipital) ou baixa (cervical), cada uma com suas indicações precisas e resultados programáveis. Ao se modificar o comprimento do arco e sua direção, as conseqüências nas estruturas óssea e dentária são alteradas (SHIMIZU et al., 2004). O aparelho extrabucal com tração baixa é capaz de diminuir a convexidade facial, como demonstrado por Blueher (2006).

Oosthuizen, Dijkman e Evans (1973) realizaram uma avaliação mecânica do aparelho extrabucal com tração cervical e verificaram que ao aumentar o comprimento do arco externo em um lado, o componente de força distal é maior neste. E que inclinando o arco externo para cima o efeito vertical (extrusivo) aumenta. Mas se, independentemente das modificações feitas, a linha de ação de força mantiver as mesmas inclinação e relação com o centro de resistência, o efeito será o mesmo.

Uma tração extrabucal comumente utilizada por obter ótimos resultados de retrusão maxilar e distalização do molar superior é a baixa ou cervical. A tração baixa tende a extruir os molares, rotacionar a mandíbula no sentido horário e a aumentar o terço inferior da face, fatores a serem ponderados na decisão de utilizá-la ou não em pacientes dolicofaciais (BAUMRIND et al., 1983).

### 2.2.1 Componentes

Gimenez, Bertoz e Bertoz (2007) afirmaram que os componentes do aparelho extrabucal e do removível são uma placa de resina acrílica que recobre o palato duro, recobrando os dentes posteriores até as cúspides vestibulares e anteriores até a palatina; grampos do tipo Adams para melhorar a retenção e distribuição das forças.

O AEB é composto pelo: 1 - Arco Facial, constituído de um arco externo (facial) e um arco interno (bucal), soldados entre si na região mediana. O arco interno que é adaptado no anel (cimentado) do primeiro molar permanente deve estar afastado aproximadamente 5 a 8 milímetros das faces vestibulares dos incisivos superiores. No braço externo também deverá ter uma dobra, para que ali seja inserido o elástico ou mola para tração; 2 - apoio extrabucal, que se constitui de tiras flexíveis plásticas, de couro ou de tecido, ajustadas à cabeça na região cervical, occipital ou parietal; e 3 - elástico ou mola: a direção da força do aparelho extrabucal, bem como a intensidade da mesma, são proporcionadas pelos elásticos (anéis ou tiras elásticas) ou molas de tração. Esses materiais fazem a ligação do arco externo ou braço externo ao apoio da cabeça. O tensiômetro quantifica essa força em grama (FERREIRA et al., 2001).

### 2.3 MATURAÇÃO ESQUELÉTICA

De acordo com Rossi e Araújo (2009), em idades precoces, durante o período das dentições decídua, mista e permanente jovem, o tracionamento do complexo maxilomandibular possui grande efeito ortopédico/ortodôntico, quando comparado à dentição permanente adulta, pois a resposta esquelética é mais favorável durante o período de crescimento, propiciando um equilíbrio e harmonia entre ossos da face.

A idade esquelética do paciente é de extrema relevância para a excelência da correção dessas más oclusões, pois o tratamento durante a fase do surto de crescimento puberal permite, em algumas situações, a harmonização da discrepância esquelética, a diminuição da necessidade de extrações e também a redução do tempo de tratamento. A estabilidade dessas mudanças também

deve ser observada a fim de minimizar o poder de recidiva em estruturas faciais, molares superiores e base da maxila (SHIMIZU et al., 2004).

Características clínicas da má oclusão de Classe II, como a interação do perfil, tecidos moles e overjet acentuado, determinam um grau de desconforto à imagem e autoestima do paciente, levando-o a procurar o tratamento ortodôntico numa fase precoce, correspondente ao período de pré-surto puberal (BRUNHARO et al., 2006).

Após o surto de crescimento puberal, o prognóstico não é favorável, pois existe relação direta entre o aumento da resistência esquelética e o aumento da idade do paciente (ROSSI, ARAÚJO, 2009).

Uma correta planificação de tratamento para um paciente ortodôntico conta com o conhecimento acerca de seu potencial de crescimento. Pressupõe-se que o método mais confiável para a determinação do potencial de crescimento de um indivíduo é a sua idade esquelética (ALBUQUERQUE et al., 2006).

Blueher (1959) observou que o crescimento craniofacial dos meninos apresenta um maior componente de força anterior do que o das meninas, e por este motivo o tratamento com tração extrabucal deve ser realizado por um maior número de horas por dia em meninos do que em meninas para que o mesmo resultado seja alcançado. Assim, estimando-se a magnitude e direção de crescimento e a intensidade de reação ao tratamento, pode-se determinar se um plano de tratamento específico é compatível com os seus objetivos.

## REFERÊNCIAS BIBLIOGRÁFICAS

ALBUQUERQUE, R. R.; ETO, L. F. Previsibilidade de sucesso na disjunção palatina avaliada pelo estágio de maturação esquelética. **R Dental Press Ortodon Ortop Facial**, v.11, n.2, 2006.

ALMEIDA, M. R. et al. Prevalência de má oclusão em crianças de 7 a 12 anos de idade. **Dental Press J. Orthod**, v.16, n.4, 2011.

ANGLE, E. H. **Malocclusions of the teeth. 7th ed. Philadelphia: S. S. White, 1907.** Disponível em:  
<<https://babel.hathitrust.org/cgi/pt?id=uc1.b5242461;view=1up;seq=66>>  
Acessado em: 22 de agosto de 2016.

ARTESE, F. Má oclusão Classe II de Angle tratada sem extrações e com controle de crescimento. **R Dental Press Ortodon Ortop Facial**, v.14, n.3, 2009.

BAUMRIND, S.; KORN, E. L.; ISAACSON, R. J.; WEST, E.; MOLTHEN, R. Quantitative analysis of the orthodontic and orthopedic effects of maxillary traction. **Am J Orthod, St. Louis**, v.78, p.384-398, 1983.

BITTENCOURT, M.A.V.; MACHADO, A.W. An overview of the prevalence of malocclusion in 6 to 10-year-old children in Brazil. **R Dental Press Ortodon Ortop Facial**, v.15, n.6, 2010.

BLUEHER, W. A. Cephalometric analysis of treatment with cervical anchorage. **Angle Orthod, Appleton**, v. 29, n.1, p. 45-53, 1959.

Brasil. Ministério da Saúde. Secretaria de Atenção à Saúde. Departamento de Atenção Básica. **Projeto SB Brasil 2010: condições de saúde bucal da população brasileira 2010: resultados principais.** Brasília: Ministério da Saúde; p. 52, 53, 78, Série C. Projetos, Programas e Relatórios, 2011.

BRUNHARO, I. H. P. et al. Classe II esquelética com excesso maxilar: tratamento ortodôntico em duas fases. **R Dental Press Ortodon Ortop Facial**, v.5, n.1, 2006.

CALHEIROS, A. A. et al. Tratamento da má oclusão de Classe II de Angle em duas fases: avaliação da efetividade e eficácia por meio do índice par. **R Dental Press Ortodon Ortop Facial**, v.13, n.1, 2008.

FERREIRA, F.V. et al. **Ortodontia – diagnóstico e planejamento clínico.** 5.ed. São Paulo: Artes Médicas, 2001.

GIMENEZ, C. M. M.; BERTOZ, A. P.; BERTOZ, F.A. Tratamento da má oclusão de Classe II, divisão 1° de Angle, com protrusão maxilar utilizando-se recursos ortopédicos. **R Dental Press Ortodon Ortop Facial**, v.12, n.6, 2007.

HENRIQUES, J. F. C. Principais efeitos da ancoragem extrabucal occipital (I.H.G.) no tratamento de jovens com má oclusão de Classe II, 1ª divisão de Angle: apresentação de um caso clínico. **R Dental Press Ortodon Ortop Facial**, v.4, n.2, 1999.

LOPES, M. A. P. et al. O uso de distalizadores para a correção da má oclusão de Classe II. **Rev. Odontol. Univ. Cid. São Paulo**, v.25, n.3, 2013.

KURAMAE, M. et al. Jarabak's Cephalometric Analysis of Brazilian Black Patients. **Braz Dent J**, v.18, n.3, 2007.

MCNAMARA JR., J.A. Components of class II malocclusion in children 8-11 years of age. **Angle Orthod**, v.51, n.3, 1981.

MCNAMARA, J. A. Maxillary transverse deficiency. **American Journal of Orthodontics and Dentofacial Orthopedics**, v.117, n.5, 2000.

OLIVEIRA JÚNIOR, J. N.; ALMEIDA R. R., Avaliação cefalométrica comparativa das alterações dentoalveolares promovidas pelos aparelhos Jasper Jumper e extrabucal com ancoragem cervical, ambos associados à aparelhagem fixa no tratamento da Classe II, divisão 1, de Angle. **R Dental Press Ortodon Ortop Facial**, v.9, n.2, 2004.

OOSTHUIZEN, L.; DIJKMAN, J. F. P.; EVANS, W. G. A mechanical appraisal of the Kloehn extraoral assembly. **Angle Orthod, Appleton**, v.43, n.3, p.221-232. 1973.

ROSSI, R. R. P.; ARAUJO, M. T.; BOLOGNESE, A. M. Expansão maxilar em adultos e adolescentes com maturação esquelética avançada. **R Dental Press Ortodon Ortop Facial**, v.14, n.5, 2009.

SHIMIZU, R. H. et al. Princípios biomecânicos do aparelho extrabucal. **R Dental Press Ortodon Ortop Facial**, v.9, n.6, p.122-156, 2004.

### 3 ARTIGO CIENTÍFICO

#### **TRATAMENTO ORTOPÉDICO DA MÁ OCLUSÃO CLASSE II, EM CRIANÇA, COM USO DE APARELHO EXTRABUCAL (AEB)**

Orthopedic treatment of class II malocclusion in child using extra oral appliance  
(AEB)

**Enaura Campos Rodrigues<sup>1</sup>, Fátima Roneiva Alves Fonseca<sup>2</sup>, Isabela  
Cristina da Silva Medeiros Wons<sup>3</sup>**

<sup>1</sup>Graduanda do curso de Odontologia da Universidade Federal de Campina Grande (UFCG) Campus Patos, Paraíba-Brasil. enauracr@hotmail.com. (83) 99641-6023.

<sup>2</sup>Professora Doutora da Disciplina de Ortodontia, Universidade Federal de Campina Grande (UFCG), Campus Patos, Paraíba-Brasil. fatima\_roneiva@hotmail.com. (83) 99946-3840.

<sup>3</sup>Cirurgiã-dentista pós-graduanda em Ortodontia. isabelsmw@gmail.com. (83) 98214-3148.

#### **Endereço para correspondência:**

Profa. Dra. Fátima Roneiva Alves Fonseca

Universidade Federal de Campina Grande / Centro de Saúde e Tecnologia Rural, Avenida Universitária s/n, Patos-PB, telefone: (83) 35113000.

E-mail: fatima\_roneiva@hotmail.com

---

Este artigo será submetido à Revista Orthodontic Science cujas normas encontram-se em anexo.

## RESUMO

Dentre as classificações de má oclusão, a classe II de Angle é caracterizada por uma discrepância dentoalveolar, maxilomandibular e anteroposterior, podendo ser causada tanto por uma retrusão mandibular, quanto por uma protusão maxilar, ou pela combinação de ambas. A escolha do tratamento utilizado encontra-se diretamente relacionada ao padrão de crescimento facial e muscular do paciente, estágio de desenvolvimento da face e dos dentes, intensidade de forças a serem aplicadas e cooperação do paciente. Todos os tipos de tração extrabucal trazem benefícios ao paciente desde que corretamente indicados e utilizados, podendo, às vezes, evitar exodontias. O presente estudo objetivou relatar um caso clínico de uma paciente do sexo feminino, com 08 anos de idade, em fase de crescimento esquelético e com má oclusão classe II de Angle. Este estudo foi categorizado como relato de caso clínico e o paciente foi acompanhado na clínica escola de odontologia da Universidade Federal de Campina Grande. O tratamento foi realizado com o Aparelho Extrabucal (AEB) de tração cervical, adotando o protocolo clínico de uso por 14 horas diárias, força de 500g, durante um ano. Após esse período foi utilizado mais um ano como contenção aplicando força de 200g. Com a finalização do tratamento, pôde-se observar a correção da má oclusão esquelética através de exames clínico e cefalométrico. O AEB utilizado em idades precoces, aproveitando a fase de crescimento e desenvolvimento, possibilita maiores efeitos ortopédicos e, portanto, melhor relação basal e perfil facial, dando maior estabilidade aos resultados, facilitando e até abreviando o tratamento ortodôntico fixo posterior.

**Descritores:** Aparelhos de tração extrabucal. Cefalometria. Má Oclusão.

## ABSTRACT

Among the malocclusion's classification, the Angle's class II is characterized by a dentoalveolar, maxillomandibular and anteroposterior discrepancy, and may be caused by a mandibular retrusion, a maxillary protrusion, or a combination of both. The choice of the treatment used is directly related to the patient's facial and muscular growth, the stage of development of the face and teeth, intensity of forces to be applied and cooperation of the patient. All the types of extraoral traction bring benefits to the patient, when they are indicated and used correctly, and may sometimes avoid the tooth extraction. The present study aimed to report a clinical case of a female patient, with 8 years old, in the skeletal growth stage and with Angle's class II malocclusion. This study was categorized as a case report and the patient was monitored at the Dental School of the Federal University of Campina Grande. The treatment was performed with the Extraoral Appliance (AEB) of cervical traction, using the clinical protocol of 14 hours daily, strength of 500g, during one year. After this period, it was used another year as retainer applying a force of 200g. The correction of skeletal malocclusion could be observed through clinical and cephalometric exams, after the finalization of the treatment. The AEB used at early ages, taking advantage of the growth and development phase, allows better orthopedic effects and, therefore, better basal relation and facial profile, creating stability to the results, making easy or even shortening the subsequent fixed orthodontic treatment.

**Descriptors:** Extraoral traction appliances. Cephalometry. Malocclusion.



## INTRODUÇÃO

A busca por ajuda profissional especializada torna-se crescente com a conscientização sobre a importância da saúde bucal, assim como pelas exigências estéticas da sociedade e a popularização do tratamento ortodôntico<sup>1</sup>.

A identificação de uma oclusão normal atende a observação da presença da inclusão total da arcada dentária inferior dentro da arcada dentária superior; a relação sagital correta entre os dentes do segmento posterior, ou seja, uma relação de Classe I (cúspide mesio-vestibular do 1º molar superior ocluindo com o sulco mesio-vestibular do 1º molar inferior); e a relação de incisivos com trespases horizontal e vertical positivos de no máximo 3mm<sup>2</sup>.

Dentre as classificações de má oclusão, a Classe II de Angle é caracterizada por uma discrepância dentoalveolar anteroposterior, que geralmente está acompanhada por alterações esqueléticas ou a combinação de ambas. Esta discrepância maxilomandibular, pode estar relacionada a retrusão mandibular, protrusão maxilar, ou uma combinação de ambas, tendo como principal fator etiológico a retrusão, além de não se caracterizar como uma entidade clínica simples, originar-se de diversos fatores etiológicos, e desencadear problemas estéticos e funcionais<sup>3,4,5</sup>.

Ainda que a má oclusão de Classe II de Angle seja encontrada em aproximadamente um terço da população, existe um grande número de indivíduos que procuram a correção ortodôntica em função do seu prejuízo estético. Considerando essa grande proporção de pacientes, já seria esperada a existência de inúmeras descrições no que diz respeito às técnicas e protocolos para tratamento dessa deformidade, além do consenso sobre os melhores recursos terapêuticos, e o momento ideal de atuação<sup>6</sup>.

Todos os dispositivos ortodônticos/ortopédicos objetivam a correção da discrepância ântero-posterior, vertical e transversal. Estes contribuem para a obtenção de uma melhoria na relação entre as bases apicais, estabilidade oclusal e harmonia do perfil facial. Todos, na tentativa de redirecionar o crescimento, restabelecendo a função e fisiologia do sistema estomatognático<sup>7</sup>.

O planejamento ortodôntico varia de acordo com a natureza da má oclusão, a qual resulta de desequilíbrio entre estruturas dentárias, esqueléticas

e musculares. Em casos de má oclusão Classe II, o planejamento deve ser em função do problema específico do paciente, com base em suas evidências clínicas e cefalométricas. Uma ferramenta de diagnóstico útil para determinar o tipo facial e seu padrão de crescimento é a análise cefalométrica, de modo que o exame clínico auxilia no diagnóstico de desarmonias faciais<sup>8,9</sup>.

Dentre os muitos métodos propostos para o tratamento da Classe II, encontra-se o aparelho extrabucal (AEB), que promove alteração ortopédica e ortodôntica, sendo eficiente na distalização uni ou bilateral de molares superiores permanentes. Indica-se a utilização desses recursos ortopédicos como opção viável de abordagem precoce, demonstrando sua eficiência diretamente relacionada com o estágio de maturação do indivíduo, o gênero, a direção de crescimento das estruturas faciais e o vetor de força empregado (definido pela direção, duração e intensidade), além, do grau de cooperação e interesse do paciente e responsáveis<sup>10,3</sup>.

Todos os tipos de tração extrabucal trazem benefícios ao paciente, desde que corretamente indicados e utilizados, podendo muitas vezes evitar correções que necessitem realização de exodontias. Visando evitar interferências mais invasivas, torna-se favorável para emprego de aparelhos ortodônticos/ortopédicos, interferir na fase da dentadura mista, período em que o paciente se encontra em franco crescimento e desenvolvimento<sup>5,3</sup>.

Alicerçado nas informações da literatura consultada, o objetivo deste estudo foi demonstrar um caso clínico de paciente com má oclusão Classe II, na fase de crescimento esquelético, tratado com AEB.

## **RELATO DE CASO**

Paciente do sexo feminino, B. L. M. S, feoderma, 8 anos e 9 meses de idade, chegou à clínica-escola da Universidade Federal de Campina Grande encaminhada por profissional da Unidade Básica de Saúde da região com queixa de “não consegue fechar os lábios (os dentes ficam fora da boca) ”.

Após anamnese, seguida de exame facial, físico extra e intra-oral, observou-se que a menor se encontrava em fase de dentição mista (primeiro intertransitório), apresentava um padrão dolicofacial suave, terços faciais

harmônicos, sem assimetrias evidentes, perfil convexo, ângulo nasolabial diminuído, ausência de selamento labial passivo e vestibularização dos incisivos superiores (Figuras 1a, 1b e 1c). Esta paciente apresentava má oclusão de classe II, 1ª divisão de Angle, com sobressaliência acentuada e diastema entre incisivos centrais superiores (Figuras 2a, 2b e 2c). Solicitou-se documentação ortodôntica (Figuras 01 a 04).

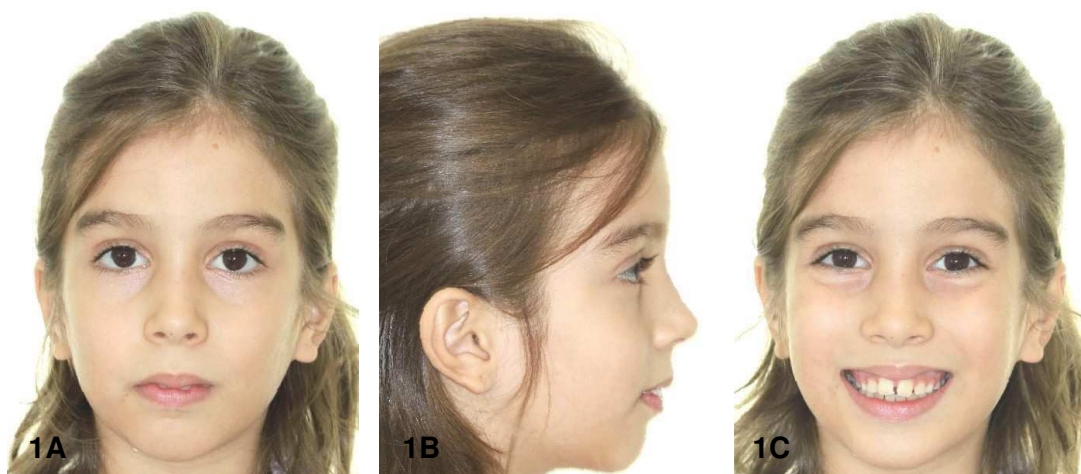


Figura 01 Fotografias extra-orais iniciais. A – Frontal. B – Perfil. C – Sorriso.

Fonte: do autor

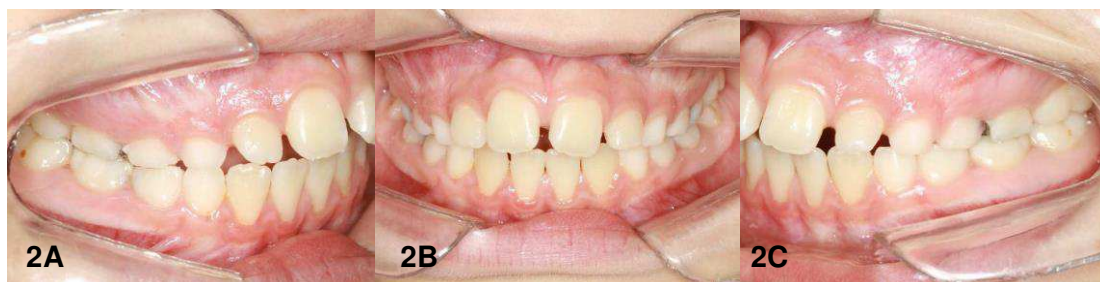


Figura 02 Fotografias intra-orais iniciais. A – Direita. B – Frontal. C – Esquerda.

Fonte: do autor

Com radiografia panorâmica (Figura 03) considerou-se linha média sem desvio, a presença de dentes decíduos 53, 54, 55, 63, 64, 65, 73, 74, 75, 83, 84, 85, germes dos dentes permanentes 13, 14, 15, 17, 23, 24, 25, 33, 34, 35, 37, 43, 44, 45, 47 e calcificação dos germes 28, 38 e 48. A radiografia lateral de perfil (Figura 04) confirma a discrepância maxilomandibular avaliada na análise facial da paciente.

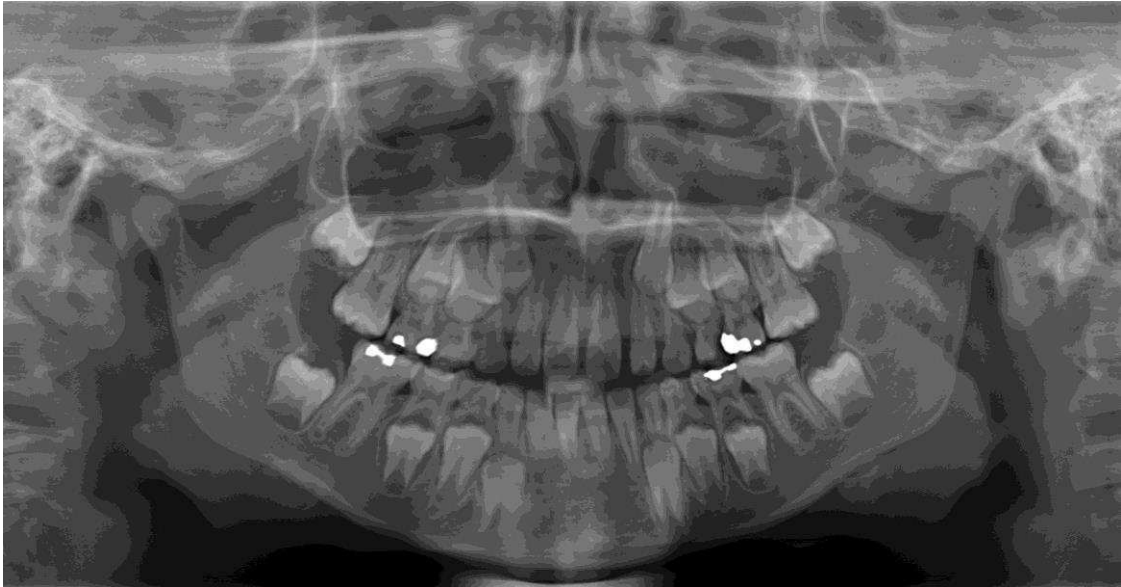


Figura 03 Radiografia panorâmica inicial.

Fonte: do autor

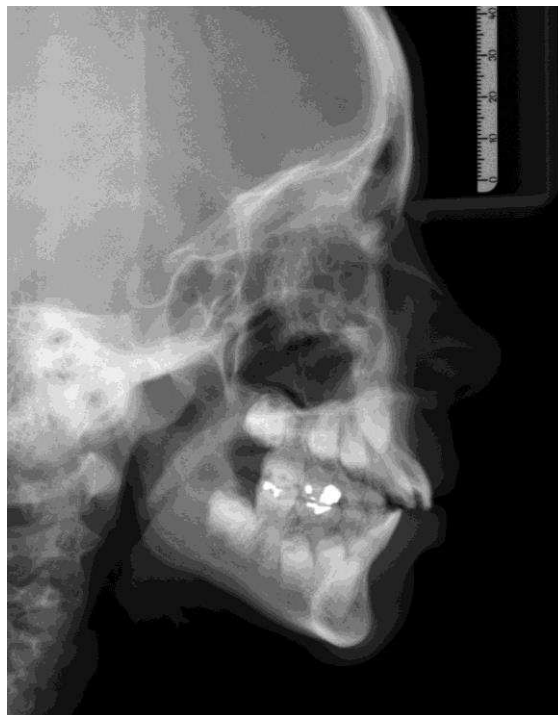

Figura 04 Telerradiografia lateral inicial.

Fonte: do autor

Na avaliação cefalométrica confirmou-se o padrão esquelético de Classe II, divisão I de Angle, onde foram realizadas as análises de Ricketts com medidas específicas para a confirmação do diagnóstico de Classe II esquelética,

apresentando mordida aberta de -1,17 mm e sobressaliência de 6,61 mm, devido à protrusão maxilar (convexidade do ponto A = 6,31mm). No entanto, considerando-se os valores do ângulo do Eixo Facial (79,48 mm), pôde-se inferir que a paciente teria um padrão de crescimento mandibular favorável, tanto no sentido horizontal quanto vertical.

Os padrões cefalométricos apresentavam diversas variações dento-esqueléticas. Foi possível verificar problemas esqueléticos caracterizados pela convexidade do Ponto A de 6,31 mm (normalidade:  $2,00 \pm 2,00$ ), altura facial inferior de 52,35 graus (normalidade:  $45,00 \pm 3,00$ ) e retrusão mandibular com profundidade facial de 80,97 mm (normalidade:  $90 \pm 3,00$ ). Quanto aos aspectos dentários, notou-se uma protrusão do incisivo superior de 7,75 mm (normalidade:  $3,50 \pm 2,50$ ) e inferior de 1,10 mm (normalidade:  $2,00 \pm 2,00$ ), além da inclinação em incisivo inferior de 27,04 graus (normalidade:  $22,00 \pm 4,00$  +) e inclinação em incisivo superior de 42,80 graus (normalidade:  $28,00 \pm 4,00$ ), conseqüentemente, a paciente apresentava protrusão labial inferior e superior.

A análise cefalométrica evidenciou uma projeção maxilar e retroposicionamento mandibular em relação à base do crânio, além de uma tendência de crescimento levemente vertical, com perfil convexo (Figura 05 e Quadro 01).

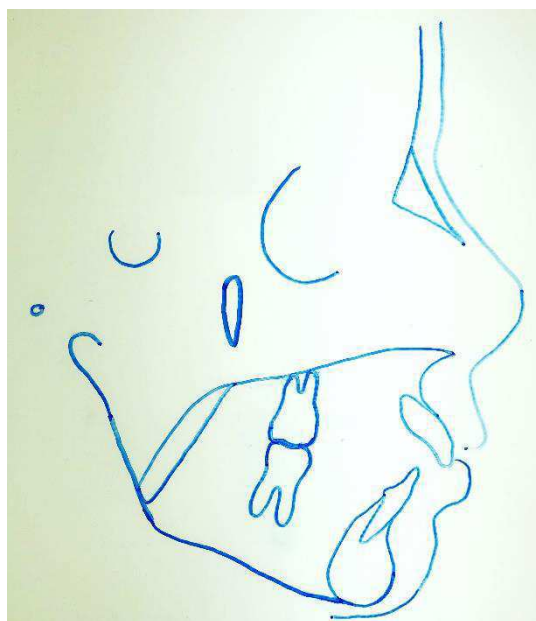


Figura 05 Traçado cefalométrico inicial.

Fonte: do autor

**Quadro 01** - Valores cefalométricos iniciais.

RELAÇÃO ENTRE BASES APICAIS	
Profundidade da maxila	88,62°
Profundidade facial	80,97°
Convexidade do ponto A	6,31 mm
RELAÇÃO CRÂNIO-FACIAL	
Ângulo do plano mandibular	35,30°
Ângulo do eixo facial	79,48°

No que diz respeito à análise funcional, a paciente não apresentou alterações durante a avaliação da cinemática mandibular. Na análise do padrão de fechamento e abertura bucal da paciente, nenhum deslocamento foi avaliado. Em outras palavras, a posição de relação cêntrica foi muito próxima à posição de contato intercuspidal.

Após avaliação radiográfica e análise facial do caso, foi estabelecido o tratamento através da correção ortopédica da discrepância entre as bases apicais utilizando-se aparelho extrabucal (AEB) de tração baixa ou cervical. Este aparelho foi o de escolha por sua atuação com vetores de força de distalização, que são auxiliares na correção do trespasse vertical e indicado para pacientes com má oclusão classe II. Os vetores formados entre o braço interno e externo do arco resultavam em uma angulação de 45° que direcionava a ação da força ortopédica para o túber da maxila, ou seja, somente à nível esquelético. A força não atuou a nível dentário, evitando a extrusão do primeiro molar permanente e o levantamento da mordida.

O tratamento foi iniciado com a instalação do AEB, onde foram cimentados anéis nos primeiros molares permanentes superiores. Esses anéis já possuíam tubos de diâmetro 0,045". O mesmo foi adaptado e foi mensurada a força de 500g por lado. A paciente foi instruída quanto ao protocolo de uso do aparelho, proposto por Ricketts<sup>11</sup> (1979), onde recomendou-se o seu uso de 14 horas por dia, principalmente no período noturno, momento de maior ação do hormônio do crescimento. A paciente foi acompanhada mensalmente e esta fase teve duração de 12 meses. O aparelho extrabucal foi utilizado por 12 meses até o estabelecimento da relação molar de chave de oclusão. Após esse período, a

paciente utilizou o aparelho por mais 12 meses aplicando-se uma força de 200g como contenção. Depois foram solicitados novos exames para avaliação das modificações ocorridas até então (Figuras 06 a 09).

Transcorridos os 12 meses de uso do AEB, a paciente apresentou melhorias estéticas, em seu perfil mole e na relação dentária, com correção notável da relação molar, aumentando sua autoestima (Figura 06).

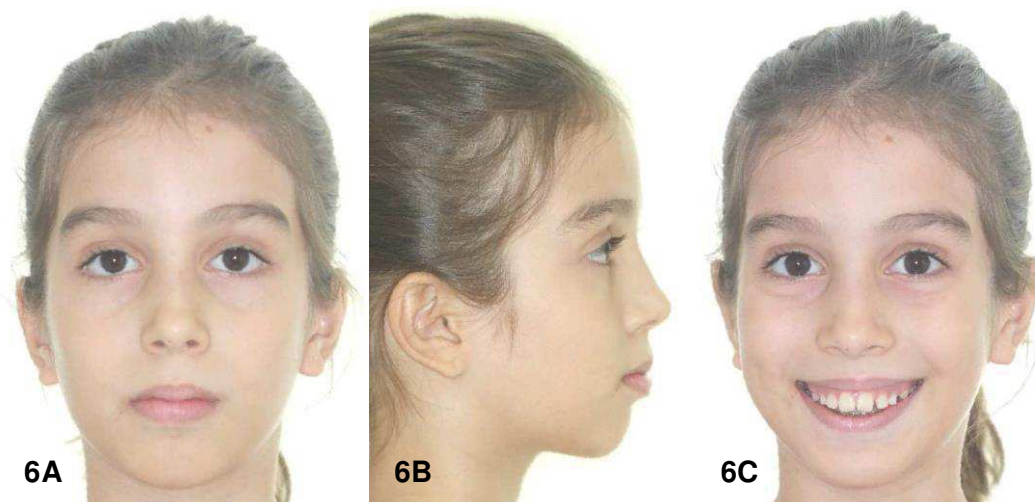


Figura 06 Fotografias extra-orais finais. A – Frontal. B – Perfil. C – Sorriso.

Fonte: do autor

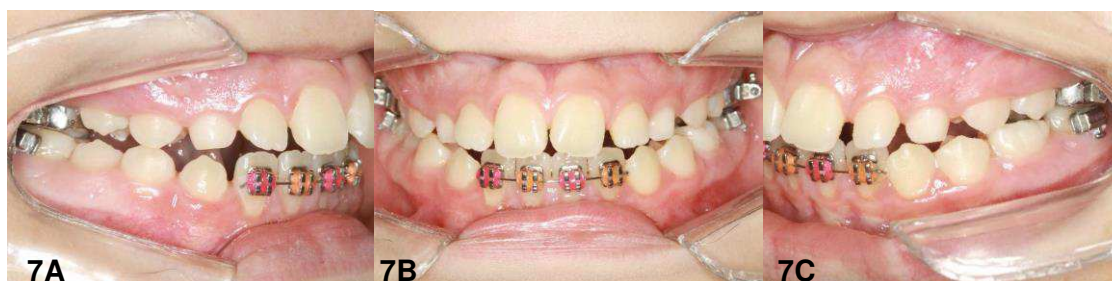

Figura 07 Fotografias intra-orais finais. A – Direita. B – Frontal. C – Esquerda.

Fonte: do autor



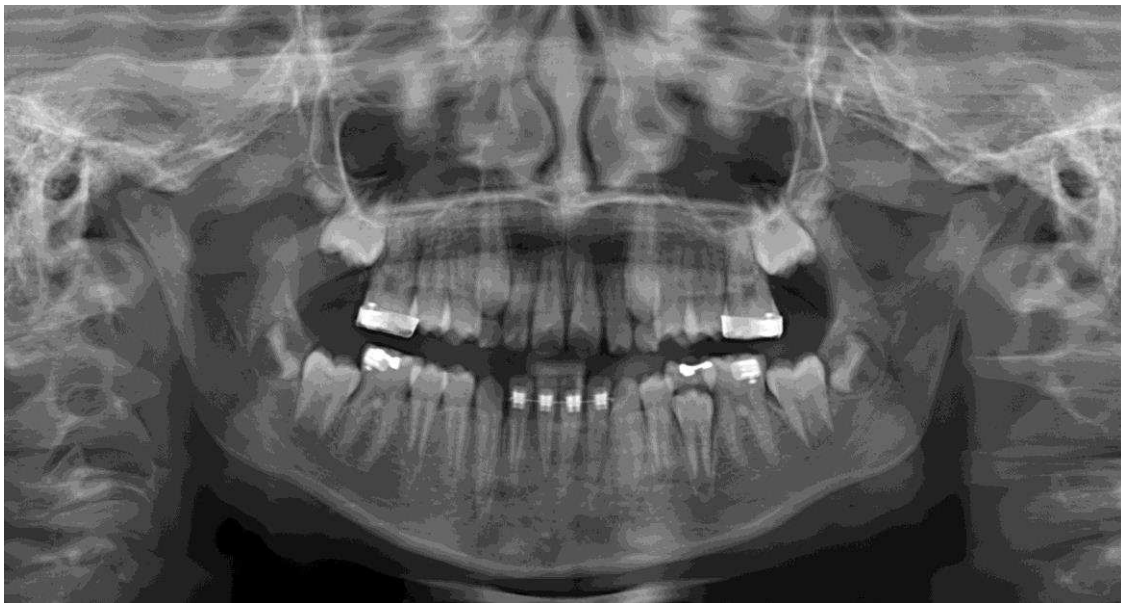

Figura 08 Radiografia panorâmica final.

Fonte: do autor

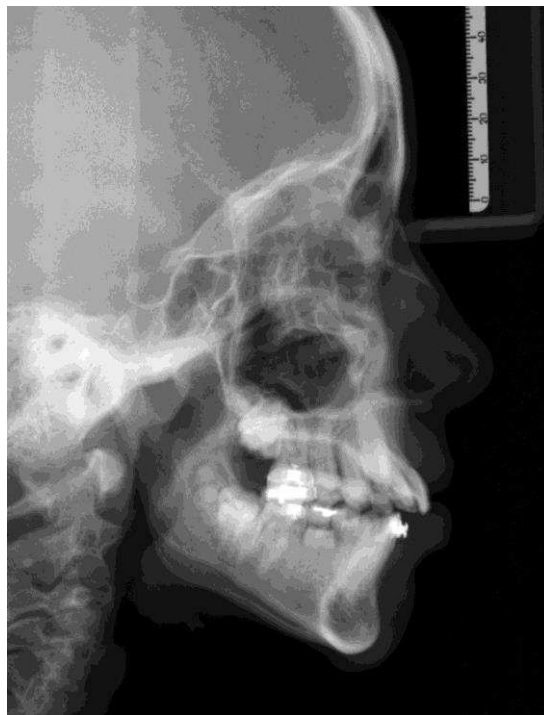

Figura 09 Telerradiografia lateral final.

Fonte: do autor



A relação entre as bases apicais foi normalizada, com valores de profundidade maxilar, profundidade facial e convexidade do ponto A, e um aumento suave na dimensão vertical e mandibular (Figura 10 e Quadro 02). Essas alterações foram observadas a partir do resultado do crescimento facial fisiológico da paciente, como demonstrado no eixo facial e alterações no ângulo do plano mandibular, que ocasiona leve giro no sentido horário da mandíbula.

Associando os resultados obtidos aos aspectos clínicos, a paciente relatou melhorias na estética e mastigatória. A relação dentária ainda necessita de correções individuais e entrará na próxima fase com a ortodontia fixa.

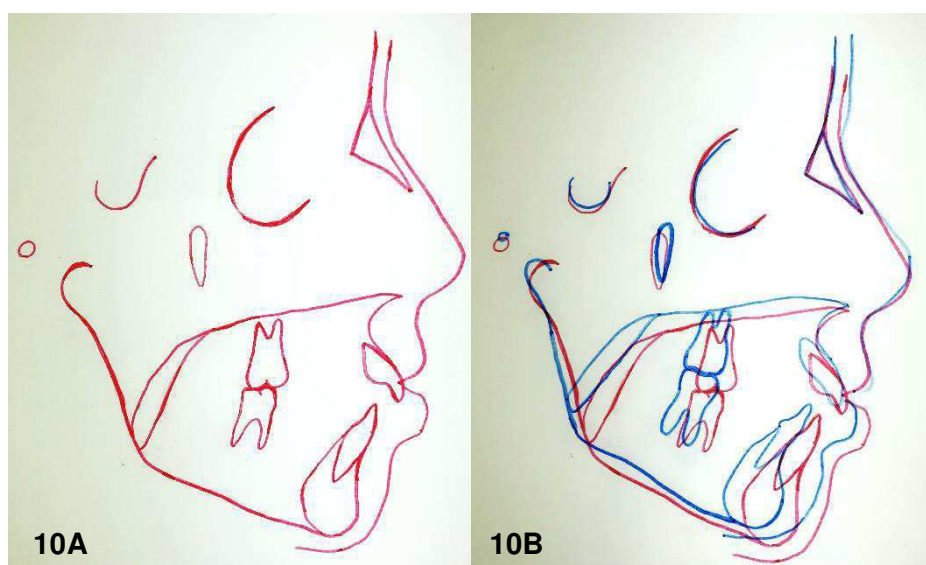


Figura 10 Cefalometria. A - Traçado cefalométrico final. B - Sobreposição com visualização dos objetivos do tratamento.

Fonte: do autor

**Quadro 02** - Valores cefalométricos finais.

RELAÇÃO ENTRE BASES APICAIS	
Profundidade da maxila	81,71°
Profundidade facial	84,94°
Convexidade do ponto A	2,79 mm
RELAÇÃO CRÂNIO-FACIAL	
Ângulo do plano mandibular	34,55°
Ângulo do eixo facial	80,29°

## DISCUSSÃO

Blueher<sup>12</sup> (1959) e Brunharo<sup>13</sup> (2006) afirmaram que com a aplicação dos conhecimentos sobre o crescimento craniofacial é possível conseguir excelentes resultados ortodônticos e/ou ortopédicos utilizando o aparelho extrabucal como opção de tratamento. A correção da relação espacial dos dentes e dos ossos maxilares através da tração extrabucal é bem aceita pelos ortodontistas e especialmente efetiva para correções de displasias maxilofaciais em desenvolvimento. Corroborando com o caso exposto, onde obteve-se redução da convexidade do ponto A de 6,31mm para 2,79mm (normalidade de 2,00mm), melhorando a relação entre as bases apicais.

Baumrind et al.<sup>14</sup> (1979) verificaram a atuação do aparelho extrabucal sobre a estrutura maxilar, não apenas restringindo o crescimento anterior, mas também alterando sua posição para distal. Na amostra estudada por eles, 37% apresentaram alguma distalização. Ghafari et al.<sup>15</sup> (1998) verificaram que as forças sobre a maxila causaram redução da profundidade facial, provocada pela restrição do crescimento anterior da maxila. Esses estudos corroboram com o caso clínico apresentado, que alcançou além de restrição do crescimento maxilar, uma diminuição na profundidade facial de 3,68° (88,62° para 84,94°), favorecendo a manutenção do padrão de crescimento craniofacial da paciente.

Segundo Ricketts<sup>16</sup> (1960), muitos profissionais consideram o AEB um aparelho de efeito puramente dentário, se enquadrando adequadamente na categoria de aparelho ortopédico. Nesse presente relato de caso, o AEB exerceu mínimo efeito dentário, devido à modificação da angulação entre o braço externo e o braço interno do arco para obtenção de um ângulo de 45°, favorecendo a aplicação da resultante da força diretamente no túber da maxila.

Henriques<sup>17</sup> (1999) relatou que em pacientes dolicofaciais, cujo crescimento é predominantemente vertical, contraindica-se a extrusão dos molares superiores, pois a mandíbula, neste caso, iria girar em sentido horário, retraindo o mento e aumentando ainda mais a altura facial ântero-inferior. No caso descrito, a direção da tração à nível de túber da maxila impediu seu deslocamento para baixo, neutralizando-se a rotação no sentido horário da mandíbula à níveis significativos. No início do tratamento a paciente apresentava

ângulo do eixo facial de 79,48° e no final do tratamento esse ângulo foi de 80,29°, pequeno aumento justificado pelo crescimento fisiológico no decorrer dos 12 meses de tratamento. Esse efeito também favoreceu a harmonia facial da paciente que está tendendo à mesofacial.

Durante estudo cefalométrico das alterações dentoalveolares da má oclusão de Classe II, divisão 1, tratada com o aparelho de Herbst com cantiléver\*, proposto por Nahás et al.<sup>18</sup>, em 2008, foi um comportamento de lingualização e retrusão dos incisivos superiores. Acredita-se que estas alterações além de estarem relacionadas ao efeito compensatório ortodôntico, também estão relacionadas às alterações oclusais e funcionais da musculatura peribucal. Estes resultados corroboram com o presente estudo, pois obteve-se lingualização dos incisivos superiores sem a utilização de aparelho ou qualquer artefato incidindo nestes diretamente, sendo positivos aos aspectos estéticos e psicossociais já que a paciente relatava ausência de selamento labial passiva.

Wheeler<sup>19</sup> (2000), notou que além de o aparelho extrabucal causar o deslocamento distal dos molares superiores, ocorre também o aumento da distância intercaninos e espaçamento entre os dentes anteriores. A ocorrência do aumento de espaços entre os dentes ântero-superiores denotando a eficácia do aparelho extrabucal em casos com apinhamento anterior é interessante<sup>19</sup>. Esse aparelho tornou-se favorável ao caso também pelo fato de a paciente estar na fase de dentição mista (primeiro intertransitório), momento que requer ganho de espaço para erupção dos dentes permanentes em sua totalidade.

A utilização do AEB requer o conhecimento da magnitude de força aplicada, Wheeler et al.<sup>19</sup> (2002) recomendaram a utilização de 497 gramas de força para cada lado. A força ótima indicada por Ghafari et al.<sup>15</sup> (1998) é de 435 a 497 gramas por lado. Ricketts<sup>16</sup> (1960) recomendou para alterações ortopédicas, em média, 500 gramas de cada lado durante a dentição. Observa-se na literatura que os autores recomendam aplicação de forças pesadas em valores não muito diferenciados, no presente trabalho a força de escolha foi a preconizada por Ricketts<sup>11</sup>, de 500 gramas de cada lado, a qual foi satisfatória para a obtenção dos resultados esperados.

O tempo de utilização ideal do aparelho extrabucal é de 14 horas por dia, sendo removido durante a alimentação, para escovar os dentes e durante a

prática de esportes Wheeler<sup>19</sup> et al. (2002). Por outro lado, Ricketts<sup>16</sup> (1960) advertiu que o tempo de uso do AEB com tração cervical não deve exceder 15 horas por dia, pois sobrecarrega a musculatura e gira a mandíbula no sentido horário, modificando a resposta do crescimento. Concordando-se com a literatura, onde o protocolo da aplicação do aparelho foi de uso intermitente durante 14 horas, obteve-se efeito inevitável e compensatório do resultado ortopédico.

A aplicação de forças intermitentes durante o tratamento ortopédico com força pesada (500g) é necessário para obtenção de resultados satisfatórios. Comprovados pela literatura e afirmado por Shimizu et al.<sup>20</sup> (2004) que embora ocorra morte celular quando se utiliza força pesada, o ritmo da força aplicada sendo de maneira intermitente (os níveis de força declinam abruptamente para zero quando o aparelho é removido pelo paciente) possibilita um período de recuperação, reorganização e proliferação celular. O que deve ser considerado altamente desfavorável é a utilização de força pesada de maneira contínua pois, ocorreriam seguidas reabsorções minantes sem que houvesse tempo necessário para a reorganização dos tecidos adjacentes.

## **CONCLUSÃO**

A escolha do tratamento a ser utilizado encontra-se diretamente relacionada ao padrão de crescimento facial e ao padrão muscular do paciente. Outros fatores a serem considerados são o estágio de desenvolvimento da face e dos dentes, a intensidade de forças a serem aplicadas e a cooperação do paciente. Todos os tipos de tração extra-bucal trazem benefícios ao paciente, desde que corretamente indicados e utilizados, podendo, às vezes, evitar exodontias.

O AEB utilizado em idades precoces, aproveitando a fase de crescimento e desenvolvimento, possibilita maiores efeitos ortopédicos e, portanto, uma melhor relação basal e perfil facial, dando maior estabilidade aos resultados, facilitando e até abreviando o tratamento ortodôntico fixo posterior.

## REFERÊNCIAS

1. Mcnamara JA. Maxillary transverse deficiency. *American Journal of Orthodontics and Dentofacial Orthopedics*. 2000; 117(5).
2. Almeida MR et al. Prevalência de má oclusão em crianças de 7 a 12 anos de idade. *Dental Press J. Orthod*. 2011; 16 (4).
3. Artese F. Má oclusão Classe II de Angle tratada sem extrações e com controle de crescimento. *R Dental Press Ortodon Ortop Facial*. 2009; 14(3).
4. Mcnamara JR, JA. Components of class II malocclusion in children 8-11 years of age. *Angle Orthod*. 1981; 51(3).
5. Henriques JFC. Principais efeitos da ancoragem extrabucal occipital (I.H.G.) no tratamento de jovens com má oclusão de Classe II, 1ª divisão de Angle: apresentação de um caso clínico. *R Dental Press Ortodon Ortop Facial*. 1999; 4(2).
6. Calheiros AA et al. Tratamento da má oclusão de Classe II de Angle em duas fases: avaliação da efetividade e eficácia por meio do índice par. *R Dental Press Ortodon Ortop Facial*. 2008; 13(1).
7. Oliveira Júnior JN, Almeida RR. Avaliação cefalométrica comparativa das alterações dentoalveolares promovidas pelos aparelhos Jasper Jumper e extrabucal com ancoragem cervical, ambos associados à aparelhagem fixa no tratamento da Classe II, divisão 1, de Angle. *R Dental Press Ortodon Ortop Facial*. 2004; 9(2).
8. Gimenez CMM, Bertoz AP, Bertoz FA. Tratamento da má oclusão de Classe II, divisão 1º de Angle, com protrusão maxilar utilizando-se recursos ortodônticos. *R Dental Press Ortodon Ortop Facial*. 2007; 12(6).
9. Kuramae M et al. Jarabak's Cephalometric Analysis of Brazilian Black Patients. *Braz Dent J*. 2007; 18(3).
10. Lopes MAP et al. O uso de distalizadores para a correção da má oclusão de Classe II. *Rev. Odontol. Univ. Cid. São Paulo*. 2013; 25(3).
11. Ricketts RM, Bench RW, Gugino CF, Hilgers J, Schulhof RJ. *Bioprogressive Therapy*. Denver, Colo: Rocky Mountain/ Orthodontics. 1979.
12. Blueher WA. Cephalometric analysis of treatment with cervical anchorage. *Angle Orthod*, Appleton. 1959; 29(1):45-53.
13. Brunharo IHP et al. Classe II esquelética com excesso maxilar: tratamento ortodôntico em duas fases, *R Dental Press Ortodon Ortop Facial*. 2006; 5(1).

14. Baumrind S, Korn EL, Isaacson RJ, West E, Molthen R. Quantitative analysis of the orthodontic and orthopedic effects of maxillary traction. *Am J Orthod.* 1983; 78:384-398.
15. Ghafari J, Shofer, FS, Jacobsson-Hunt DL, Makowitz DI. Headgear versus function regulator in the early treatment of class II, division 1 malocclusion: a randomized clinical trial. *Am J Orthod Dentofacial Orthop.* 1998; 113(1):51-61.
16. Ricketts RM. The influence of Orthodontic treatment on facial growth and development. *Angle Orthod.* 1960; 30:03-131.
17. Henriques JFC. Principais efeitos da ancoragem extrabucal occipital (I.H.G.) no tratamento de jovens com má oclusão de Classe II, 1ª divisão de Angle: apresentação de um caso clínico *R Dental Press Ortodon Ortop Facial.* 1999; 4(2).
18. Nahás ACR, Henriques JFC, Janson G, Tompson BD, Woodside DGR. Estudo cefalométrico das alterações dentoalveolares da má oclusão de Classe II, divisão 1 tratada com o aparelho de Herbst com cantiléver\*. *Dental Press Ortodon Ortop Facial,* 2008; 13(1):124-140.
19. Wheeler TT et al. Effectiveness of early treatment of Class II malocclusion. *Am J Orthod.* 2002; 121(1):9-17.
20. Shimizu RH et al. Princípios biomecânicos do aparelho extrabucal. *R Dental Press Ortodon Ortop Facial.* 2004; 9(6):122-156.

## **LEGENDAS DE FIGURAS**

Figura 01 Fotografias extra-orais iniciais. A – Frontal. B – Perfil. C – Sorriso.

Figura 02 Fotografias intra-orais iniciais. A – Direita. B – Frontal. C – esquerda

Figura 03 Radiografia panorâmica inicial.

Figura 04 Telerradiografia lateral inicial.

Figura 05 Traçado cefalométrico inicial.

Figura 06 Fotografias extra-orais finais. A – Frontal. B – Perfil. C – Sorriso.

Figura 07 Fotografias intra-orais finais. A – Esquerda. B – Frontal. C – Direita.

Figura 08 Radiografia panorâmica final.

Figura 09 Telerradiografia lateral final.

Figura 10 Cefalometria. A - Traçado cefalométrico final. B - Sobreposição com visualização dos objetivos do tratamento.

#### **4 CONSIDERAÇÕES GERAIS**

A escolha do tratamento a ser utilizado encontra-se diretamente relacionada ao padrão de crescimento facial e ao padrão muscular do paciente. Outros fatores a serem considerados são o estágio de desenvolvimento da face e dos dentes, a intensidade de forças a serem aplicadas e a cooperação do paciente. Todos os tipos de tração extra-bucal trazem benefícios ao paciente, desde que corretamente indicados e utilizados, podendo, às vezes, evitar exodontias.

O AEB utilizado em idades precoces, aproveitando a fase de crescimento e desenvolvimento, possibilita maiores efeitos ortopédicos e, portanto, uma melhor relação basal e perfil facial, dando maior estabilidade aos resultados, facilitando e até abreviando o tratamento ortodôntico fixo posterior.

## **ANEXOS – NORMAS PARA PUBLICAÇÃO DE ARTIGOS - ORTHODONTIC SCIENCE AND PRACTICE**

### **Orthoscience: Normas de publicação**

A Revista Orthodontic Science and Practice tem como missão a divulgação dos avanços científicos e tecnológicos conquistados pela comunidade ortodôntica, respeitando os indicadores de qualidade. Tem como objetivo principal publicar pesquisas, casos clínicos, revisões sistemáticas, apresentação de novas técnicas, artigos de interesse da classe ortodôntica, comunicações breves e atualidades.

Correspondências poderão ser enviadas para:

Editora Plena Ltda

Rua Janiópolis, 245 – Cidade Jardim - CEP: 83035-100 – São José dos  
Pinhais/PR

Tel.: (41) 3081-4052 E-mail: edicao2@editoraplenu.com.br

---

### **NORMAS GERAIS:**

Os trabalhos enviados para publicação devem ser inéditos, não sendo permitida a sua submissão simultânea em outro periódico, seja esse de âmbito nacional ou internacional. A **Revista Orthodontic Science and Practice** reserva todo o direito autoral dos trabalhos publicados, inclusive tradução, permitindo, entretanto, a sua posterior reprodução como transcrição com devida citação de fonte.

Os conceitos afirmados nos trabalhos publicados são de inteira responsabilidade dos autores, não refletindo obrigatoriamente a opinião do Editor-Chefe ou Corpo Editorial.

A Editora Plena não garante ou endossa qualquer produto ou serviço anunciado nesta publicação ou alegação feita por seus respectivos fabricantes. Cada leitor deve determinar se deve agir conforme as informações contidas nesta publicação. A **Revista Orthodontic Science and Practice** ou as empresas patrocinadoras não serão responsáveis por qualquer dano advindo da publicação de informações errôneas.

O autor principal receberá um fascículo do número no qual seu trabalho for publicado. Exemplares adicionais, se solicitados, serão fornecidos, sendo os custos repassados de acordo com valores vigentes.



## **ORIENTAÇÕES PARA SUBMISSÃO DE MANUSCRITOS:**

A **Revista Orthodontic Science and Practice** utiliza o Sistema de Gestão de Publicação (SGP), um sistema on-line de submissão e avaliação de trabalhos.

- Para enviar artigos, acesse o site: [www.editoraplena.com.br](http://www.editoraplena.com.br);
- Selecione a **Revista Orthodontic Science and Practice** e em seguida clique em “submissão online”;
- Para submissão de artigos é necessário ter os dados de todos os autores (máximo de seis por artigo), tais como: Nome completo, e-mail, titulação (máximo duas por autor) e telefone para contato. Sem estes dados à submissão será bloqueada.

Seu artigo deverá conter os seguintes tópicos:

### **1. Página de título**

- Deve conter título em português e inglês, resumo, abstract, descritores e descriptors.

### **2. Resumo/Abstract**

- Os resumos estruturados, em português e inglês, devem ter, no máximo, 250 palavras em cada versão;
- Devem conter a proposição do estudo, método(s) utilizado(s), os resultados primários e breve relato do que os autores concluíram dos resultados, além das implicações clínicas;
- Devem ser acompanhados de 3 a 5 descritores, também em português e em inglês, os quais devem ser adequados conforme o MeSH/DeCS.

### **3. Texto**

- O texto deve ser organizado nas seguintes seções: Introdução, Relato de Caso, Discussão, Conclusões, Referências e Legendas das figuras;
- O texto deve ter no máximo de 5.000 palavras, incluindo legendas das figuras, resumo, abstract e referências;
- O envio das figuras deve ser feito em arquivos separados (ver tópico 4);
- Também inserir as legendas das figuras no corpo do texto para orientar a montagem final do artigo.

#### **4. Figuras**

- As imagens digitais devem ser no formato JPG ou TIFF, com pelo menos 7 cm de largura e 300 dpi de resolução. Imagens de baixa qualidade, que não atendam as recomendações solicitadas, podem determinar a recusa do artigo;
- As imagens devem ser enviadas em arquivos independentes, conforme sequência do sistema;
- Todas as figuras devem ser citadas no texto;
- Número máximo de 45 imagens por artigo;
- As figuras devem ser nomeadas (Figura 1, Figura 2, etc.) de acordo com a sequência apresentada no texto;
- Todas as imagens deverão ser inéditas. Caso já tenham sido publicadas em outros trabalhos, se faz necessária a autorização/liberação da Editora em questão.

#### **5. Tabelas/Traçados e Gráficos**

- As tabelas devem ser autoexplicativas e devem complementar e não duplicar o texto;
- Devem ser numeradas com algarismos arábicos, na ordem em que são mencionadas no texto;
- Cada tabela deve receber um título breve que expresse o seu conteúdo;
- Se uma tabela tiver sido publicada anteriormente, inclua uma nota de rodapé dando o crédito à fonte original;
- Envie as tabelas como arquivo de texto e não como elemento gráfico (imagem não editável).
- Os traçados devem ser feitos digitalmente;
- Os gráficos devem ser enviados em formato de imagem e em alta resolução.

#### **6. Comitê de Ética, Conflito de Interesses e Registro de Ensaio Clínicos**

- O artigo deve, se aplicável, fazer referência ao parecer do Comitê de Ética.
- A **Revista Orthodontic Science and Practice** apoia as políticas para registro de ensaios clínicos da Organização Mundial da Saúde (OMS) e do Comitê Internacional de Editores de Revistas Médicas (ICMJE), reconhecendo a importância dessas iniciativas para o registro e divulgação internacional sobre estudos clínicos com acesso aberto. Sendo assim, somente serão aceitos para publicação os artigos de pesquisas clínicas que tenham recebido um número de identificação, o ISRCTN, em um dos registros de ensaios clínicos, validados

pelos critérios estabelecidos pela OMS e pelo ICMJE. A OMS define Ensaio Clínico como “qualquer estudo de pesquisa que prospectivamente designa participantes humanos ou grupos de humanos para uma ou mais intervenções relacionadas à saúde para avaliar os efeitos e os resultados de saúde. Intervenções incluem, mas não se restringem, a drogas, células e outros produtos biológicos, procedimentos cirúrgicos, procedimentos radiológicos, dispositivos, tratamentos comportamentais, mudanças no processo de cuidado, cuidado preventivo etc.”

Para realizar o registro do Ensaio Clínico acesse um dos endereços abaixo:

Registro no Clinicaltrials.gov

**URL:** <http://prsinfo.clinicaltrials.gov/>

Registro no International Standard Randomized Controlled Trial Number (ISRCTN)

**URL:** <http://www.controlled-trials.com>

Outras questões serão resolvidas pelo Editor-Chefe e Conselho Editorial.

## 7. Citação de autores

A citação dos autores será da seguinte forma:

### 7.1. Alfanumérica:

- Um autor: Silva<sup>23</sup> (2010)
- Dois autores: Silva;Carvalho<sup>25</sup> (2010)
- Três autores ou mais: Silva et al.<sup>28</sup> (2010)

### 7.2. Exemplos de citação:

1. - Quando o autor for citado no contexto:

**Exemplo:** “Nóbrega<sup>8</sup> (1990) afirmou que geralmente o odontopediatra é o primeiro a observar a falta de espaço na dentição mista e tem livre atuação nos casos de Classe I de Angle com discrepância negativa acentuada”

2. - Quando não citado o nome do autor usar somente a numeração sobrescrita:

**Exemplo:** “Neste sentido, para alcançar o movimento dentário desejado na fase deretração, é importante que os dispositivos ortodônticos empregados

apresentem relação carga/deflexão baixa, relação momento/força alta e constante e ainda possuam razoável amplitude de ativação<sup>1</sup>”

## **8. Referências**

- Todos os artigos citados no texto devem constar nas referências bibliográficas;
- Todas as referências bibliográficas devem constar no texto;
- As referências devem ser identificadas no texto em números sobrescritos e numeradas conforme as referências bibliográficas ao fim do artigo, que deverão ser organizadas em ordem alfabética;
- As abreviações dos títulos dos periódicos devem ser normalizadas de acordo com as publicações “Index Medicus” e “Index to Dental Literature”.
- A exatidão das referências é de responsabilidade dos autores. As mesmas devem conter todos os dados necessários à sua identificação.
- As referências devem ser apresentadas no final do texto obedecendo às Normas Vancouver ([http://www.nlm.nih.gov/bsd/uniform\\_requirements.html](http://www.nlm.nih.gov/bsd/uniform_requirements.html)).
- Não deve ser ultrapassado o limite de 35 referências.

Utilize os exemplos a seguir:

### **Artigos com até seis autores**

Simplício AHM, Bezerra GL, Moura LFAD, Lima MDM, Moura MS, Pharoahi M. Avaliação sobre o conhecimento de ética e legislação aplicado na clínica ortodôntica. Revista Orthod. Sci. Pract. 2013; 6(22):164-169

### **Artigos com mais de seis autores**

Parkin DM, Clayton D, Black, RJ, Masuyer E, Friedl HP, Ivanov E, et al. Childhood - leukaemia in Europe after Chernobyl: 5 years follow-up. Br J Cancer.1996;73:1006-1012.

### **Capítulo de Livro**

Verbeeck RMH. Minerals in human enamel and dentin.In: Driessens FCM, Woltgens JHM, editors. Toothdevelopmentand caries. Boca Raton: CRC Press; 1986. p. 95-152.

### **Dissertação, tese e trabalho de conclusão de curso**

ARAGÃO, HDN, Solubilidade dos Ionômeros de Vidro Vidrion. Dissertação (Mestrado) Faculdade de Odontologia de Bauru da Universidade de São Paulo. Bauru, SP; 1995 70p.

### **Formato eletrônico**

Camargo ES, Oliveira KCS, Ribeiro JS, Knop LAH. Resistência adesiva após colagem e recolagem de bráquetes: um estudo in vitro. In: XVI Seminário de iniciação científica e X mostra de pesquisa; 2008 nov. 11-12; Curitiba, Paraná: PUCPR; 2008. Disponível em: <http://www2.pucpr.br/reol/index.php/PIBIC2008?dd1=2306&dd99=view>

### **9. Provas digitais**

- A prova digital será enviada ao autor correspondente do artigo por e-mail em formato PDF para aprovação final;
- O autor analisará todo o conteúdo, tais como: texto, tabelas, figuras e legendas, dispondo de um prazo de até 72 horas para a devolução do material devidamente corrigido, se necessário; - Se não houver retorno da prova em 72 horas, o Editor-Chefe considerará a presente versão como a final;
- A inclusão de novos autores não é permitida nessa fase do processo de publicação.

### **10. Carta de Submissão**

#### **Título do Artigo:**

---

---

O(s) autor(es) abaixo assinado(s) submete(m) o trabalho intitulado acima à apreciação da Orthodontic Science and Practice para ser publicado. Declaro(mos) estar de acordo que os direitos autorais referentes ao citado trabalho tornem-se propriedade exclusiva da Orthodontic Science and Practice desde a data de sua submissão, sendo vedada qualquer reprodução total ou parcial, em qualquer outra parte ou meio de divulgação de qualquer natureza, sem que a prévia e necessária autorização seja solicitada e obtida junto Orthodontic Science and Practice. No caso de o trabalho não ser aceito, a transferência de direitos autorais será automaticamente revogada, sendo feita a devolução do citado trabalho por parte da Orthodontic Science and Practice.

Declaro(amos) ainda que é um trabalho original, sendo que seu conteúdo não foi ou está sendo considerado para publicação em outra revista, quer no formato impresso ou eletrônico. Concordo(amos) com os direitos autorais da revista sobre ele e com as normas acima descritas, com total responsabilidade quanto às informações contidas no artigo, assim como em relação às questões éticas.

Data: \_\_\_/\_\_\_/\_\_\_

**Nome dos autores**

**Assinatura**

---

---

---

---

---

---

---

**APÊNDICE A – TERMO DA INSTITUIÇÃO**

Universidade Federal de Campina Grande  
Curso de Odontologia  
Campus Patos

Ofício S/Nº  
Patos, 19 de outubro de 2016.

Da: Professora Fátima Roneiva Alves Fonseca (Coordenadora do Projeto)  
Para: Professora Renata Andrea Salvitti de Sá Rocha (Coordenadora da clínica escola da Universidade Federal de Campina Grande)

Prezada Coordenadora,

Encaminho a aluna ENAURA CRISTINA CAMPOS RODRIGUES, concluinte do curso de Odontologia da Universidade Federal de Campina Grande, Campus Patos, para solicitar sua autorização para realização de projeto pré-requisito de conclusão de curso intitulado “TRATAMENTO ORTOPÉDICO DA MÁ OCLUSÃO CLASSE II EM CRIANÇA COM USO DE APARELHO EXTRABUCAL (AEB)”. O mesmo encontra-se sob minha orientação.

A pesquisa será realizada com a documentação de paciente pertencente ao Curso de odontologia da clínica escola da Universidade Federal de Campina Grande.

Serão realizadas avaliações das documentações ortodônticas da paciente.

Certos que podemos contar com a vossa colaboração, solicitamos de V.Sa. autorização para realização da pesquisa nesta unidade.

Atenciosamente,

A handwritten signature in black ink, reading 'Fátima Roneiva Alves Fonseca', is written over a horizontal line.

Fátima Roneiva Alves Fonseca  
(Coordenadora do Projeto)

A handwritten signature in black ink, reading 'Renata Rocha', is written over a horizontal line.

Professora Renata Andrea Salvitti de Sá Rocha  
(Coordenadora da clínica escola da Universidade Federal de Campina Grande)

## APÊNDICE B – TERMO DE ASSENTIMENTO LIVRE E ESCLARECIDO

O (a) Sr (a) \_\_\_\_\_ está sendo consultado (a) no sentido de autorizar a utilização de dados clínicos, de seu caso clínico, fotos e documentação radiológica, que se encontra em sua ficha de prontuário médico, para apresentação do mesmo em encontro odontológico científico e publicação do caso em revista científica como “Relato de caso”. Nosso objetivo é discutir as características de sua patologia em meio científico, em função das particularidades de apresentação de sua má oclusão esquelético e metodologia de tratamento. Seu consentimento não trará qualquer benefício direto, mas proporcionará um melhor conhecimento à respeito da correção da Classe II esquelética em paciente, e divulgará o método a profissionais da área, colaborando em futuros tratamentos que poderão beneficiar outros pacientes.

A sua autorização é voluntária e a recusa em autorizar não acarretará em qualquer penalidade ou modificação na forma em que é atendido (a) pelos ortodontistas e pesquisadores. Os pesquisadores irão tratar a sua identidade com padrões profissionais de sigilo. O relato do caso estará sob sua disposição quando finalizado. Seu nome ou o seu material que indique sua participação não será liberado sem a sua permissão. O (a) Sr. (a) não será identificado (a) em nenhuma publicação. Não existirão despesas ou compensações pessoais para o Sr (a), incluindo exames e consultas. Também não há compensação financeira relacionada à sua participação. Se existir qualquer despesa adicional, será de responsabilidade do pesquisador. É garantida a liberdade de retirada de consentimento a qualquer momento, sem qualquer prejuízo. Este termo de consentimento encontra-se impresso em duas vias, sendo que uma via será arquivada pelo pesquisador responsável e a outra será fornecida ao (a) Sr (a). Eu, \_\_\_\_\_, fui informado (a) a respeito do objetivo deste estudo, de maneira clara e detalhada e esclareci minhas dúvidas. Sei que a qualquer momento poderei solicitar novas informações. Declaro que autorizo a utilização de dados clínicos e documentais de meu caso. Recebi uma via deste termo de consentimento livre e esclarecido e me foi dada a oportunidade de ler e esclarecer as minhas dúvidas.

Patos, \_\_\_\_\_ de \_\_\_\_\_ de \_\_\_\_\_

\_\_\_\_\_  
Participante

\_\_\_\_\_  
Pesquisador responsável  
Profa. Dra Fátima Roneiva Alves Fonseca

Em caso de dúvidas com respeito aos aspectos éticos deste estudo, você poderá consultar a Profa. Dra. Fátima Roneiva Alves Fonseca. Universidade Federal de Campina Grande / Centro de Saúde e Tecnologia Rural, Avenida Universitária s/n, Patos-PB, telefone: (83) 35113000.

CEP/ HUAC - Comitê de Ética em Pesquisa com Seres Humanos. Rua: Dr. Carlos Chagas, s/n, São José. Campina Grande- PB. Telefone: (83) 2101-5545



**APÊNDICE C – COMPROVANTE DE ENVIO AO COMITÊ DE ÉTICA**

UFCG - HOSPITAL  
UNIVERSITÁRIO ALCIDES  
CARNEIRO DA UNIVERSIDADE

**COMPROVANTE DE ENVIO DO PROJETO****DADOS DO PROJETO DE PESQUISA**

**Título da Pesquisa:** TRATAMENTO ORTOPÉDICO DA MÁ OCLUSÃO CLASSE II EM CRIANÇA COM USO DE APARELHO EXTRABUCAL (AEB)

**Pesquisador:** Fátima Roneiva Alves Fonseca

**Versão:** 1

**CAAE:** 62556416.0.0000.5182

**Instituição Proponente:** UNIVERSIDADE FEDERAL DE CAMPINA GRANDE

**DADOS DO COMPROVANTE**

**Número do Comprovante:** 125619/2016

**Patrocinador Principal:** Financiamento Próprio

Informamos que o projeto TRATAMENTO ORTOPÉDICO DA MÁ OCLUSÃO CLASSE II EM CRIANÇA COM USO DE APARELHO EXTRABUCAL (AEB) que tem como pesquisador responsável Fátima Roneiva Alves Fonseca, foi recebido para análise ética no CEP UFCG - Hospital Universitário Alcides Carneiro da Universidade Federal de Campina Grande / HUAC - UFCG em 01/12/2016 às 12:24.

**Endereço:** Rua: Dr. Carlos Chagas, s/ n  
**Bairro:** São José **CEP:** 58.107-670  
**UF:** PB **Município:** CAMPINA GRANDE  
**Telefone:** (83)2101-5545 **Fax:** (83)2101-5523 **E-mail:** cep@huac.ufcg.edu.br