

UNIVERSIDADE FEDERAL DE CAMPINA GRANDE
CENTRO DE SAÚDE E TECNOLOGIA RURAL
UNIDADE ACADÊMICA DE CIÊNCIAS BIOLÓGICAS
BACHARELADO EM ODONTOLOGIA

JÉSSICA GOMES DE ARAÚJO GOUVEIA

OVERDENTURE DENTO-RETIDA PELO SISTEMA DE RETENÇÃO O’RING: RELATO DE
CASO

PATOS – PB
2015

JÉSSICA GOMES DE ARAÚJO GOUVEIA

OVERDENTURE DENTO-RETIDA PELO SISTEMA DE RETENÇÃO O'RING: RELATO DE CASO

Trabalho de Conclusão de Curso (TCC) apresentado à Coordenação do Curso de Odontologia da Universidade Federal de Campina Grande – UFCG, como parte dos requisitos para obtenção do título em Bacharel em Odontologia.

Orientador: Prof. Dr. Rodrigo Araújo Rodrigues.

JÉSSICA GOMES DE ARAÚJO GOUVEIA

OVERDENTURE DENTO-RETIDA PELO SISTEMA DE RETENÇÃO O'RING: RELATO DE CASO

Trabalho de Conclusão de Curso (TCC) apresentado à Coordenação do Curso de Odontologia da Universidade Federal de Campina Grande – UFCG, como parte dos requisitos para obtenção do título em Bacharel em Odontologia.

Aprovado em 3,11,15


BANCA EXAMINADORA



Prof. Dr. Rodrigo Araújo Rodrigues – Orientador
Universidade Federal de Campina Grande – UFCG

Rodrigo Alves Ribeiro

Prof. Dr. Rodrigo Alves Ribeiro – 1º Membro
Universidade Federal de Campina Grande – UFCG



Profª Dra. Rachel de Queiróz Ferreira Rodrigues – 2º Membro
Universidade Federal de Campina Grande – UFCG

Dedico este trabalho aos meus pais, que sempre fizeram, fazem e vão fazer de tudo para me verem feliz. Que sempre estiveram comigo em todos os momentos, sejam eles prazerosos ou não, me deram todo amor, carinho e dedicação que sempre necessitei para me tornar quem sou hoje. Muito obrigada, eu amo vocês!

AGRADECIMENTOS

É único o sentimento que cada um carrega consigo neste momento tão especial. Não faltaram os grandes obstáculos, como também emoções maravilhosas e indescritíveis, que proporcionaram uma experiência ímpar na minha vida.

Agradeço a Deus, a quem pertence tudo que sou e tenho. Por todas as coisas boas e más que me aconteceram, cada uma delas me fez chegar aonde cheguei e ser quem eu sou. Senhor, muito obrigada por ter colocado em minha vida pessoas tão especiais, que me inspiram, me ajudam, me desafiam, e me encorajam a ser cada dia melhor.

Aos meus queridos e amados pais, Eliane Araújo e Ivan Gouveia, que me deram a vida e me ensinaram a vivê-la com dignidade, que sempre estiveram comigo iluminando os caminhos com afeto e dedicação para que os trilhasse sem medo e cheia de esperança.

Ao meu irmão, Ivan Filho, que sempre está ao meu lado quando preciso.

Agradeço a Kaio Marinho, por todo apoio, confiança e conforto quando necessitei.

Meus estimados avós, Francisco Américo (in memorian), Maria de Lourdes, Iran e Josefa que me incentivaram desde sempre, com palavras, gestos e atitudes que nunca me fizeram desistir dos meus sonhos. E nesse momento quero expressar a falta que meu vô faz, dos momentos em família que não são mais os mesmos depois da sua partida. Obrigada por me educar, por me ensinar que a vida é melhor quando se é bondoso e justo. O que me conforta é saber que o senhor está em um lugar melhor agora.

Aos meus tios, Elaine, Luciano, Marcos, Ivânia, Lúcia, Silvia e Giácomo (in memorian), pelo carinho e entusiasmo frequentes. Saiba que tenho a mesma estima que um filho tem pelos pais por vocês.

Aos meus primos, Jonathan, Tamar, Talita, Isabela e Heloísa, obrigada pela presença, amizade e por todas as vezes que precisei da ajuda de vocês, que em momento algum me foi negada.

Aos caros amigos, Maria Vitória, Mirella, Bianca, Cynthia, Andrezza, Artur, Diego, Igor, Renan, Cassiano, pelos conselhos e companheirismo constantes.

Aos meus amigos que conquistei ao longo desses cinco anos na Universidade, Francisco Tarllyson Felipe, Lucas, José Murilo, Kaio, Lascívia, Sérgia Landara, Thays, por toda ajuda, todos os momentos inesquecíveis que passamos juntos. Construímos uma amizade verdadeira e que levarei pra vida, nunca me esquecerei de vocês.

A todos os meus professores que contribuíram direta e indiretamente com minha formação, em especial aos mestres da UFCG. Meus sinceros agradecimentos pelo ensino de excelente qualidade, por todo apoio e incentivo, pelos conselhos e oportunidades que me deram.

Ao meu orientador, prof. Rodrigo, pela acolhida, paciência e por sempre estar presente quando precisei. Acalmando-me nos momentos difíceis com todo carinho e experiência, sendo um verdadeiro amigo. Deixo aqui registrada minha eterna admiração e meus sinceros agradecimentos por ter contribuído diretamente com esta vitória.

Aos funcionários, Pollyana, Diana, Neuma, Patrícia, Antônio, Jéssica e Damião, por sempre fazerem tudo que estivessem ao alcance de vocês para me ajudarem e todo trabalho prestado com dignidade e respeito.

Aos meus pacientes, que me proporcionaram a oportunidade de exercer todo meu aprendizado na prática odontológica, me fazendo enxergar que estava no caminho certo. Vocês fizeram eu amar verdadeiramente a profissão que escolhi pra vida.

Encerro aqui mais uma etapa vencida em minha vida, com a certeza de que muitas outras virão.

Dê louvores ao Senhor, ó minha alma! Todo o meu ser louve o seu santo nome.
Louve o Senhor, ó minha alma, e não esqueça de nenhuma das suas bênçãos.

(Salmos 103:1;2)

RESUMO

A perda dentária, geralmente, acarreta uma série de consequências negativas para o paciente, sejam elas psicológicas, estéticas ou sociais. A escolha da overdenture, como opção reabilitadora tem se demonstrado uma prática eficiente na Clínica de Prótese, desde que o paciente apresente características consideradas ideais para sua implantação. O objetivo desse trabalho é reportar um caso de reabilitação de um paciente de 47 anos de idade, do gênero masculino, que compareceu na Clínica Escola de Odontologia da Universidade Federal de Campina Grande, Patos – PB, cuja arcada superior apresenta apenas os elementos caninos, que foram utilizados como retentores do sistema o'ring, para prótese do tipo overdenture. Após sua instalação, o paciente recebeu instruções de higiene, cuidados e manutenção da prótese total e sistema o'ring. Podemos concluir que, a overdenture dento-retida apresentou características satisfatórias como opção reabilitadora, desde que os remanescentes dentários estejam com uma boa inserção.

Palavras-chave: Perda de dente. Retenção da prótese. Reabilitação bucal.

ABSTRACT

Tooth loss usually leads to a number of negative consequences for the patient, whether psychological, aesthetic or social. The choice of overdenture as rehabilitative option has proven to be an efficient practice in Prosthodontics Clinic as long as the patient has characteristics considered ideal for its implementation. The aim of this study is to report a case of rehabilitation of a 47-year-old male patient, who attended at the Clinical School of Dentistry at Federal University of Campina Grande, Patos - PB, whose upper dental arch has only canine teeth, which were used as O-ring system retainers to the overdenture prosthesis type. After installation, the patient received instructions about hygiene, care and maintenance of the denture and O-ring system. We can conclude that the tooth-retained overdenture had satisfactory characteristics as a restorative option, as long as remaining dental be with a good insertion.

Keywords: Tooth loss. Prosthesis retention. Mouth rehabilitation.

LISTA DE ILUSTRAÇÕES

FIGURA 1 – Aspecto inicial do paciente.....	26
FIGURA 2 – Prova dos dentes em cera.....	26
FIGURA 3 – Preparo finalizado.....	26
FIGURA 4 – Modelagem com resina acrílica de baixa concentração de polimerização.....	27
FIGURA 5 – Núcleos cimentados, com attachments bola na sua superfície.....	27
FIGURA 6 – Cápsulas com as borrachas posicionadas nos attachments bola, junto com os discos de silicone.....	27
Figura 7 – Resina acrílica autopolimerizável, colocada no interior dos orifícios da prótese total e a mesma posicionada sobre as cápsulas.....	28
FIGURA 8 – Aspecto imediato após a polimerização química da resina acrílica empregada.....	28
FIGURA 9 – Aspecto final do paciente após instalação e ajustes iniciais.....	28

LISTA DE ABREVIATURAS E SIGLAS

UFCG Universidade Federal de Campina Grande

SUMÁRIO

1 INTRODUÇÃO.....	12
2 FUNDAMENTAÇÃO TEÓRICA.....	14
2.1 Perda dentária e suas consequências.....	14
2.2 Overdenture como opção reabilitadora em raízes remanescentes.....	14
2.3 Vantagens da técnica.....	15
2.4 O sistema de retenção O'ring.....	16
REFERÊNCIAS.....	19
3 ARTIGO.....	22
4 CONSIDERAÇÕES FINAIS.....	37
APÊNDICE.....	38
ANEXO.....	39

1 INTRODUÇÃO

A perda dentária, de um ou mais elementos, pode gerar a perda de várias estruturas orofaciais, tais como tecido ósseo, nervos, receptores e músculos, onde, conseqüentemente, ocorre à diminuição das funções do sistema em que se encontra (BORTOLUZZI et al., 2012). Como resultado conduz o paciente a relatar problemas psicológicos, estéticos e sociais, gerando um impacto profundo no bem estar e saúde desse indivíduo (OKOJE et al., 2012).

Dentre as opções reabilitadoras, têm-se as overdentures ou sobredentaduras, que são indicadas para aproveitamento de raízes residuais ou implantes como suporte e/ou retenção (GONDA et al., 2004). São próteses totais removíveis, porém estabilizadas por elementos instalados sobre essas raízes residuais ou sobre implantes (TELLES et al., 2009).

Em meio às vantagens da utilização de próteses totais ou parciais removíveis suportadas sobre uma ou mais raízes dentais, a manutenção da altura do rebordo alveolar de suporte é uma das mais importantes. A permanência dos ligamentos periodontais ao redor das raízes no interior dos alvéolos também é responsável pela manutenção da propriocepção do paciente, contribuindo na efetividade dos movimentos e no controle das forças exercidas durante a mastigação, preservando o rebordo e as raízes remanescentes de forças exageradas (BATISTA et al., 2006).

Souza et al. (2007) relatam que as dificuldades no uso das próteses totais convencionais estão relacionadas à perda de habilidade motora, redução do fluxo salivar, vulnerabilidade dos tecidos fibromucosos e, principalmente, à grande reabsorção óssea. O uso de uma overdenture proporciona simplicidade na construção protética, fácil manutenção, estabilidade e retenção adequadas, menos traumas para os tecidos de suporte e ótima estética.

O tratamento com as overdentures vem sendo considerado uma ótima opção reabilitadora em relação às próteses totais fixas, visto que em certas situações, o paciente por limitações financeiras e/ou biológicas não pode ser submetido a tratamentos mais complexos. E nestes casos as overdentures proporcionariam uma significativa melhora das funções orais. Há três tipos de sistemas de retenção para overdenture, o tipo barra/clipe, anel de retenção (O'rings) e magneto, que possuem dinâmicas diferentes entre si. O sistema o'ring ou tipo bola, por ser mais resiliente, permite à prótese movimentos limitados nos sentidos ântero-posterior, lateral e intrusivo, já o magneto, apresenta movimento em todas as direções e, no sistema de retenção barra-clipe, apenas o movimento ântero-posterior é observado (BLATT et al., 2007).

Sendo assim este relato de caso tem por objetivo descrever as etapas clínicas de construção referentes às overdentures retidas pelo sistema o'ring e relacionar com a literatura existente.

2 FUNDAMENTAÇÃO TEÓRICA

2.1 Perda dentária e suas consequências

A perda dentária total tem forte impacto na vida das pessoas e implica consequências negativas como vergonha, dificuldade em se alimentar, prejuízo ao relacionamento social e sentimento de incompletude. Uma possibilidade de reposição protética dos dentes gera certa ansiedade nas pessoas e, embora elas saibam que a utilização das próteses possa representar sacrifícios, a expectativa do retorno ao padrão social que é geralmente aceito e de recuperação de sua própria imagem rejuvenescida faz valer a pena quaisquer sacrifícios (SILVA, M. E de S e; MAGALHÃES, C. S. de; FERREIRA, E. F. 2010). Tais queixas estão relacionadas à grande reabsorção óssea que estes pacientes geralmente apresentam (TABATA et al., 2007).

Uma reabilitação protética extensa necessita da interação de diversas especialidades para se alcançar resultados satisfatórios. Os princípios básicos de uma reabilitação compreendem fatores funcionais, morfológicos e estéticos, que, em nenhum momento, devem ser negligenciados. Sendo assim, a reabilitação da função mastigatória do paciente parcial ou totalmente desdentado é um dos grandes desafios da odontologia moderna (BASTOS, E. L. de S.; ACCETTURI, F.; PLESE, A. 2005).

Nos dias de hoje os pacientes edêntulos possuem uma vida social bastante ativa e, por isso, precisam se sentir seguros com suas próteses. Enquanto o suporte e a estabilidade das próteses estão relacionados com a sua longevidade e conforto fisiológico, respectivamente, o conforto psicológico está relacionado com a estética e a retenção dessas (ALVES et al., 2010).

A decisão da manutenção ou não do elemento dental se embasa nos conhecimentos que os clínicos possuem sobre periodontia, endodontia e prótese dental. Nos pacientes candidatos às próteses totais e que apresentam pelo menos um ou dois dentes que possam ser aproveitados, ao invés de extraí-los, faz-se o tratamento periodontal e/ou endodôntico e estes elementos remanescentes são preparados conforme a necessidade do caso, atuando positivamente na manutenção do rebordo alveolar (BATISTA et al., 2006).

2.2 Overdenture como opção reabilitadora em raízes remanescentes

Quando a estética e o conforto são essenciais e primordiais para o paciente, pode-se optar pelo uso de overdentures. Estas são descritas como uma prótese parcial removível ou uma prótese total que tem apoio em um ou mais elementos dentários remanescentes, nas

raízes e/ou nos implantes dentais (MÜLLER, C. A.; FERRER, C. I.; DETTENBORN, H. 2007).

Atualmente, a previsibilidade dos implantes osseointegráveis direciona o tratamento para a extração dental e instalação de implantes para reter as próteses removíveis. Porém, existem situações nas quais esse procedimento não pode ser adotado, como, por exemplo, por questões econômicas ou pela condição sistêmica do paciente. (VERE, J.; DEANS, R. F. 2009) Nessas situações, as overdentures sobre raízes ainda são uma alternativa para aumentar a retenção das próteses removíveis (ALVES et al., 2010).

A utilização deste tratamento reabilitador possibilita o aproveitamento de dentes naturais que não possuem condições satisfatórias para suportar os esforços mastigatórios transmitidos por próteses convencionais. Desta maneira, torna-se possível evitar ou minimizar perdas dentárias desnecessárias que diminuiriam a efetividade do sistema mastigatório (BATISTA et al., 2006). Já que a utilização dessas próteses, aproveitando raízes associadas a sistema de retenção, tem sido feita com sucesso clínico há muito tempo (GONDA, T.; YANG, T. C.; MAEDA, Y. 2013).

As overdentures utilizam, além do suporte mucoso, o dentário, onde os ligamentos periodontais das raízes, por meio dos mecanismos complexos de seus mecanorreceptores, dirigem e distribuem as forças mastigatórias, não sobrecarregando unicamente a porção óssea do rebordo edêntulo (LUZ, A. F. da; PEZZINI, R. P.; SIMON, G. P. 2009).

A utilização de raízes remanescentes que apresentem boa relação coroa-raiz e com quantidade adequada de inserção periodontal é um bom recurso quando associados a próteses totais, pois apresentam mecanismos próprios de retenção e estabilidade da prótese, conferindo maior conforto por parte do paciente (LUZ, A. F. da; PEZZINI, R. P.; SIMON, G. P. 2009).

2.3 Vantagens da técnica

Esta opção de tratamento é uma alternativa que, quando bem indicada e realizada, apresenta uma série de vantagens sobre as próteses totais convencionais, como a diminuição da reabsorção óssea, manutenção do ligamento periodontal, da propriocepção, e possibilidade de se utilizar sistemas retentivos para a prótese, melhorando assim a retenção e a estabilidade das mesmas, gerando, conseqüentemente, uma maior satisfação ao paciente. (BATISTA et al., 2006). Outro benefício seria a abolição do uso de grampos em dentes anteriores, quando a estética é primordial para o paciente (MÜLLER, C. A.; FERRER, C. I.; DETTENBORN, H. 2007).

As overdentures propiciam de maneira definitiva uma melhora da eficiência mastigatória, principalmente nos alimentos considerados mais duros e sólidos, na fonética e na autoestima do paciente (ARAGÃO, 2007).

Segundo Alves et al. (2010) as overdentures retidas por raízes dentais possuem vantagens como simples confecção, baixo custo, facilidade de higienização, boa aceitabilidade e redução da reabsorção óssea, além de proporcionar maior estabilidade e retenção à prótese, utilizando apenas raízes que acabariam por ser extraídas.

A manutenção destes dentes tem um grande efeito psicológico, visto que a retenção de um único elemento dentário, mesmo que este possua alterações na sua forma, promove ao paciente um conforto psicológico, que é um reflexo da sensação de não estar completamente edentado. (BATISTA et al., 2006). E segundo Aragão (2007) a presença de remanescentes dentários naturais como antagonistas é fator determinante para resultados mais satisfatórios em relação à propriocepção.

Estudos mostram que os elementos dentários remanescentes envolvidos na produção das overdentures, podem ficar na cavidade oral por muitos anos desempenhando suas funções de forma adequada (LUZ, A. F. da; PEZZINI, R. P.; SIMON, G. P. 2009). Porém Ettinger e Qian (2004) apresentaram uma revisão de literatura evidenciando que o índice de perda dessas raízes varia de 1,5 a 14,3%, valores observados em estudos longitudinais (seis meses a dez anos), e os principais motivos dessa perda foram doença periodontal, falhas endodônticas, cárie e fratura vertical da raiz. Por isso, é suma importância para o sucesso das reabilitações protéticas, que haja uma conscientização por parte do paciente frente à higienização dos dentes suportes (JORGE et al., 2007).

Dessa forma, as raízes dentais podem ser utilizadas como retentores para overdentures com razoável previsibilidade, principalmente em pacientes que não podem receber implantes osseointegráveis. Na maior parte das vezes não há muitas opções para seleção das raízes; porém, características básicas que dizem respeito às condições endodônticas e periodontais devem ser consideradas, bem como seu número e distribuição no arco. Além disso, mesmo com esses dispositivos de retenção, essas próteses ainda são mucossuportadas e, por isso, a realização da moldagem funcional é fundamental, obtendo-se, assim, uma cópia fiel de toda a área chapeável, garantindo o máximo de suporte, retenção e estabilidade da prótese durante seu uso (ALVES et al., 2010).

2.4 O sistema de retenção O'ring

De acordo com o Princípio da Odontologia Baseada em Evidências, a tomada de decisões sobre o cuidado de pacientes deve analisar o uso consciente e explícito da melhor evidência científica atual; associadas à experiência clínica profissional e às preferências do

paciente (KYZAS, 2008). Portanto, pretende-se reduzir os riscos e oferecer a melhor opção de tratamento para as circunstâncias do indivíduo (CAVALCANTI et al., 2011).

Quando se trata da escolha do sistema de retenção mais adequado para cada caso, em próteses overdenture sobre raízes alguns fatores devem ser analisados, como o número de raízes a serem aproveitadas, distância e localização das raízes naturais remanescentes, além de um detalhado estudo da dimensão vertical de oclusão remanescente e altura vertical óssea de cada raiz após seu seccionamento (SCHUCH et al., 2013).

O sistema de retenção ideal para overdenture deve proporcionar boa retentividade, fornecendo estabilidade à prótese, de tal modo que não ocorra significativa perda de sua capacidade retentiva ao longo do tempo; deve ser de fácil manutenção e baixo custo, caso haja necessidade de substituição; além de apresentar pouca altura para que possa ser utilizado em espaços intermaxilares reduzidos, favorecendo a estética (TABATA et al., 2007).

A overdenture com o'ring permite movimentação durante sua função e remoção da boca. Essa mecânica ao longo do tempo faz com que haja um desgaste destes o'rings, tornando-os menos retentivos. A parte fêmea deste, na prótese, é a que deve ser idealizada para sofrer desgaste e ser substituída, pois a porção macho que está conectada à supraestrutura, não sofre desgaste e nem deve ser substituída (SANTOS, 2011).

Os encaixes tipo o'ring e barra apresentam maior grau de retenção, sendo mais recomendados em atrofia avançada da crista alveolar e em casos que exigem maior retenção e estabilização (HECKMANN et al., 2004). Assim, uma abordagem terapêutica direcionada a promover uma adequada função bucal em pacientes desdentados totais é a utilidade maior das overdentures (CHUNG et al., 2004).

No mercado existem vários sistemas esféricos de desenho e dimensões distintos. Uma característica que deve ser observada é que o material utilizado na confecção da cápsula em relação ao o'ring deve possuir menor dureza, pois, caso ocorra fratura do sistema, uma falha na cápsula representa menor preocupação ao protesista do que uma falha no o'ring (TABATA et al., 2007).

Estes sistemas promovem uma melhor resistência contra forças de deslocamento, o que é de grande importância para os pacientes, já que os faz se sentirem mais seguros (SOUSA et al., 2007), além de possuir melhor capacidade biomecânica, (TABATA, et al., 2007) e serem resilientes, permitindo a movimentação da prótese com o propósito de distribuir carga mastigatória entre os pilares e a mucosa (SANTOS, 2011). Devendo ser selecionados de acordo com as condições clínicas e necessidades individuais que cada indivíduo apresenta (MAZETTO, et al., 2003).

Algo que deve ser levado em consideração é a necessidade de um espaço mínimo para uso deste sistema, que possui altura de 6 mm em média e, quando somado à resina

acrílica e ao dente artificial, necessita de, pelo menos, 15 mm de altura (TABATA et al., 2007).

O sistema O'ring apresenta bons resultados clínicos como sistema de encaixe para overdenture, sendo a seleção do encaixe determinada por uma questão pessoal do cirurgião dentista, entretanto, a utilização do sistema O'ring promove melhor estabilidade para o aparelho protético e uma distribuição mais efetiva do estresse (BLATT et al., 2007).

Naert, Alsaadi e Quirynen (2004) em um estudo, tiveram como finalidade avaliar diferenças na efetividade clínica de overdentures com sistemas de fixação diferentes (o'ring, barra e magneto) durante um período de 10 anos. Com o auxílio de um dinamômetro eles chegaram à conclusão de que o grupo de esferas apresentou maior eficácia na retenção e um considerável aumento desta capacidade de retenção ao decorrer do tempo, ao passo que nos outros dois grupos culminaram em uma diminuição desta capacidade. Falando-se em complicação, a mais comum, para o sistema esfera, é a renovação do alojamento do o'ring. Este também mostrou menor complicação em tecido mole.

Naert et al. (1998) acompanharam por cinco anos um grupo de 36 pacientes com média de idade de 63 anos reabilitados com overdenture mandibulares com diferentes sistemas de retenção (barra, magneto e esfera). Constataram não haver diferença significativa entre os grupos em relação à perda óssea. Entretanto, os pacientes que tiveram a chance de receber a prótese com sistema o'ring ficaram mais agradados com suas próteses no que diz respeito à higienização.

Tabata et al. (2007) publicaram um artigo expondo os critérios para seleção dos sistemas de retenção para overdenture, o sistema o'ring, ressaltou-se pela biomecânica, pelo baixo custo e pela simplicidade de higienização. O sistema esférico é mais simples, tem um custo inferior, comparado aos outros, e apresenta menor índice de hiperplasia. (FAJARDO, R. S., ZINGARO, R. L., MONTI, L. M., 2014).

Os encaixes tipo bola parecem funcionar bem, mesmo em longo prazo, porém requerem manutenção frequente (SOUSA et al., 2007).

REFERÊNCIAS

- ALVES, M. R.; SILVA, F. A. e; SILVA, L. L. B. e; SILVA, W. A. B. e. **Sobredentaduras sobre raízes: uma alternativa aos implantes osseointegráveis**. Revista da Faculdade de Odontologia, v. 15, n. 3, p. 309-313, set./dez. 2010.
- ARAGÃO, M. S. **Sobredentaduras e eficiência mastigatória**. 2007. Monografia (Especialização em Implantes Dentários) – Academia de Odontologia do Rio de Janeiro, Rio de Janeiro. 2007.
- BASTOS, E. L. de S.; ACCELTURI, F.; PLESE, A. **Reabilitação oral com prótese parcial removível e sistema de encaixe em raízes remanescentes – caso clínico**. Revista Íbero-Americana de Prótese Clínica e Laboratorial, 7(36):119-123, 2005.
- BATISTA, A. U. D.; CASTRO, P. E. O.; BATISTA, J. D.; ARIOLI FILHO, J. N. **Overdenture retida por barra: uma alternativa à prótese total**. Revista Odontológica do Brasil Central, v.15, n.40:78-84, 2006.
- BLATT, M.; BONACHELA, W. C.; SOUZA, N. C.; MAIA, B. G.; NEIVA, T. G. **Como diferentes tipos de prótese sobre implantes podem afetar o seu prognóstico? Análise biomecânica**. Innovations Implant Journal-Biomaterials and esthetics, v.2, n.4, p.25-30, Dezembro. 2007.
- BORTOLUZZI, M. C.; TRAEBERT, J.; LASTA, R.; DA ROSA, T. N.; CAPELLA, D. L.; PRESTA, A. A. **Tooth loss, chewing ability and quality of life**. Contemporary Clinical Dentistry, Oct;3(4):393-397, 2012.
- CAVALCANTI, Y. W.; FREIRES, I. de A.; CARREIRO JUNIOR, E.; GONÇALVES, D. T.; MORAIS, F. R. de; LIRA JÚNIOR, R.; BATISTA, A. U. D. **Determinação do Nível de Evidência Científica de Artigos sobre Prótese Total Fixa Implanto-Suportada**. Revista Brasileira de Ciências da Saúde, 14(4):45-50, 2011.
- CHUNG, K. H.; CHUNG, C. Y.; CAGNA, D. R.; CRONIN, Jr. R. J. **Retention characteristics of attachment systems for implant overdentures**. Journal of Prosthodontics, 13(4):221-226, 2004.
- ETTINGER, R. L.; QIAN, F. **Abutment tooth loss in patients with overdentures**. The Journal of the American Dental Association, 135:739-746, 2004.
- FAJARDO, R. S., ZINGARO, R. L., MONTI, L. M. **Sistemas de Retenção O'ring e Barra-Clipe em Overdenture Mandibular**. Archives Health Investigation, 3(1): 77-86, 2014.
- GONDA, T.; IKEBE, K.; ONO, T.; NOKUBI, T. **Effect of magnetic attachment with stress breaker on lateral stress to abutment tooth under overdenture**. Journal of Oral Rehabilitation, 31(10):1001-1006, Oct, 2004.
- GONDA, T.; YANG, T. C.; MAEDA, Y. **Five-year multicenter study of magnetic attachments used for natural overdenture abutments**. Journal of Oral Rehabilitation, 40(4):258-262, Apr, 2013.
- HECKMANN, S. M.; SCHROTT, A.; GRAEF, F.; WICHMANN, M. G.; WEBER, H. **P.Mandibular two-implant telescopic overdentures: 10-year clinical and radiographical results**. Clinical Oral Implants Research, 15:560–569, 2004.

JORGE, J. H.; GIAMPAOLO, E. T.; VERGANI, C. E.; MACHADO, A. L.; PAVARINA, A. C.; CARDOSO de OLIVEIRA, M. R. **Clinical evaluation of abutment teeth of removable partial denture by means of the Periotest method.** Journal of Oral Rehabilitation, 34(3):222-227, Mar 2007.

KYZAS, P. A. **Evidence-Based Oral and Maxillofacial Surgery.** Journal of Oral Maxillofacial Surgery, 66 (3): 973-986, 2008.

LUZ, A. F. da; PEZZINI, R. P.; SIMON, G. P. **Overdenture barra clipe sobre dentes remanescentes: relato de caso clínico.** Stomatos, v.15, n.29:72-78, jul./dez. 2009.

MAZETTO, F.; BASTOS, E. L. de S.; ACCETTURI, F.; PLESE, A. **Solução alternativa para overdentures retidas por implantes com eixos diferentes de inserção – caso clínico.** Revista Íbero-Americana de Prótese Clínica e Laboratorial, 5(27):402-406, 2003.

MÜLLER, C. A.; FERRER, C. I.; DETTENBORN, H. **Utilização de encaixe Era® sobre raízes em prótese parcial removível.** Revista Gaúcha de Odontologia, v. 55, n.3, p. 301-304, jul./set. 2007.

NAERT, I., ALSAADI, G., QUIRYNEN, M. **Prosthetic aspects and patient satisfaction with twoimplant- retained mandibular overdentures: a 10- year randomized clinical study.** The International Journal of Prosthodontics, 17(4): 401-410, 2004.

NAERT, I., GIZANI, S., VUYLSTEKE, M., STEENBERGHE, D. **A 5-years randomized clinical trial on the influence of splinted and unsplinted oral implants in the mandibular overdenture therapy. Part 1: peri-implant outcome.** Clinical Oral Implants Research, 9:170-177, 1998.

OKOJE, V. N.; DOSUMU, O. O.; ALONGE, T. O.; ONYEASO, C. **Tooth loss: are the patients prepared?** Nigerian Journal of Clinical Practice, 15(2): 172-175, apr-jun 2012.

SANTOS, P. H. **Análise in vitro da resistência à tração e à fadiga, em função do tempo de uso, dos componentes de retenção de sobredentaduras sobre implantes.** 2011. Dissertação (Pós-Graduação em Odontologia) – Universidade Federal Fluminense, Niterói. 2011.

SCHUCH, C.; MORAES, A. P. de; SARKIS-ONOFRE, R.; PEREIRA-CENCI, T.; BOSCATO, N. **An alternative method for the fabrication of a root-supported overdenture: A clinical report.** Journal of Prosthetic Dentistry, 109(1):1-4, jan, 2013.

SILVA, M. E de S e; MAGALHÃES, C. S. de; FERREIRA, E. F. e; **Perda dentária e expectativa da reposição protética: estudo qualitativo.** Ciência Saúde coletiva, 15(3):813-820, maio 2010.

SOUZA, S. A.; GERMANO, A. R.; ANSELMO, S. M.; BEZERRA, L. A. M.; SANTOS, A. N. A. **Sobredentadura retida por implantes e encaixes tipo bola – Relato de caso clínico.** Revista da Faculdade de Odontologia, v. 12, n. 3, p. 69-73, setembro/dezembro 2007.

TABATA, L. F.; ASSUNÇÃO, W. G.; ROCHA, E. P.; ZUIM, P. R. J.; GENNARI FILHO, H. **Crêterios para seleção dos sistemas de retenção para overdentures implanto-retidas.** Revista da Faculdade de Odontologia, v. 12, n. 1, p. 75-80, janeiro/abril 2007.

TELLES, D.; COELHO, A. B.; HOLLWEG, H.; CASTELUCCI, L.; TELLES, R. M.; LOURENÇO, E. J. V. **Sistemas de retenção para sobredentaduras.** In: Prótese total - convencional e sobre implantes. Ed Santos; 365- 427, 2009.

VERE, J.; DEANS, R. F. **Tooth-supported, magnet-retained overdenture: a review.**
Dental Update Publication, 36:305-308,10, 2009.

3 ARTIGO

OVERDENTURE DENTO-RETIDA PELO SISTEMA DE RETENÇÃO O’RING: RELATO DE CASO

Autores:

Rodrigo Araújo Rodrigues

Professor Doutor, da Clínica de Prótese da Universidade Federal de Campina Grande (UFCG), Patos-PB.

Jéssica Gomes de Araújo Gouveia

Estudante de Odontologia pela Universidade Federal de Campina Grande (UFCG), Patos-PB.

Rodrigo Alves Ribeiro

Professor Doutor, da Clínica de Prótese da Universidade Federal de Campina Grande (UFCG), Patos-PB.

Rachel de Queiroz Ferreira Rodrigues

Professora Doutora, da Clínica de Periodontia da Universidade Federal de Campina Grande (UFCG), Patos-PB.

Rosana Araújo Rosendo

Professora Mestra, da Clínica de Prótese da Universidade Federal de Campina Grande (UFCG), Patos-PB.

Endereço para correspondência:

Rodrigo Araújo Rodrigues – Faculdade de Odontologia da Universidade Federal de Campina Grande, Centro de Saúde e Tecnologia Rural, Avenida dos Universitários, S/N, Rodovia Patos/Teixeira, km1, Jatobá, CEP: 58700-970 – Patos – Paraíba – Brasil.

Email: rodrigo.protesedental@gmail.com

RESUMO

A perda dentária, geralmente, acarreta uma série de consequências negativas para o paciente, sejam elas psicológicas, estéticas ou sociais. A escolha da overdenture, como opção reabilitadora tem se demonstrado uma prática eficiente na Clínica de Prótese, desde que o paciente apresente características consideradas ideais para sua implantação. O objetivo desse trabalho é reportar um caso de reabilitação de um paciente de 47 anos de idade, do gênero masculino, que compareceu na Clínica Escola de Odontologia da Universidade Federal de Campina Grande, Patos – PB, cuja arcada superior apresenta

apenas os elementos caninos, que foram utilizados como retentores do sistema o'ring, para prótese do tipo overdenture. Após sua instalação, o paciente recebeu instruções de higiene, cuidados e manutenção da prótese total e sistema o'ring. Podemos concluir que, a overdenture dento-retida apresentou características satisfatórias como opção reabilitadora, desde que os remanescentes dentários estejam com uma boa inserção.

Palavras-chaves: Perda de dente. Retenção da prótese. Reabilitação bucal.

INTRODUÇÃO

A perda dentária, de um ou mais elementos, pode gerar a perda de várias estruturas orofaciais, tais como tecido ósseo, nervos, receptores e músculos, onde, conseqüentemente, ocorre à diminuição das funções do sistema em que se encontra⁷. Como resultado conduz o paciente a relatar problemas psicológicos, estéticos e sociais, gerando um impacto profundo no bem estar e saúde desse indivíduo²².

Dentre as opções reabilitadoras, têm-se as overdentures ou sobredentaduras, que são indicadas para aproveitamento de raízes residuais ou implantes como suporte e/ou retenção¹³. São próteses totais removíveis, porém estabilizadas por elementos instalados sobre essas raízes residuais ou sobre implantes²⁹.

Em meio às vantagens da utilização de próteses totais ou parciais removíveis suportadas sobre uma ou mais raízes dentais, a manutenção da altura do rebordo alveolar de suporte é uma das mais importantes. A permanência dos ligamentos periodontais ao redor das raízes no interior dos alvéolos também é responsável pela manutenção da propriocepção do paciente, contribuindo na efetividade dos movimentos e no controle das forças exercidas durante a mastigação, preservando o rebordo e as raízes remanescentes de forças exageradas⁴.

Souza et al.²⁷ (2007) relatam que as dificuldades no uso das próteses totais convencionais estão relacionadas à perda de habilidade motora, redução do fluxo salivar, vulnerabilidade dos tecidos fibromucosos e, principalmente, à grande reabsorção óssea. O uso de uma overdenture proporciona simplicidade na construção protética, fácil manutenção, estabilidade e retenção adequadas, menos traumas para os tecidos de suporte e ótima estética.

O tratamento com as overdentures vem sendo considerado uma ótima opção reabilitadora em relação às próteses totais fixas, visto que em certas situações, o paciente por limitações financeiras e/ou biológicas não pode ser submetido a tratamentos mais complexos. E nestes casos as overdentures proporcionariam uma significativa melhora das funções orais. Há três tipos de sistemas de retenção para overdenture, o tipo barra/clipe,

anel de retenção (O'rings) e magneto, que possuem dinâmicas diferentes entre si. O sistema o'ring ou tipo bola, por ser mais resiliente, permite à prótese movimentos limitados nos sentidos ântero-posterior, lateral e intrusivo, já o magneto, apresenta movimento em todas as direções e, no sistema de retenção barra-clipe, apenas o movimento ântero-posterior é observado⁵.

Sendo assim este relato de caso tem por objetivo descrever as etapas clínicas de construção referentes às overdentures retidas pelo sistema o'ring e relacionar com a literatura existente.

RELATO DE CASO

Paciente F.A.L, do gênero masculino, 47 anos de idade, compareceu à Clínica Escola de Odontologia da Universidade Federal de Campina Grande – UFCG, Patos – PB, tendo como queixa principal, SIC: “Quero colocar uma prótese”.

Após a realização da anamnese, exame clínico e radiográfico, constatou-se que o paciente apresentava, na arcada superior, apenas os elementos dentários 13 e 23 (Figura 1). Estes foram preservados, por apresentarem inserção satisfatória, conferindo características favoráveis para serem utilizados como pilares.

O tratamento foi iniciado realizando-se moldagem anatômica de ambos os arcos, para obtenção do modelo de estudo, também foi realizada raspagem e alisamento coronário em todos os elementos dentários remanescentes e solicitado o tratamento endodôntico dos caninos superiores, apenas com finalidade protética, para utilização dos encaixes.

A moldagem funcional foi realizada com moldeira individual em acrílico, previamente preparada, utilizando os silicones de condensação leve e pesada, para obtenção do modelo de trabalho.

Após a prova da base, as cores dos dentes e gengiva foram escolhidas. Nessa mesma sessão foi realizado o registro das relações maxilo – mandibulares do paciente.

Na sessão seguinte foi feita a prova dos dentes em cera, com alguns ajustes (Figura 2).

Com os tratamentos endodônticos finalizados, os remanescentes coronários foram cortados ao nível gengival, com brocas dimantadas sob refrigeração, para substituição por *attachments* bola (Figura 3).

Foi realizada desobturação dos canais radiculares com auxílio de Brocas de Gattes Glidden, deixando 4mm de material obturador afim de garantir selamento apical e lateral das paredes dos condutos nos elementos 13 e 23. Foram aplicadas ainda as Brocas de Largo, com finalidade de preparar e determinar inclinação divergentes às paredes dos canais

radiculares, além de deixar o formato oval destes, evitando rotação dos pinos pós-cimentação.

Após a desobturação, os mesmos foram lavados com clorexidina a 2% por irrigação. Em seguida, foi usada a Lentulo, para levar vaselina sólida no interior dos canais radiculares. Após o isolamento destes, foi realizada a modelagem com resina de baixa concentração de polimerização (Figura 4). A mesma também foi introduzida com auxílio de um Pin Jet, com finalidade de obter melhor cópia da parte interna dos canais. A resina que extravasou além da entrada dos canais foi utilizada para confeccionar a parte coronária do padrão. Em seguida, os componentes pré-fabricados em resina acrílica com formato de bola foram fixados com resina acrílica diretamente na boca do paciente e mantidos em posição até a completa polimerização, garantindo o paralelismo entre si.

Os padrões de resina acrílica seguiram para laboratório de prótese para fundição em liga de Ni-Cr, através da técnica da Cera Perdida.

De volta à Clínica de Odontologia foi realizada a prova dos mesmos e tomadas radiográficas para avaliar o comprimento. Comprovados estes, foi utilizado cimento fosfato de zinco para cimentação dos núcleos, com *attachments* bola na sua superfície (Figura 5).

Com a prótese total acrilizada, foram realizadas marcações correspondentes aos *attachments* bola e feitas perfurações para sua acomodação. Em seguida, as cápsulas com a borrachas foram posicionadas nos *attachments* bola, junto com os discos de silicone, que impediam a passagem da resina acrílica para áreas retentivas na hora da captura (Figura 6).

Em seguida foi manipulada resina acrílica autopolimerizável, esta colocada no interior dos orifícios da prótese total e a mesma posicionada sobre as cápsulas, com o paciente em oclusão (Figura 7).

Após a polimerização, os excessos de resina foram eliminados e os ajustes oclusais executados (Figura 8).

O paciente recebeu instruções de higiene, cuidados e manutenção das próteses totais e sistema O'ring (Figura 9).

Foi atentado para a limpeza dos pilares protéticos, assim como dos remanescentes dentários, através da escovação, utilizando escova macia. Fio dental, gaze ou algodão, podem ser usados embebidos em clorexidina ou antisséptico. Com relação à higienização da prótese, esta deve ser realizada, também, com uma escova macia, porém mais rígida do que a mencionada anteriormente, pelo menos duas vezes ao dia²³. A *overdenture* deverá ser higienizada com bastante cuidado extra-oralmente, tendo a precaução de protegê-la de uma possível queda⁷. O paciente foi orientado a não retirar sua prótese e deixá-la sobre lugares desprotegidos, colocando-a em uma superfície onde possa ser avistada com clareza.

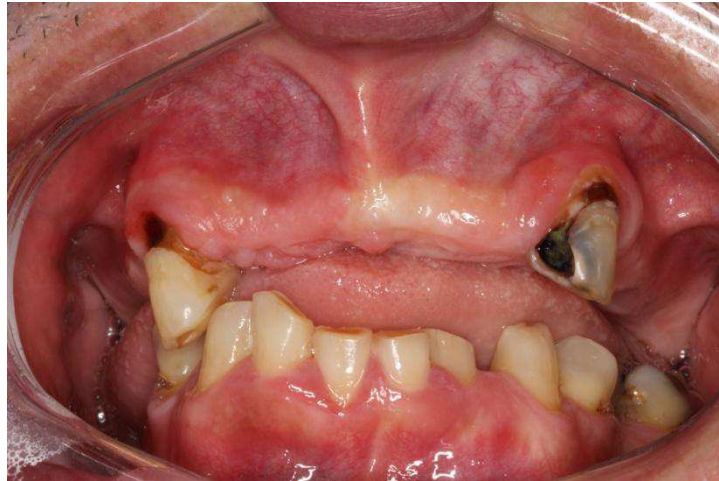

Figura 1: Aspecto inicial do paciente.

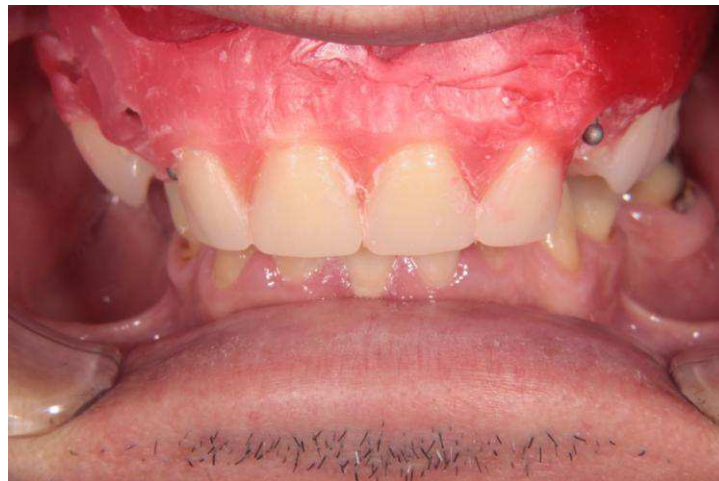

Figura 2 - Prova dos dentes em cera.

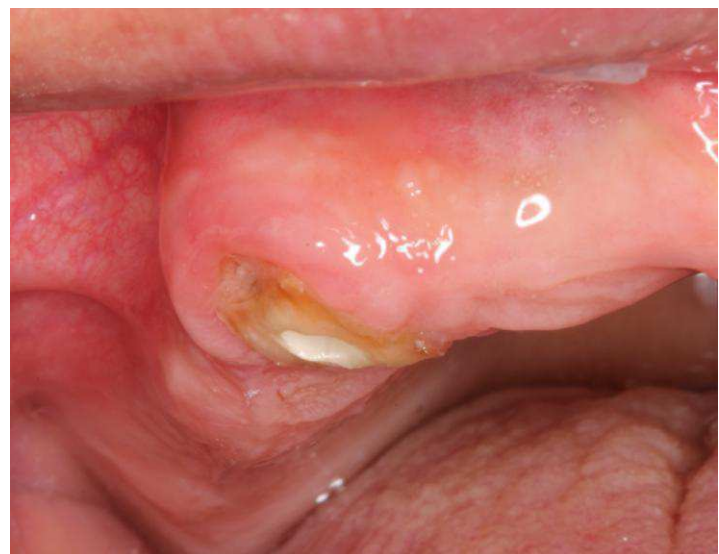

Figura 3 - Preparo finalizado.

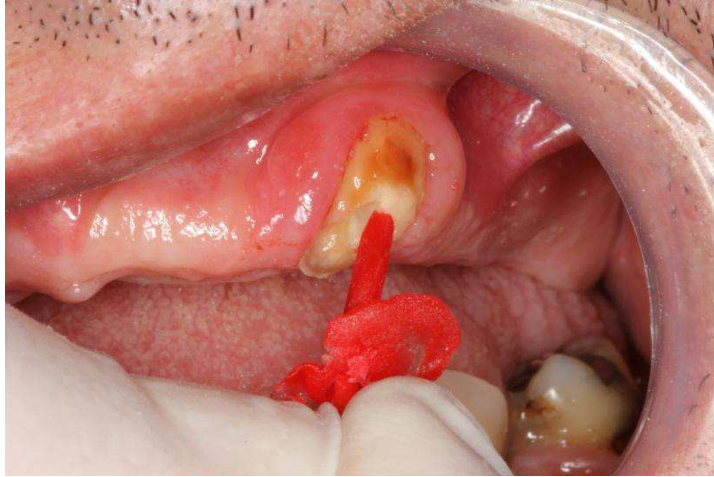


Figura 4: Modelagem com resina acrílica de baixa concentração de polimerização.

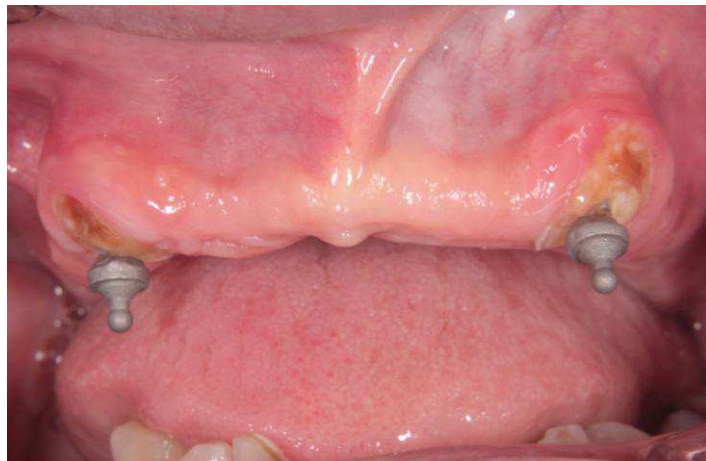

Figura 5 - Núcleos cimentados, com attachments bola na sua superfície.

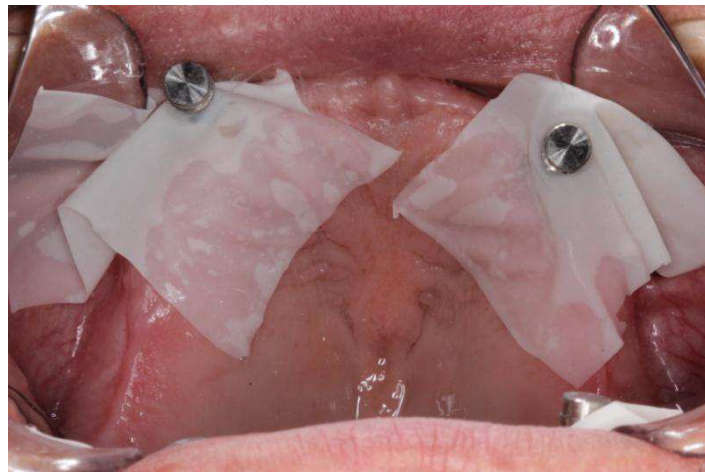


Figura 6: Cápsulas com as borrachas posicionadas nos attachments bola, junto com os discos de silicone.

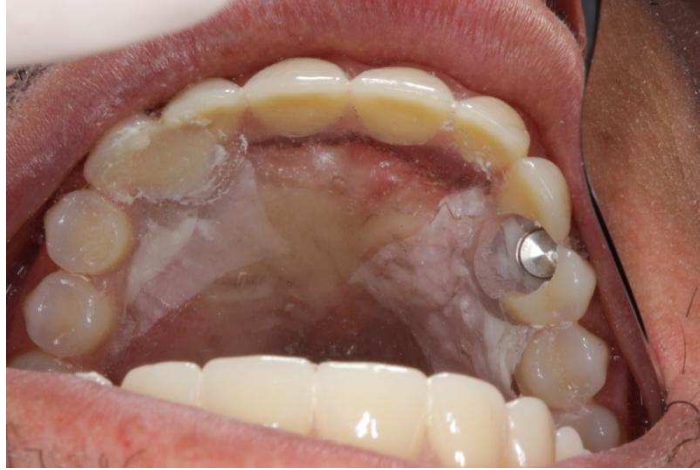

Figura 7: Resina acrílica autopolimerizável, colocada no interior dos orifícios da prótese total e a mesma posicionada sobre as cápsulas.

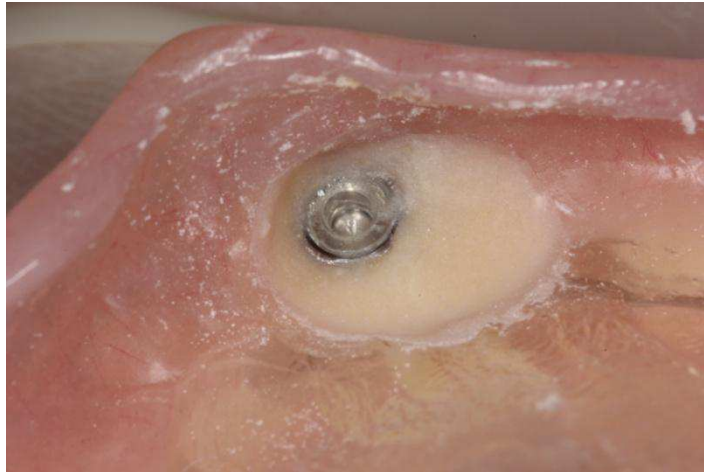


Figura 8: Aspecto imediato após a polimerização química da resina acrílica empregada.

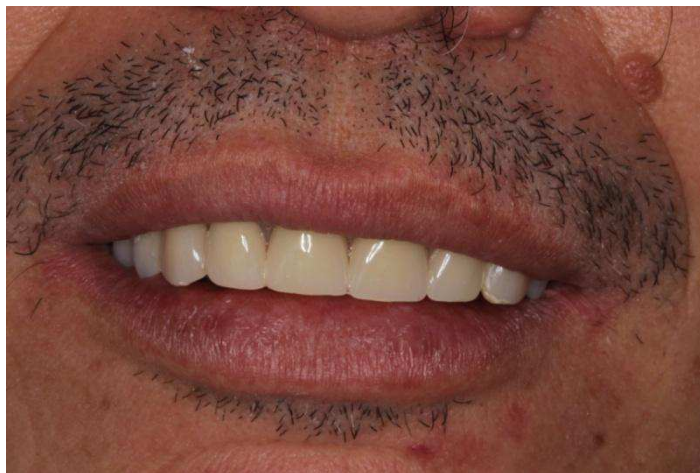

Figura 9: Aspecto final do paciente após instalação e ajustes iniciais.

DISCUSSÃO

O presente caso reportou-se a confecção de uma overdenture dento-retida pelo sistema de retenção o'ring, em um paciente de 47 anos.

A perda dentária total tem forte impacto na vida das pessoas e implica consequências negativas como vergonha, dificuldade em se alimentar, prejuízo ao relacionamento social e sentimento de incompletude. Uma possibilidade de reposição protética dos dentes gera certa ansiedade nas pessoas e, embora elas saibam que a utilização das próteses possa representar sacrifícios, a expectativa do retorno ao padrão social que é geralmente aceito e de recuperação de sua própria imagem rejuvenescida faz valer a pena quaisquer sacrifícios²⁶. Tais queixas estão relacionadas à grande reabsorção óssea que estes pacientes geralmente apresentam²⁸.

Uma reabilitação protética extensa necessita da interação de diversas especialidades para se alcançar resultados satisfatórios. Os princípios básicos de uma reabilitação compreendem fatores funcionais, morfológicos e estéticos, que, em nenhum momento, devem ser negligenciados. Sendo assim, a reabilitação da função mastigatória do paciente parcial ou totalmente desdentado é um dos grandes desafios da odontologia moderna⁴.

Nos dias de hoje os pacientes edêntulos possuem uma vida social bastante ativa e, por isso, precisam se sentir seguros com suas próteses. Enquanto o suporte e a estabilidade das próteses estão relacionados com a sua longevidade e conforto fisiológico, respectivamente, o conforto psicológico está relacionado com a estética e a retenção dessas¹.

A decisão da manutenção ou não do elemento dental se embasa nos conhecimentos que os clínicos possuem sobre periodontia, endodontia e prótese dental. Nos pacientes candidatos às próteses totais e que apresentam pelo menos um ou dois dentes que possam ser aproveitados, ao invés de extraí-los, faz-se o tratamento periodontal e/ou endodôntico e estes elementos remanescentes são preparados conforme a necessidade do caso, atuando positivamente na manutenção do rebordo alveolar⁴.

Quando a estética e o conforto são essenciais e primordiais para o paciente, pode-se optar pelo uso de overdentures. Estas são descritas como uma prótese parcial removível ou uma prótese total que tem apoio em um ou mais elementos dentários remanescentes, nas raízes e/ou nos implantes dentais¹⁹.

Atualmente, a previsibilidade dos implantes osseointegráveis direciona o tratamento para a extração dental e instalação de implantes para reter as próteses removíveis. Porém, existem situações nas quais esse procedimento não pode ser adotado, como, por exemplo, por questões econômicas ou pela condição sistêmica do paciente³⁰. Nessas situações, as

overdentures sobre raízes ainda são uma alternativa para aumentar a retenção das próteses removíveis¹.

A utilização deste tratamento reabilitador possibilita o aproveitamento de dentes naturais que não possuem condições satisfatórias para suportar os esforços mastigatórios transmitidos por próteses convencionais. Desta maneira, torna-se possível evitar ou minimizar perdas dentárias desnecessárias que diminuiriam a efetividade do sistema mastigatório⁴. Já que a utilização dessas próteses, aproveitando raízes associadas a sistema de retenção, tem sido feita com sucesso clínico há muito tempo¹³.

As overdentures utilizam, além do suporte mucoso, o dentário, onde os ligamentos periodontais das raízes, por meio dos mecanismos complexos de seus mecanorreceptores, dirigem e distribuem as forças mastigatórias, não sobrecarregando unicamente a porção óssea do rebordo edêntulo. A utilização de raízes remanescentes que apresentem boa relação coroa-raiz e com quantidade adequada de inserção periodontal é um bom recurso quando associados a próteses totais, pois apresentam mecanismos próprios de retenção e estabilidade da prótese, conferindo maior conforto por parte do paciente¹⁷.

Esta opção de tratamento é uma alternativa que, quando bem indicada e realizada, apresenta uma série de vantagens sobre as próteses totais convencionais, como a diminuição da reabsorção óssea, manutenção do ligamento periodontal, da propriocepção, e possibilidade de se utilizar sistemas retentivos para a prótese, melhorando assim a retenção e a estabilidade das mesmas, gerando, conseqüentemente, uma maior satisfação ao paciente⁴. Para Müller et al.¹⁹ (2007) outro benefício seria a abolição do uso de grampos em dentes anteriores, quando a estética é primordial para o paciente.

As overdentures propiciam de maneira definitiva uma melhora da eficiência mastigatória, principalmente nos alimentos considerados mais duros e sólidos, na fonética e na autoestima do paciente².

Segundo Alves et al.¹ (2010) as overdentures retidas por raízes dentais possuem vantagens como simples confecção, baixo custo, facilidade de higienização, boa aceitabilidade e redução da reabsorção óssea, além de proporcionar maior estabilidade e retenção à prótese, utilizando apenas raízes que acabariam por ser extraídas.

A manutenção destes dentes tem um grande efeito psicológico, visto que a retenção de um único elemento dentário, mesmo que este possua alterações na sua forma, promove ao paciente um conforto psicológico, que é um reflexo da sensação de não estar completamente edentado⁴. E segundo Aragão² (2007) a presença de remanescentes dentários naturais como antagonistas é fator determinante para resultados mais satisfatórios em relação à propriocepção.

Estudos mostram que os elementos dentários remanescentes envolvidos na produção das overdentures, podem ficar na cavidade oral por muitos anos desempenhando

suas funções de forma adequada¹⁷. Porém Ettinger;Qian¹⁰ (2004) apresentaram uma revisão de literatura evidenciando que o índice de perda dessas raízes varia de 1,5 a 14,3%, valores observados em estudos longitudinais (seis meses a dez anos), e os principais motivos dessa perda foram doença periodontal, falhas endodônticas, cárie e fratura vertical da raiz. Por isso, é suma importância para o sucesso das reabilitações protéticas, que haja uma conscientização por parte do paciente frente à higienização dos dentes suportes¹⁵.

Dessa forma, as raízes dentais podem ser utilizadas como retentores para overdentures com razoável previsibilidade, principalmente em pacientes que não podem receber implantes osseointegráveis. Na maior parte das vezes não há muitas opções para seleção das raízes; porém, características básicas que dizem respeito às condições endodônticas e periodontais devem ser consideradas, bem como seu número e distribuição no arco. Além disso, mesmo com esses dispositivos de retenção, essas próteses ainda são mucossuportadas e, por isso, a realização da moldagem funcional é fundamental, obtendo-se, assim, uma cópia fiel de toda a área chapeável, garantindo o máximo de suporte, retenção e estabilidade da prótese durante seu uso¹.

De acordo com o Princípio da Odontologia Baseada em Evidências, a tomada de decisões sobre o cuidado de pacientes deve analisar o uso consciente e explícito da melhor evidência científica atual; associadas à experiência clínica profissional e às preferências do paciente¹⁶. Portanto, pretende-se reduzir os riscos e oferecer a melhor opção de tratamento para as circunstâncias do indivíduo⁸.

Quando se trata da escolha do sistema de retenção mais adequado para cada caso, em próteses overdenture sobre raízes alguns fatores devem ser analisados, como o número de raízes a serem aproveitadas, distância e localização das raízes naturais remanescentes, além de um detalhado estudo da dimensão vertical de oclusão remanescente e altura vertical óssea de cada raiz após seu seccionamento²⁵.

O sistema de retenção ideal para overdenture deve proporcionar boa retentividade, fornecendo estabilidade à prótese, de tal modo que não ocorra significativa perda de sua capacidade retentiva ao longo do tempo; deve ser de fácil manutenção e baixo custo, caso haja necessidade de substituição; além de apresentar pouca altura para que possa ser utilizado em espaços intermaxilares reduzidos, favorecendo a estética²⁸.

A overdenture com o'ring permite movimentação durante sua função e remoção da boca. Essa mecânica ao longo do tempo faz com que haja um desgaste destes o'rings, tornando-os menos retentivos. A parte fêmea deste, na prótese, é a que deve ser idealizada para sofrer desgaste e ser substituída, pois a porção macho que está conectada à supraestrutura, não sofre desgaste e nem deve ser substituída²⁴.

Os encaixes tipo o'ring e barra apresentam maior grau de retenção, sendo mais recomendados em atrofia avançada da crista alveolar e em casos que exigem maior

retenção e estabilização¹⁴. Assim, uma abordagem terapêutica direcionada a promover uma adequada função bucal em pacientes desdentados totais é a utilidade maior das overdentures⁹.

No mercado existem vários sistemas esféricos de desenho e dimensões distintos. Uma característica que deve ser observada é que o material utilizado na confecção da cápsula em relação ao o'ring deve possuir menor dureza, pois, caso ocorra fratura do sistema, uma falha na cápsula representa menor preocupação ao protesista do que uma falha no o'ring²⁸.

Estes sistemas promovem uma melhor resistência contra forças de deslocamento, o que é de grande importância para os pacientes, já que os faz se sentirem mais seguros²⁷, além de possuir melhor capacidade biomecânica²⁸, e serem resilientes, permitindo a movimentação da prótese com o propósito de distribuir carga mastigatória entre os pilares e a mucosa²⁴. Devendo ser selecionados de acordo com as condições clínicas e necessidades individuais que cada indivíduo apresenta¹⁸.

Algo que deve ser levado em consideração é a necessidade de um espaço mínimo para uso deste sistema, que possui altura de 6 mm em média e, quando somado à resina acrílica e ao dente artificial, necessita de, pelo menos, 15 mm de altura²⁸.

O sistema O'ring apresenta bons resultados clínicos como sistema de encaixe para overdenture, sendo a seleção do encaixe determinada por uma questão pessoal do cirurgião dentista, entretanto, a utilização do sistema O'ring promove melhor estabilidade para o aparelho protético e uma distribuição mais efetiva do estresse⁵.

Naert et al.²⁰ (2004) em um estudo, tiveram como finalidade avaliar diferenças na efetividade clínica de overdentures com sistemas de fixação diferentes (o'ring, barra e magneto) durante um período de 10 anos. Com o auxílio de um dinamômetro eles chegaram à conclusão de que o grupo de esferas apresentou maior eficácia na retenção e um considerável aumento desta capacidade de retenção ao decorrer do tempo, ao passo que nos outros dois grupos culminaram em uma diminuição desta capacidade. Falando-se em complicação, a mais comum, para o sistema esfera, é a renovação do alojamento do o'ring. Este também mostrou menor complicação em tecido mole.

Naert et al.²¹ (1998) acompanharam por cinco anos um grupo de 36 pacientes com média de idade de 63 anos reabilitados com overdenture mandibulares com diferentes sistemas de retenção (barra, magneto e o'ring). Constataram não haver diferença significativa entre os grupos em relação à perda óssea. Entretanto, os pacientes que tiveram a chance de receber a prótese com sistema o'ring ficaram mais agradados com suas próteses no que diz respeito à higienização.

Tabata et al.²⁸ (2007) publicaram um artigo expondo os critérios para seleção dos sistemas de retenção para overdenture, o sistema o'ring, ressaltou-se pela biomecânica,

pelo baixo custo e pela simplicidade de higienização. O sistema esférico é mais simples, tem um custo inferior, comparado aos outros, e apresenta menor índice de hiperplasia¹¹.

Os encaixes tipo bola parecem funcionar bem, mesmo em longo prazo, porém requerem manutenção frequente²⁷.

CONCLUSÃO

Portanto constatamos que o sucesso dos tratamentos com as overdentures está ligado diretamente a um correto e detalhado planejamento do caso. Uma seleção apropriada dos dentes de suporte, juntamente com um adequado tratamento endodôntico, periodontal e restaurador previamente a conclusão da prótese, um correto direcionamento do paciente frente às condições de higiene que ele deve tomar a partir do momento da escolha dessa opção reabilitadora e manutenções frequentes por parte do profissional, é que vão determinar o futuro da overdenture dento-retida.

REFERÊNCIAS

1. Alves MR, Silva FA e, Silva LLB e, Silva WAB e. Sobredentaduras sobre raízes: uma alternativa aos implantes osseointegráveis. RFO; v.15 n.3 p. 309-313, set./dez. 2010.
2. Aragão MS. Sobredentaduras e eficiência mastigatória [monografia]. Rio de Janeiro: Academia de Odontologia do Estado do Rio de Janeiro. Especialização em Implantes Dentários, 2007.
3. Bastos EL de S, Accetturi F, Plese A. Reabilitação oral com prótese parcial removível e sistema de encaixe em raízes remanescentes – caso clínico. PCL 2005; 7(36):119-23.
4. Batista AUD, Castro PEO, Batista JD, Arioli Filho JN. Overdenture retida por barra: uma alternativa à prótese total. ROBRAC v.15, n.40, 2006.
5. Blatt M, Bonachela WC, Souza NC, Maia BG, Neiva TG. Como diferentes tipos de prótese sobre implantes podem afetar o seu prognóstico? Análise biomecânica. Innovations Implant Journal-Biomaterials and esthetics. v. 2, n. 4. P. 25-30, Dezembro. 2007.
6. Bortoluzzi MC, Traebert J, Lasta R, Da Rosa TN, Capella DL, Presta AA. Tooth loss, chewing ability and quality of life. ContempClin Dent. 2012 Oct;3(4):393-7.
7. Bottino MA, Vasconcellos DK, Faria R, Benfatti CAM. Manutenção de Próteses implantossuportadas e avaliação do sucesso do tratamento com implantes osseointegrados. In: Carvalho PSP. Gerenciando os riscos e complicações em implantodontia. São Paulo: Ed. Santos; 2006. p. 205-21.
8. Cavalcanti YW, Freires I de A, Carreiro Junior E, Gonçalves DT, Moraes FR de, Lira Júnior R, Batista AUD. Determinação do Nível de Evidência Científica de Artigos

- sobre Prótese Total Fixa Implanto-Suportada. Revista Brasileira de Ciências da Saúde 14(4):45-50, 2011.
9. Chung KH, Chung CY, Cagna DR, Cronin JrRJ. Retention characteristics of attachment systems for implant overdentures. J Prosthodont 2004; 13(4):221-6.
 10. Ettinger RL, Qian F. Abutment tooth loss in patients with overdentures. J Am Dent Assoc 2004; 135:739-46.
 11. Fajardo RS, Zingaro RL, Monti LM. Sistemas de Retenção O'ring e Barra-Clipe em Overdenture Mandibular. Arch Health Invest (2014) 3(1): 77-86.
 12. Gonda T, Ikebe K, Ono T, Nokubi T. Effect of magnetic attachment with stress breaker on lateral stress to abutment tooth under overdenture. J Oral Rehabil. 2004 Oct;31(10):1001-6.
 13. Gonda T, Yang TC, Maeda Y. Five-year multicenter study of magnetic attachments used for natural overdenture abutments. J Oral Rehabil. 2013 Apr;40(4):258-62.
 14. Heckmann SM, Schrott A, Graef F, Wichmann MG, Weber HP. Mandibular two-implant telescopic overdentures: 10-year clinical and radiographical results. Clin Oral Implants Res 2004; 15:560–9.
 15. Jorge JH, Giampaolo ET, Vergani CE, Machado AL, Pavarina AC, Cardoso de Oliveira MR. Clinical evaluation of abutment teeth of removable partial denture by means of the Periotest method. J Oral Rehabil. 2007 Mar;34(3):222-7.
 16. Kyzas PA. Evidence-Based Oral and Maxillofacial Surgery. Scotland, J Oral Maxillofac Surg. 66 (3): 973-986, 2008.
 17. Luz AF da, Pezzini RP, Simon GP. Overdenture barra clipe sobre dentes remanescentes: relato de caso clínico. Stomatos, v.15, n.29, jul./dez. 2009.
 18. Mazetto F, Bastos EL de S, Accetturi F, Plese A. Solução alternativa para *overdentures* retidas por implantes com eixos diferentes de inserção – caso clínico. PCL 2003; 5(27):402-6.
 19. Müller CA, Ferrer CI, Dettenborn H. Utilização de encaixe Era® sobre raízes em prótese parcial removível. RGO, v. 55, n.3, p. 301-304, jul./set. 2007.
 20. Naert I, Alsaadi G, Quirynen M. Prosthetic aspects and patient satisfaction with twoimplant- retained mandibular overdentures: a 10- year randomized clinical study. Int J Prosthodont. 2004; 17(4): 401-10.
 21. Naert I, Gizani S, Vuylsteke M, Steenberghe D. A 5-years randomized clinical trial on the influence of splinted and unsplinted oral implants in the mandibular overdenture therapy. Part 1: peri-implant outcome. Clin Oral Impl Res. 1998; 9:170-7.
 22. Okoje VN, Dosumu OO, Alonge TO, Onyeaso C. Tooth loss: are the patients prepared? Niger J ClinPract. 2012 Apr-Jun;15(2):172-5.
 23. Santiago Junior JF, Lemos CAA, Batista VES, Mello CC de, Almeida DA de F, Lopes LF de TP, et al. Manutenção em próteses implantossuportadas: higiene oral. Revista Odontológica de Araçatuba, v.34, n.1, p. 56-64, Janeiro/Junho, 2013.

24. Santos PH. Análise in vitro da resistência à tração e à fadiga, em função do tempo de uso, dos componentes de retenção de sobredentaduras sobre implantes [dissertação]. Niterói: Universidade Federal Fluminense. Pós-Graduação em Odontologia, 2011.
25. Schuch C, Moraes AP de, Sarkis-Onofre R, Pereira-Cenci T, Boscato N. An alternative method for the fabrication of a root-supported overdenture: A clinical report. *J Prosthet Dent.* 2013 Jan;109(1):1-4.
26. Silva ME de S e, Magalhães CS de, Ferreira EF e. Perda dentária e expectativa da reposição protética: estudo qualitativo. *Ciênc. Saúde coletiva*, Rio de Janeiro, 15(3):813-820, maio 2010.
27. Souza SA, Germano AR, Anselmo SM, Bezerra LAM, Santos ANA. Sobredentadura retida por implantes e encaixes tipo bola – Relato de caso clínico. *RFO*, v. 12, n. 3, p. 69-73, setembro/dezembro 2007.
28. Tabata LF, Assunção WG, Rocha EP, Zuim PRJ, Gennari Filho H. Critérios para seleção dos sistemas de retenção para *overdentures* implanto-retidas. *RFO*, v. 12, n. 1, p. 75-80, janeiro/abril 2007.
29. Telles D, Coelho AB, Hollweg H, Castelucci L, Telles RM, Lourenço EJV. Sistemas de retenção para sobredentaduras. In: *Prótese total - convencional e sobre implantes*. Ed Santos 2009; 365- 427.
30. Vere J, Deans RF. Tooth-supported, magnet-retained overdenture: a review. *Dent Update* 2009; 36:305-8,10.

TOOTH-RETAINED OVERDENTURE USING O-RING ATTACHMENT SYSTEM: CASE REPORT.

ABSTRACT

Tooth loss usually leads to a number of negative consequences for the patient, whether psychological, aesthetic or social. The choice of overdenture as rehabilitative option has proven to be an efficient practice in Prosthodontics Clinic as long as the patient has characteristics considered ideal for its implementation. The aim of this study is to report a case of rehabilitation of a 47-year-old male patient, who attended at the Clinical School of Dentistry at Federal University of Campina Grande, Patos - PB, whose upper dental arch has only canine teeth, which were used as O-ring system retainers to the overdenture prosthesis type. After installation, the patient received instructions about hygiene, care and maintenance of the denture and O-ring system. We can conclude that the tooth-retained overdenture had satisfactory characteristics as a restorative option, as long as remaining dental are optimal.

Keywords: Tooth loss. Prosthesis retention. Mouth rehabilitation.

4 CONSIDERAÇÕES FINAIS

Podemos concluir que a overdenture dento-retida pelo sistema de retenção o'ring apresentou características satisfatórias como alternativa reabilitadora. Apresenta uma série de vantagens como a diminuição da reabsorção óssea, manutenção do ligamento periodontal, da propriocepção, melhora da eficiência mastigatória, na fonética e na autoestima do paciente. É de simples confecção, baixo custo, possui facilidade de higienização, boa aceitabilidade, além de proporcionar maior estabilidade e retenção à prótese, utilizando apenas raízes que acabariam por ser extraídas. Parecem funcionar bem, mesmo em longo prazo, porém requerem manutenção frequente.

APÊNDICE – TERMO DE CONSENTIMENTO LIVRE E ESCLARECIDO



TERMO DE CONSENTIMENTO LIVRE E ESCLARECIDO

OVERDENTURE DENTO-RETIDA PELO SISTEMA DE RETENÇÃO O’RING: RELATO DE CASO

Convidamos o (a) Sr (a) para participar da Pesquisa Overdenture dento-retida pelo sistema de retenção o’ring: relato de caso sob a responsabilidade do pesquisador **Prof. Dr. Rodrigo Araujo Rodrigues** o qual pretende **Reabilitar uma maxila que apresenta apenas os elementos caninos, que serão utilizados como retentores do sistema o’ring, para prótese do tipo overdenture.** Sua participação é voluntária e se dará por meio permissão para a realização do caso clínico. **Não existem riscos a sua saúde ou integridade física decorrentes da participação neste estudo.** Se você aceitar participar, estará contribuindo para a análise do aproveitamento de dentes caninos superiores para a confecção de próteses tipo overdenture na Clínica-Escola de Odontologia da UFCCG. Se depois de consentir em sua participação o Sr. desistir de continuar participando, tem o direito e a liberdade de retirar seu consentimento em qualquer fase da pesquisa, independente do motivo e sem nenhum prejuízo a sua pessoa. O Sr. não terá nenhuma despesa com encargos para a UFCCG também não receberá nenhuma remuneração. Os resultados da pesquisa serão analisados e publicados, mas sua identidade não será divulgada, sendo guardada em sigilo! Para qualquer outra informação, o Sr. poderá entrar em contato com o pesquisador no endereço: **Av. dos Universitários, s/n, Rodovia Patos/Teixeira, Km1, Bairro Jatobá, CEP: 58700-970. Fone: (083) 3511-3045.**

Eu, _____ (NOME) _____ (PROFISSÃO), _____ (ENDEREÇO)

_____ portador da Cédula de identidade, RG _____, e inscrito no CPF _____, nascido(a) em _____, abaixo assinado(a), concordo de livre e espontânea vontade em participar como voluntário(a) do estudo "Overdenture dento-retida pelo sistema de retenção o’ring: relato de caso". A pesquisa será realizada através da realização de um caso clínico com finalidade de Reabilitar uma maxila que apresenta apenas os elementos caninos, que serão utilizados como retentores do sistema o’ring, para prótese do tipo overdenture na Clínica-Escola de Odontologia da UFCCG. Declaro que obtive todas as informações necessárias, bem como todos os eventuais esclarecimentos quanto às dúvidas por mim apresentadas.

Estou ciente que:

1. O estudo se faz necessário para Analisar as vantagens da utilização do aproveitamento de dentes remanescentes na construção de uma overdenture;
2. Tenho a liberdade de desistir ou de interromper a colaboração neste estudo no momento em que desejar, sem necessidade de qualquer explicação;
3. A desistência não causará nenhum prejuízo à minha saúde ou bem estar físico. Não virá interferir no atendimento ou tratamento médico;
4. Os resultados obtidos durante esta pesquisa serão mantidos em sigilo, mas concordo que sejam divulgados em publicações científicas, desde que meus dados pessoais não sejam mencionados;

Caso eu desejar, poderei pessoalmente tomar conhecimento dos resultados, ao final desta pesquisa.

- Desejo conhecer os resultados desta pesquisa.
 Não desejo conhecer os resultados desta pesquisa.

Patos, 08 de maio de 2015

ANEXO

NORMAS PARA PUBLICAÇÃO DE ARTIGOS - PROSTHESIS LABORATORY IN SCIENCE

A Revista Prosthesis Laboratory in Science tem como missão a divulgação dos avanços científicos e tecnológicos conquistados pela comunidade protética, respeitando os indicadores de qualidade. Tem como objetivo principal publicar pesquisas, casos clínicos, revisões sistemáticas, apresentação de novas técnicas, artigos de interesse da classe protética e laboratorial, comunicações breves e atualidades.

Correspondências poderão ser enviadas para:

Editora Plena Ltda
Rua Janiópolis, 245 – Cidade Jardim - CEP: 83035-100 – São José dos Pinhais/PR
Tel.: (41) 3081-4052 E-mail: edicao1@editoraplenu.com.br

Normas Gerais:

Os trabalhos enviados para publicação devem ser inéditos, não sendo permitida a sua submissão simultânea em outro periódico, seja esse de âmbito nacional ou internacional. A **Revista Prosthesis Laboratory in Science** reserva todo o direito autoral dos trabalhos publicados, inclusive tradução, permitindo, entretanto, a sua posterior reprodução como transcrição com devida citação de fonte.

Os conceitos afirmados nos trabalhos publicados são de inteira responsabilidade dos autores, não refletindo obrigatoriamente a opinião do Editor-Chefe ou Corpo Editorial.

A Editora Plena não garante ou endossa qualquer produto ou serviço anunciado nesta publicação ou alegação feita por seus respectivos fabricantes. Cada leitor deve determinar se deve agir conforme as informações contidas nesta publicação. A **Prosthesis Laboratory in Science** ou as empresas patrocinadoras não serão responsáveis por qualquer dano advindo da publicação de informações errôneas.

O autor principal receberá um fascículo do número no qual seu trabalho for publicado. Exemplares adicionais, se solicitados, serão fornecidos, sendo os custos repassados de acordo com valores vigentes.

ORIENTAÇÕES PARA SUBMISSÃO DE MANUSCRITOS:

A **Revista Prosthesis Laboratory in Science** utiliza o Sistema de Gestão de Publicação (SGP), um sistema on-line de submissão e avaliação de trabalhos.

- Para enviar artigos, acesse o site: www.editoraplena.com.br;
- Selecione a **Revista Prosthesis Laboratory in Science**, em seguida clique em “submissão online”;
- Para submissão de artigos é necessário ter os dados de todos os autores (máximo de seis por artigo), tais como: Nome completo, e-mail, titulação (máximo duas por autor) e telefone para contato. Sem estes dados a submissão será bloqueada.

Seu artigo deverá conter os seguintes tópicos:

1. Página de título

- Deve conter título em português e inglês, resumo, abstract, descritores e descriptors.

2. Resumo/Abstract

- Os resumos estruturados, em português e inglês, devem ter, no máximo, 250 palavras em cada versão;
- Devem conter a proposição do estudo, método(s) utilizado(s), os resultados primários e breve relato do que os autores concluíram dos resultados, além das implicações clínicas;
- Devem ser acompanhados de 3 a 5 descritores, também em português e em inglês, os quais devem ser adequados conforme o MeSH/DeCS.

3. Texto

- O texto deve ser organizado nas seguintes seções: Introdução, Material e Métodos, Resultados, Discussão, Conclusões, Referências e Legendas das figuras;
- O texto deve ter no máximo de 5.000 palavras, incluindo legendas das figuras, resumo, abstract e referências;
- O envio das figuras deve ser feito em arquivos separados (ver tópico 4);
- Também inserir as legendas das figuras no corpo do texto para orientar a montagem final do artigo.

4. Figuras

- As imagens digitais devem ser no formato JPG ou TIFF, com pelo menos 7 cm de largura e 300 DPIs de resolução. Imagens de baixa qualidade, que não atendam as recomendações solicitadas, podem determinar a recusa do artigo;
- As imagens devem ser enviadas em arquivos independentes, conforme sequência do sistema;
- Todas as figuras devem ser citadas no texto;
- Número máximo de 60 imagens por artigo;

- As figuras devem ser nomeadas (Figura 1, Figura 2, etc.) de acordo com a sequência apresentada no texto;
- Todas as imagens deverão ser inéditas. Caso já tenham sido publicadas em outros trabalhos, se faz necessária a autorização/liberação da Editora em questão.

5. Tabelas/Traçados e Gráficos.

- As tabelas devem ser autoexplicativas e devem complementar e não duplicar o texto.
- Devem ser numeradas com algarismos arábicos, na ordem em que são mencionadas no texto.
- Cada tabela deve receber um título breve que expresse o seu conteúdo.
- Se uma tabela tiver sido publicada anteriormente, inclua uma nota de rodapé dando o crédito à fonte original.
- Envie as tabelas como arquivo de texto e não como elemento gráfico (imagem não editável).
- Os traçados devem ser feitos digitalmente;
- Os gráficos devem ser enviados em formato de imagem e em alta resolução.

6. Comitês de Ética

- O artigo deve, se aplicável, fazer referência ao parecer do Comitê de Ética.
- A **Prosthesis Laboratory in Science** apoia as políticas para registro de ensaios clínicos da Organização Mundial da Saúde (OMS) e do Comitê Internacional de Editores de Revistas Médicas (ICMJE), reconhecendo a importância dessas iniciativas para o registro e divulgação internacional sobre estudos clínicos com acesso aberto. Sendo assim, somente serão aceitos para publicação os artigos de pesquisas clínicas que tenham recebido um número de identificação, o ISRCTN, em um dos registros de ensaios clínicos, validados pelos critérios estabelecidos pela OMS e pelo ICMJE. A OMS define Ensaio Clínico como “qualquer estudo de pesquisa que prospectivamente designa participantes humanos ou grupos de humanos para uma ou mais intervenções relacionadas à saúde para avaliar os efeitos e os resultados de saúde. Intervenções incluem, mas não se restringem, a drogas, células e outros produtos biológicos, procedimentos cirúrgicos, procedimentos radiológicos, dispositivos, tratamentos comportamentais, mudanças no processo de cuidado, cuidado preventivo etc.”

Para realizar o registro do Ensaio Clínico acesse um dos endereços abaixo:

Registro no [Clinicaltrials.gov](http://clinicaltrials.gov)

URL: <http://prsinfo.clinicaltrials.gov/>

Registro no International Standard Randomized Controlled Trial Number (ISRCTN)

URL: <http://www.controlled-trials.com>

Outras questões serão resolvidas pelo Editor-Chefe e Conselho Editorial.

7. Citação de autores

A citação dos autores será da seguinte forma:

7.1. Alfanumérica:

- Um autor: Silva²³ (2010)
- Dois autores: Silva;Carvalho²⁵ (2010)
- Três autores ou mais: Silva et al.²⁸ (2010)

7.2. Exemplos de citação:

1. - Quando o autor for citado no contexto:

Exemplo: “Nóbrega⁸ (1990) afirmou que geralmente o odontopediatra é o primeiro a observar a falta de espaço na dentição mista e tem livre atuação nos casos de Classe I de Angle com discrepância negativa acentuada”

2. - Quando não citado o nome do autor usar somente a numeração sobrescrita:

Exemplo: “Neste sentido, para alcançar o movimento dentário desejado na fase de retração, é importante que os dispositivos ortodônticos empregados apresentem relação carga/deflexão baixa, relação momento/força alta e constante e ainda possuam razoável amplitude de ativação¹”

8. Referências

- Todos os artigos citados no texto devem constar nas referências bibliográficas;
- Todas as referências bibliográficas devem constar no texto;
- As referências devem ser identificadas no texto em números sobrescritos e numeradas conforme as referências bibliográficas ao fim do artigo, que deverão ser organizadas em ordem alfabética;
- As abreviações dos títulos dos periódicos devem ser normalizadas de acordo com as publicações “Index Medicus” e “Index to Dental Literature”.
- A exatidão das referências é de responsabilidade dos autores. As mesmas devem conter todos os dados necessários à sua identificação;
- As referências devem ser apresentadas no final do texto obedecendo às Normas Vancouver (http://www.nlm.nih.gov/bsd/uniform_requirements.html).
- Não deve ser ultrapassado o limite de 35 referências.

Utilize os exemplos a seguir:

Artigos com até seis autores

Simplício AHM, Bezerra GL, Moura LFAD, Lima MDM, Moura MS, Pharoahi M. Avaliação sobre o conhecimento de ética e legislação aplicado na clínica ortodôntica. Revista Orthodontic Science and Practice, Editora Plena. 2013; 6 (22):164-169

Artigos com mais de seis autores

Parkin DM, Clayton D, Black, RJ, Masuyer E, Friedl HP, Ivanov E, et al. Childhood - leukaemia in Europe after Chernobyl: 5 years follow-up. Br J Cancer.1996;73:1006-1012.

Capítulo de Livro

Verbeeck RMH. Minerals in human enamel and dentin.In: Driessens FCM, Woltgens JHM, editors. Tooth development and caries. Boca Raton: CRC Press; 1986. p. 95-152.

Dissertação, tese e trabalho de conclusão de curso

ARAGÃO, HDN, Solubilidade dos Ionômeros de Vidro Vidrion. Dissertação (Mestrado) Faculdade de Odontologia de Bauru da Universidade de São Paulo. Bauru, SP; 1995 70p.

Formato eletrônico

Camargo ES, Oliveira KCS, Ribeiro JS, Knop LAH. Resistência adesiva após colagem e recolagem de bráquetes: um estudo in vitro. In: XVI Seminário de iniciação científica e X mostra de pesquisa; 2008 nov. 11-12; Curitiba, Paraná: PUCPR; 2008. Disponível em: <http://www2.pucpr.br/reol/index.php/PIBIC2008?dd1=2306&dd99=view>

9. Provas digitais

- A prova digital será enviada ao autor correspondente do artigo por meio e-mail em formato PDF para aprovação final;
- O autor analisará todo o conteúdo, tais como: texto, tabelas, figuras e legendas, dispondo de um prazo de até 72 horas para a devolução do material devidamente corrigido, se necessário;
- Se não houver retorno da prova em 72 horas, o Editor-Chefe considerará a presente versão como a final;
- A inclusão de novos autores não é permitida nessa fase do processo de publicação.

10. Carta de Submissão

Título do Artigo: _____

O(s) autor(es) abaixo assinado(s) submete(m) o trabalho intitulado acima à apreciação da **Prosthesis Laboratory in Science** para ser publicado, declaro(mos) estar de acordo que os direitos autorais referentes ao citado trabalho tornem-se propriedade exclusiva da **Prosthesis Laboratory in Science** desde a data de sua submissão, sendo vedada qualquer reprodução total ou parcial, em qualquer outra parte ou meio de divulgação de qualquer natureza, sem que a prévia e necessária autorização seja solicitada e obtida junto **Prosthesis Laboratory in Science**. No caso de o trabalho não ser aceito, a transferência de direitos autorais será automaticamente revogada, sendo feita a devolução do citado trabalho por parte da **Prosthesis Laboratory in Science**. Declaro(amos) ainda que é um trabalho original, sendo que seu conteúdo não foi ou está sendo considerado para publicação em outra revista, quer no formato impresso ou eletrônico. Concordo(amos) com os direitos autorais da revista sobre ele e com as normas acima descritas, com total responsabilidade quanto às informações contidas no artigo, assim como em relação às questões éticas.

Data: ___/___/___

Nome dos autores

Assinatura

_____	_____
_____	_____
_____	_____
_____	_____
_____	_____
_____	_____

COMO ESCREVER UM ARTIGO

PROSTHESIS LABORATORY IN SCIENCE

Nossa ideia é instruir o técnico na elaboração do seu artigo sem nenhuma dificuldade. O artigo técnico não precisa obrigatoriamente ter referências, a não ser que seja citado no corpo do mesmo.

Segue abaixo a sequência passo a passo do modelo de como escrever um artigo:

→ **Escolha de um título:**

Definir o título; do que se trata. Tornar simples já no título.

O que o autor quer passar para o leitor é o que deve ser colocado no título.

→ **Resumo**

Um pequeno texto com no máximo 100 palavras, com uma apresentação clara, objetiva e sintética, descrevendo a natureza do trabalho, os resultados e as conclusões mais importantes.

→ **Introdução**

A introdução deve situar o leitor no contexto do tema abordado, ou seja, da técnica usada passo a passo, prática do dia a dia, ponto crítico, justificativas, contribuições e aplicações utilizadas. O texto deve ser breve e objetivo. Caso ache necessário, pode-se colocar uma pequena sequência de fotos e mostrar do que se trata o artigo.

→ **Conclusão**

Evidenciar com clareza e objetividade as deduções tiradas com a técnica utilizada. Concluir e analisar tudo o que foi feito e se deu certo ou não.

Exemplo: Após o uso desta técnica, cheguei a conclusão de que pode ser usada...

→ **Materiais utilizados:**

Deverão ser mencionados e citados no final do trabalho com o título, inclusive mantendo o nome do fornecedor.

→ **Fotos:**

Sequência de fotos passo a passo com as legendas (por numeral ou letra). As fotos devem estar salvas uma a uma em arquivo JPEG com a resolução de 300 DPI e de preferência com fundo claro. Todas devem estar em tamanho padrão e sem recorte.

Todas as fotos devem ser submetidas juntamente com o artigo no sistema SGP: <http://sgponline.com.br/editoraplana/pls/sgp/>

As mesmas serão analisadas pelo tratador de imagens a fim de verificar se estão aptas para publicação.