

**MINISTÉRIO DA EDUCAÇÃO
UNIVERSIDADE FEDERAL DE CAMPINA GRANDE
CENTRO DE CIÊNCIAS BIOLÓGICAS E DA SAÚDE
UNIDADE ACADÊMICA DE CIÊNCIAS MÉDICAS**

**ANTONIO FRANCISCO CISNE PESSOA JÚNIOR
DAIANE PEREIRA ARRUDA**

**ALTERAÇÕES RADIOLÓGICAS EM PACIENTES COM
MUCOPOLISSACARIDOSE TIPO IVA (SÍNDROME DE MORQUIO A)**

CAMPINA GRANDE

2017

**ANTONIO FRANCISCO CISNE PESSOA JÚNIOR
DAIANE PEREIRA ARRUDA**

**ALTERAÇÕES RADIOLÓGICAS EM PACIENTES COM
MUCOPOLISSACARIDOSE TIPO IVA (SÍNDROME DE MORQUIO A)**

Trabalho de Conclusão de Curso
apresentado para obtenção do grau de
médico no Curso de Medicina do Centro
de Ciências Biológicas e da Saúde da
Universidade Federal de Campina
Grande.

Orientador: Profa. Dra. PAULA FRASSINETTI VASCONCELOS DE MEDEIROS

CAMPINA GRANDE – PB

2017

Ficha Catalográfica elaborada pela Biblioteca Setorial do HUAC - UFG

P475a

Pessoa Júnior, Antonio Francisco Cisse.

Alterações radiológicas em pacientes com Mucopolissacaridose tipo IVA (Síndrome de Morquio A) / Antonio Francisco Cisse Pessoa Júnior, Daiane Pereira Arruda. – Campinas Grande, 2017.

38f.; il.


Monografia (Graduação em Medicina) - Universidade Federal de Campinas Grande, Centro de Ciências Biológicas e da Saúde, Unidade Acadêmica de Ciências Médicas, Curso de Medicina, Campinas Grande, 2017.

Orientadora: Paula Frassinetti Vasconcelos de Medeiros, Dra.

1.Síndrome de Morquio A. 2.Mucopolissacaridose tipo IVA. 3.Alterações radiológicas. 4.Doença Lisossômica. I.Título. II.Arruda, Daiane Pereira.

BSHUAC/CCBS/UFG

CDU 616-056.7(043.3)



ANEXO VI

Ata da Defesa do Trabalho de Conclusão de Curso de Medicina da UAMED/CCBS/UFCG

As 14.25 horas do dia 13/09/17 nas dependências do Hospital Universitário Alcides Carneiro, da Universidade Federal de Campina Grande, Paraíba, realizou-se a defesa do TCC intitulado: Alterações radiológicas em pacientes com mielodisplasia tipo IVa (Síndrome de Mönchberg)

de autoria dos discentes:

Antônio Francisco Lima Pessoa Júnior
Marina Pereira Arruda

sendo orientado(s) por:

Paula Frassinetti Vasconcelos da Medeiros

e coorientado por:

Estiveram presentes os seguintes componentes da Banca Examinadora:

Francisco Vinícius de Oliveira
Cátia S. de Sousa Euzébio Gondim

Iniciados os trabalhos, o Presidente da Banca Examinadora sortou o aluno:

Antônio Francisco Lima Pessoa Júnior

passando a palavra ao mesmo para iniciar a apresentação, que teve 30 minutos para fazê-lo. A apresentação durou 25 minutos, após a qual foi iniciada a discussão e arguição pela Banca Examinadora. A seguir, os discentes retiraram-se da sala para que fosse atribuída a nota. Como resultado, a Banca resolveu aprovar o trabalho, conferindo a nota final de 4,0. Não havendo mais nada a tratar, deu-se por encerrada a sessão e lavrada a presente ata que vai assinada por quem de direito.

Campina Grande, 13 setembro 2017

Orientador

Paula Frassinetti Vasconcelos da Medeiros

Titular 1

Francisco Vinícius de Oliveira

Titular 2

Cátia S. de Sousa Euzébio Gondim

Suplente

ANTONIO FRANCISCO CISNE PESSOA JÚNIOR

DAIANE PEREIRA ARRUDA

**ALTERAÇÕES RADIOLÓGICAS EM PACIENTES COM
MUCOPOLISSACARIDOSE TIPO IVA (SÍNDROME DE MORQUIO A)**

Trabalho de Conclusão de Curso
apresentado para obtenção do grau de
médico no Curso de Medicina do Centro
de Ciências Biológicas e da Saúde da
Universidade Federal de Campina
Grande.

Data de Aprovação:

_____/_____/_____

Presidente: Profa. Paula Frassinetti Vasconcelos de Medeiros, Dra. - Orientador,
UFCG

Membro: Profa. Cátia Sueli de Souza Eufrazino Gondim, Me., UFCG

Membro: Prof. Francisco Vieira de Oliveira, Dr., UFCG

Suplente: Profa. Mônica Cavalcanti Trindade de Figueiredo, Me., UFCG

AGRADECIMENTOS

Agradecemos a Deus, por sempre nos dar forças para seguir adiante. Aos nossos pais, por serem os alicerces sobre os quais construímos o nosso futuro, nos ensinando pelo exemplo e nos dando apoio incondicional. À professora Dra. Paula Frassinetti, por abdicar do seu pouco tempo livre para nos orientar com maestria e cordialidade exemplar, sendo nosso guia no caminho da ciência. Aos médicos radiologistas Dr. Ramoniê de Miranda e Dr. Janiê de Miranda, pela solicitude singular, estando sempre disponíveis a nos receber e nos ensinar de maneira altruísta. Ao Dr. Gerson Bragagnoli, pela disponibilidade sem igual, sempre disposto a discutir ideias e a nos ajudar no processamento estatístico. À enfermeira Lúcia, que sempre esteve disposta a tirar nossas dúvidas da maneira mais amável possível. Aos pacientes e a toda equipe a equipe da Genética Médica do HUAC, por nos acolherem em suas vidas por alguns meses, nos dando provas diárias de superação.

Francisco Cisne Júnior

Daiane Arruda

RESUMO

A Síndrome de Morquio tipo A ou Mucopolissacaridose tipo IV A (MPSIVA) é uma doença autossômica recessiva rara caracterizada pela mutação do gene responsável por codificar a enzima lisossomal N-acetilgalactosamina-6-sulfatase (GALNS), levando ao acúmulo dos glicosaminoglicanos (GAG's) sulfato de queratano (QS) e de condroitina-6-sulfato (C6S), com consequente disfunção celular multissistêmica. As manifestações esqueléticas são as mais precoces e evidentes na MPSIVA. Com o objetivo de estudar as manifestações radiológicas da síndrome, foram investigados 24 pacientes, com idade média de 24,7 anos e diagnóstico de MPSIVA comprovado por deficiência enzimática. A prevalência dos achados radiológicos das diversas secções corporais foi analisada por faixa etária e por gênero. O laudo radiológico final de cada paciente foi o resultado da análise de todas as radiografias realizadas em idades diferentes. Em todas as radiografias avaliadas, houve a presença de pelo menos um achado característico da MPSIVA, inclusive em pacientes mais jovens da faixa etária pediátrica. Houve maior prevalência de alterações radiológicas na faixa etária superior aos 18 anos, como esperado para uma doença de depósito e em uma amostra com maior representatividade naquela faixa etária. Embora para algumas secções corporais tenha havido maior prevalência em um dos gêneros, a representatividade da amostra por secção corporal por gênero impede uma inferência estatística. Não há dados na literatura que permitam a comparação por gênero e com todas as secções corporais analisadas. Os poucos trabalhos que permitiram comparar a prevalência isolada de alguns achados radiológicos forneceram prevalências menores em relação ao presente estudo. Tal fato pode ser explicado pela menor faixa etária dos pacientes da literatura em relação à amostra do presente estudo (66% acima de 18 anos), o que está de acordo com o esperado na evolução uma doença progressiva. O presente estudo retrata a história natural das alterações radiológicas na MPSIVA, confirma que as alterações radiológicas são frequentes independente da faixa etária e que são mais expressivas com o avanço da idade. O conhecimento das alterações radiológicas na MPSIVA e de sua evolução poderá propiciar um diagnóstico mais precoce dessa rara síndrome, cujo resultado do tratamento de reposição enzimática é dependente da precocidade de início do mesmo.

Palavras-chave: Síndrome de Morquio A. Mucopolissacaridose IVA. Alterações Radiológicas. Doença Lisossômica.

ABSTRACT

Morquio A Syndrome or Mucopolysaccharidosis type IV A (MPSIVA) is a rare autosomal recessive disease characterized by the mutation of the gene responsible for encoding the lysosomal N-acetylgalactosamine-6-sulfatase enzyme (GALNS), leading to the accumulation of glycosaminoglycans (GAG's) keratan sulfate (KS) and chondroitin-6-sulfate (C6S), with consequent multisystemic cellular dysfunction. Skeletal manifestations are the earliest and most evident in MPSIVA. In order to study the radiological manifestations of the syndrome, 24 patients, with a mean age of 24.7 years and a diagnosis of MPSIVA, proven by enzymatic dosing. The prevalence of radiological findings of the various body sections was analyzed by age group and by gender. The final radiological report of each patient was the result of the analysis of all radiographs performed at different ages. In all the radiographs evaluated, there was at least one characteristic finding of MPSIVA, including younger patients of the pediatric age group. There was a higher prevalence of radiological alterations in the age group above 18 years, as expected for a deposit disease and in a sample with greater representativeness in that age group. Although for some body sections there was greater prevalence in one gender, the representativeness of the sample per body section by gender precludes statistical inference. There is no data in the literature that allows comparison by gender and with all the body sections analyzed. The few studies that allowed comparing the isolated prevalence of some radiological findings provided lower prevalences in relation to the present study. This fact can be explained by the lower age group of patients in the literature compared to the present study sample (66% above 18 years), which is in line with what was expected in the evolution of a progressive disease. The present study portrays the natural history of radiological changes in MPSIVA, confirming that radiological changes are frequent regardless of age and are more expressive with advancing age. The knowledge of the radiological alterations in MPSIVA and its evolution may allow an earlier diagnosis of this rare syndrome, whose result of the enzyme replacement therapy is dependent on the early onset of the treatment.

Keywords: Morquio A Syndrome. Mucopolysaccharidosis IVA. Radiological Findings. Lysosomal Storage Disorder.

LISTA DE ILUSTRAÇÕES

	Página
Quadro 1 - Classificação das Mucopolissacaridoses	14
Figura 1 - Costelas em Forma de Remo	30
Figura 2 - Platispondilia	31
Figura 3 - Bico Central Anterior dos Corpos Vertebrais	31

LISTA DE TABELAS

	Página
Tabela 1 - Alterações radiológicas da MPSIVA.....	19
Tabela 2 - Pacientes avaliados com MPSIVA	23
Tabela 3 - Distribuição da idade dos pacientes, quando da última radiografia.....	24
Tabela 4 - Número de pacientes por alteração radiográfica	26
Tabela 5 - Distribuição por gênero dos achados radiológicos	27
Tabela 6 - Distribuição das alterações radiográficas nas faixas etárias pediátrica e adulta	28

LISTA DE ABREVIATURAS E SIGLAS

C6S - Condroitina-6-sulfato

CNPQ - Conselho Nacional de Desenvolvimento Científico e Tecnológico

GAG's - Glicosaminoglicanos

GALNS - N-acetilgalactosamina-6-sulfatase

HUAC - Hospital Universitário Alcides Carneiro

MPS - Mucopolissacaridose

MPSIV - Mucopolissacaridose tipo IV

MPSIVA - Mucopolissacaridose tipo IV A

QS - Sulfato de queratano

TRE - Terapia de Reposição Enzimática

UFCG - Universidade Federal de Campina Grande

SUMÁRIO

1.0 INTRODUÇÃO	10
2.0 JUSTIFICATIVA	12
3.0 OBJETIVOS	13
3.1 GERAL	12
3.2 ESPECÍFICOS.....	12
4.0 REFERENCIAL TEÓRICO	14
5.0 METODOLOGIA	20
5.1 DESENHO DO ESTUDO.....	20
5.2 POPULAÇÃO E LOCAL DO ESTUDO	20
5.3 AMOSTRA	20
5.4 CRITÉRIOS DE INCLUSÃO	20
5.5 CRITÉRIOS DE EXCLUSÃO	20
5.6 TAMANHO AMOSTRAL	20
5.7 PROCEDIMENTO DE COLETA DE DADOS	20
5.8 ANÁLISE DE DADOS	21
5.9 ASPECTOS ÉTICOS	21
6.0 RESULTADOS E DISCUSSÃO	23
7.0 CONCLUSÃO	32
REFERÊNCIAS	33
APÊNDICES	36
ANEXOS	38

1- INTRODUÇÃO

As mucopolissacaridoses (MPS) pertencem a um grupo heterogêneo de enfermidades causadas por deficiências enzimáticas lisossomais, responsáveis pela degradação dos mucopolissacarídeos ou glicosaminoglicanos (GAG's), que são macromoléculas que proporcionam suporte estrutural à matriz extracelular do tecido conjuntivo. O acúmulo dos GAG's em diversos órgãos resulta em uma doença multissistêmica e progressiva (SUAREZ-GUERRERO et al., 2016; BAUJAT; VALAYANNOPOULOS, 2014).

A Síndrome de Morquio, ou mucopolissacaridose tipo IV (MPSIV) se divide nos subtipos A e B. Embora ambos acumulem sulfato de queratano (QS) são causadas por deficiências enzimáticas distintas: no tipo A ocorre mutação no gene responsável por codificar a enzima N-acetilgalactosamina-6-sulfatase (GALNS) e no tipo B há mutação o GLB1, que codifica a enzima β -galactosidase (WOOD et al. 2013).

A incidência da Mucopolissacaridose tipo IV A (MPSIVA) é rara e variável: enquanto na Irlanda do Norte há 1 caso a cada 76.000 nascimentos, no Oeste da Austrália ocorre 1 caso a cada 640.000 nascimentos (MORRONE et al., 2014). De acordo com Giugliani et al. (2017), foram diagnosticados no Brasil 153 pacientes com MPSIVA, até o ano da pesquisa.

A MPSIVA apresenta um amplo espectro fenotípico (BECK et al., 1986). O início das manifestações clínicas da MPSIVA surge no primeiro ano de vida nos pacientes severamente afetados. As alterações radiológicas e/ou clínicas podem orientar para a realização de exames mais específicos, como a dosagem de GAG's urinários, dosagem enzimática em cultura de fibroblastos e análise de mutação no gene GALNS (MONTANO et al., 2007; TOMATSU et al., 2011; WOOD et al., 2013).

As manifestações osteoarticulares são as mais evidentes e precoces na MPSIVA. Dentre elas, podem ser citadas: baixa estatura, genu valgo, marcha anormal, deformidades na coluna, displasias articulares, frouxidão ligamentar e o quadro algico. Já dentre as manifestações não esqueléticas, merecem destaque o envolvimento cardiorrespiratório e auditivo-visual (WOOD et al., 2013).

Os achados radiográficos característicos podem ser encontrados em diversas secções corporais. No tórax são observadas costelas em forma de remo; na coluna, embicamento anterior dos corpos vertebrais e cifose; na pelve, displasia acetabular;

nas mãos, ossos carpais curtos e amplos, dentre outros achados (RASALKAR et al., 2011).

A elevada frequência de pacientes com MPSIVA na Paraíba, sendo o Hospital Universitário Alcides Carneiro (HUAC), da Universidade Federal de Campina Grande (UFCG), um centro de referência para o todo o Estado, oferece condições extremamente favoráveis para se ampliar os conhecimentos sobre a doença.

2 – JUSTIFICATIVA

A idade de diagnóstico da MPSIVA no estado é muito elevada, pois se trata de uma doença rara e, como tal, desconhecida pela maioria dos profissionais da saúde, além da dificuldade de diagnóstico gerada pelo caráter multissistêmico e heterogêneo da doença, mesmo entre indivíduos com mesma origem parental. A avaliação radiológica, de fácil acesso mesmo pelo SUS, poderá oferecer os primeiros sinais da síndrome e dessa forma a solicitação de dosagem enzimática, padrão-ouro para diagnóstico, estará melhor sedimentada. Este aspecto é muito relevante considerando a dificuldade para se obter a dosagem enzimática, realizada apenas em Porto Alegre, por meio da REDE MPS Brasil. Além disso, como as manifestações radiológicas são as mais precoces e frequentes na MPSIVA, o estudo e a divulgação dessas alterações poderão proporcionar uma antecipação do diagnóstico de uma doença, cuja eficácia do tratamento depende da precocidade de início do mesmo.

3 – OBJETIVOS

3.1 Geral

Descrever as alterações radiológicas apresentadas pelos pacientes com MPSIVA atendidos na Genética Médica do HUAC.

3.2 Específicos

- Identificar individualmente as alterações ósseas
- Calcular a prevalência das alterações radiológicas por secção corporal
- Determinar a distribuição por gênero da prevalência das alterações radiológicas
- Determinar a distribuição por faixa etária (pediátrica e adulta) da prevalência das alterações radiológicas

4 - REFERENCIAL TEÓRICO

As MPS são um grupo de doenças heterogêneas de depósito lisossomal, cujas diferentes deficiências enzimáticas levam ao acúmulo tecidual de carboidratos complexos conhecidos como mucopolissacarídeos ou GAG's (KIMBERLEY; ROSS, 2011).

A falha metabólica das MPS causa acúmulo articular dos GAG's, injúria celular, morte celular e resposta inflamatória sinovial, comprometendo principalmente a matriz dos tecidos conjuntivos (SIMONARO, 2010).

A incidência global das MPS varia de 1,9 a 4,5 casos em 100.000 nascimentos, afetando igualmente os gêneros (DHAWALE et al., 2012; LACHMAN et al., 2010).

As MPS são divididas em subtipos de acordo com a enzima que se encontra deficiente em cada um deles, promovendo diferentes manifestações clínicas. (SUAREZ-GUERRERO et al., 2016). Os subtipos conhecidos estão listados no Quadro 1.

Tipo de MPS	Nome	Deficiência enzimática	GAG	Herança genética	Incidência por 100.000 nascidos vivos
MPS I	Hurler, Hurler Scheie, Scheie	α -L-iduronidase	Sulfato de Dermatan, Sulfato de Heparan	Autossômica recessiva	0.69-1.66
MPS II	Hunter	Iduronato sulfatase	Sulfato de Dermatan, Sulfato de Heparan	Recessiva ligada ao cromossomo-X	0.30-0.71
MPS III A-D	Sanfilippo A Sanfilippo B Sanfilippo C Sanfilippo D	Heparam N-sulfatase α -N-acetilglucosaminidase Acetil CoA: α -glucosamina acetiltransferase N-acetilglucosamina-6-sulfatase	Sulfato de Heparan	Autossômica recessiva a	A: 0.29-1.89 B: 0.42-0.72 C: 0.07-0.21 D: 0.1
MPS IV A, B	Síndrome de Morquio A Morquio B	N-acetilgalactosamina-6-sulfatase (GALNS) β -galactosidase	A: Sulfato de Keratan, Sulfato de Condroitina B: Sulfato de Keratan	Autossômica recessiva	A: 0.22-1.13 B: 0.02-0.14
MPS VI	Maroteaux-Lamy	N-acetilgalactosamina 4-sulfatase (arilsulfatase B)	Sulfato de Dermatan, Sulfato de Condroitina	Autossômica recessiva	0.36-1.30
MPS VII	Sly	β -glucuronidase	Sulfato de Dermatan, Sulfato de Heparan, Sulfato de condroitina	Autossômica recessiva	0.05-0.29
MPS IX	Deficiência de hialuronidase	Hialuronidase	Hyaluronato	Autossômica recessiva	4 casos relatados

Quadro 1 – Classificação das Mucopolissacaridoses

Fonte: Kakkis (2002)

No caso da MPSIVA, a incidência em diferentes locais varia de 1 para 76.000 até 1 para 640.000 nascimentos (SUAREZ-GUERRERO et al., 2016). No Brasil, a frequência das MPS pode ser obtida através da Rede MPS Brasil, entidade sediada na Universidade Federal do Rio Grande do Sul. De acordo com Giuliane et al(2017)

existiam no Brasil até o período de coleta de dados da pesquisa, 153 pacientes. Na Paraíba foram diagnosticados por meio da referida REDEMPs, 27 pacientes com MPSIVA, o que representa 1 paciente para cada 171.205 habitantes, na sua maioria localizados na Mesoregião da Borborema (MEDEIROS et al., 2014). Uma explicação para o maior número de pacientes pode ser o alto índice de casamentos consanguíneos na região, variando de 6% a 41%, o que favorece a apresentação de patologias autossômicas recessivas. (WELLER et al., 2012).

A MPSIV, ou Síndrome de Morquio, foi descrita, inicialmente, em 1929, pelo médico pediatra uruguaio Luis Morquio e, de maneira independente, também em 1929, pelo radiologista inglês James F. Brailsford (MORQUIO, 1929; BRAILSFORD, 1929).

A MPSIV é uma doença autossômica recessiva e apresenta, portanto, um risco de recorrência de 25% a cada gestação de pais heterozigotos. Ela se divide em dois subtipos: tipo A e tipo B. Ao passo que o tipo A se caracteriza pela mutação do gene responsável por codificar a enzima N-acetilgalactosamina-6-sulfatase, (GALNS), no tipo B há mutação de um gene diferente, o que codifica a enzima β -galactosidase (GLB1), ocorrendo acúmulo de QS em ambos os tipos e de condroitina-6-sulfato (C6S) no tipo A. (BAZ et al. 2011; WOOD et al. 2013; DORFMAN; ARBOGAST; MATALON, 1976).

Os pacientes com MPSIVA aparentam ser saudáveis ao nascimento. Os sinais iniciais e os primeiros sintomas aparecem por volta dos 3 anos de idade e, aos 6 anos, a maioria dos pacientes com MPSIVA já apresenta o fenótipo típico das formas mais graves da doença. As principais manifestações incluem: baixa estatura, tronco curto, *pectus carinatum*, cifoesciose, hiper mobilidade articular e instabilidade da coluna cervical. Em nível craniofacial, apresentam face plana, prognatismo, boca ampla, ponte nasal plana (nariz em sela), opacidades na córnea, malformações e cáries nos dentes, hipoacusia e pescoço curto. Apresentam também genu valgo e pé plano nas extremidades inferiores (WOOD et al. 2013; SUAREZ-GUERRERO et al., 2016).

Diferente de outras MPS, o desenvolvimento psicomotor e o quociente de inteligência se conservam. Entretanto, as alterações vertebrais podem comprimir a medula espinhal, gerando perda de força progressiva e paralisia. (BAZ et al., 2011; SUAREZ-GUERRERO et al., 2016). O QS é encontrado principalmente nas cartilagens e nas córneas, fato que explica o exuberante comprometimento

osteoarticular e corneano, em detrimento da falta de comprometimento mental (LOURENÇO, 2013).

Outros problemas incluem comprometimento pulmonar, doença cardíaca valvar, perda auditiva, hepatomegalia discreta, características faciais grosseiras - entretanto mais suaves que as apresentadas na MPS tipo I e na MPS tipo II - e dentes com espaçamento anormal, esmalte fino e formação de cáries frequentes (HARMATZ et al., 2013).

Nos pacientes severamente afetados, a taxa de vida média fica entre 20-30 anos (MONTANO et al., 2007; TOMATSU et al., 2011). No início da idade adulta, observa-se um aumento da taxa de mortalidade, tendo como causas principais as alterações neurológicas e cardiopulmonares (BAZ et al., 2011). Dentre as cardiopulmonares, temos a ocorrência precoce de doença coronariana e espessamento valvar (aórtica e mitral), com resultante comprometimento cardíaco, além da principal causa de morte, que é a insuficiência respiratória. Pacientes com MPSIVA têm uma predisposição a infecções pulmonares devido a uma progressiva deformidade de tronco e imobilidade. Entretanto, estudos mais recentes já apontam um surgimento mais tardio do quadro, provavelmente por conta de um avanço na terapia de suporte, com maior controle das imunizações e maior rigor no manejo das afecções respiratórias. Já no tocante às alterações neurológicas, a principal causa são as alterações osteoarticulares. A mortalidade e a morbidade da MPSIVA estão diretamente ligadas à instabilidade atlanto-axial e subsequente mielopatia cervical, que pode causar apneia. A apneia obstrutiva do sono pode causar períodos prolongados de hipóxia, hipertensão pulmonar e até mesmo a morte. O espessamento do tecido das vias aéreas superiores devido à deposição de mucopolissacarídeos pode causar obstrução de vias aéreas (LAVERY; HENDRIKSZ, 2014; SHRINUVASAN; CHIDAMBARAM, 2015).

Historicamente vista como uma desordem esquelética, a MPSIVA tende a se manifestar prioritariamente com displasia óssea e baixa estatura. Embora os mecanismos envolvendo a fisiopatologia da epífise de crescimento atualmente não sejam muito bem compreendidos, estudos histológicos demonstram que há alterações na cartilagem articular, tais como: acúmulo de QS nos condrócitos, estrutura tecidual pobremente organizada, aumento do colágeno tipo I e redução do colágeno tipo II, além de fibrilas de colágeno espessadas e de forma irregular. GAG's influenciam uma variedade de vias biológicas e há evidências que sugerem

que o acúmulo de QS modifica a expressão dos genes condrogênicos. Por fim, ensaios sobre MPS em modelos animais sugerem que o processo inflamatório mediado pelos GAG's pode ter um importante papel na disfunção da placa fisária. Adicionalmente, sugere-se que o acometimento articular é, a longo prazo, também decorrente das forças biomecânicas adicionais que resultam da deformidade esquelética (MORISHITA; PETTY, 2011; WHITE et al., 2014).

O diagnóstico da MPSIVA é realizado com base em três pilares: o estudo radiológico, as manifestações clínicas e a confirmação biológica. No tocante a confirmação biológica, a mesma é orientada pela quantificação dos GAG`s. Espera-se uma excreção urinária elevada do QS e, não tão marcadamente, do C6S. O padrão ouro para diagnóstico é a identificação da deficiência enzimática, que pode ser investigada em leucócitos e/ou em fibroblastos cutâneos. Por fim, pode ser feita uma confirmação genética, através do estudo molecular do gene GALNS (BAUJAT; VALAYANNOPOULOS, 2014).

Atualmente, o tratamento da MPSIV baseia-se na terapia de reposição enzimática (TRE), que para o subtipo IVA e a enzima utilizada é a elosulfase alfa, que corresponde à enzima recombinante humana N-acetilgalactosamina-6-sulfatase (SUAREZ-GUERRERO et al., 2016).

A MPSIVA tende a apresentar maiores manifestações esqueléticas e envolvimento da coluna vertebral, tais como escoliose, cifose, hiperlordose, gibosidade severa e protrusão de costelas inferiores (SHRINUVASAN; CHIDAMBARAM, 2015).

Rigidez articular e contraturas podem ser encontradas em todos os tipos de MPS, à exceção da MPS tipo IV e MPS tipo IX. No caso da MPSIVA, o que ocorre é uma hipermobilidade articular, resultante de deformidades metafisárias, hipoplasia óssea e degradação do tecido conjuntivo articular. A maioria dos pacientes apresenta hipermobilidade articular significativa das mãos e punhos (articulações distais), contrastando com a rigidez proximal. A hipermobilidade distal geralmente resulta em uma dificuldade na apreensão de objetos e dificuldade progressiva em atividades diárias, como se vestir (MORISHITA; PETTY, 2011).

O crânio geralmente apresenta uma sela túrcica de formato anormal, em forma de "J". Vale ressaltar que o formato da sela é característico, mas não diagnóstico. (LACHMAN et al., 2010).

No tórax, são comuns as manifestações de costelas em forma de “remo”, as quais se apresentam mais largas na parte anterior e cônicas na região posterior. Também comuns, porém menos típicas, são as clavículas curtas e espessadas (LACHMAN et al., 2010).

Na coluna, uma alteração bastante prevalente é a hipoplasia/aplasia do processo odontóide que, em conjunto com a hiper mobilidade articular anteriormente já descrita, leva a uma elevada taxa de subluxação atlanto-axial nos portadores da MPSIVA. É também frequente a ocorrência de vértebras em formato de cunha, apresentando algum grau de aplainamento (platispondilia) e um embicamento anterior na região central dos corpos vertebrais, sendo, este último, um sinal específico da MPSIVA, diferindo, por exemplo, da Síndrome de Hurler (MPS tipo I), que também apresenta embicamento anterior, porém na porção inferior do corpo vertebral. (SHRINUVASAN; CHIDAMBARAM, 2015; LACHMAN et al., 2010). A essas alterações somam-se o alargamento do espaço discal e a estenose do canal medular (MORISHITA; PETTY, 2011; RASALKAR et al., 2011).

A pelve dos pacientes geralmente se caracteriza por asas ilíacas alargadas e região inferior dos ílios em formato cônico (achado bastante característico), com o aspecto lateral do ílio se fundindo e se afinando no teto da região acetabular, que se apresenta displásica. Um achado radiográfico descoberto recentemente é o duplo contorno na região inferior das paredes laterais do ílio (LACHMAN et al., 2010).

Os ossos longos comumente apresentam epífises suavemente hipoplásicas. Outras manifestações incluem epífise da cabeça femoral hipoplásica ou fragmentada, a qual pode estar normal no início da vida e, com a evolução da displasia ao longo tempo, desaparecer. Há também a ocorrência de coxa valga, entalhe na região proximal do úmero, colo femoral alargado e encurtado e ulna hipoplásica distalmente. À deformidade em que se observa a inclinação das porções distais do rádio e da ulna, um em direção ao outro, dá-se o nome de deformidade de Madelung (LACHMAN et al., 2010; RASALKAR et al., 2011).

As mãos tipicamente apresentam extremidades metacarpais proximais irregulares, metacarpos curtos e amplos, com córtex fino, além de ossos carpais hipoplásicos e irregulares. Nos pés os ossos tarsais geralmente se mostram de formato irregular (LACHMAN et al., 2010).

Todos esses achados osteoarticulares estão sintetizados na tabela a seguir (Tabela 1):

Tabela 1 – Alterações radiológicas da MPSIVA

Secção Corporal	Achados Radiológicos
Tórax	Aumento do diâmetro anteroposterior, <i>pectus carinatum</i> , costela em forma de "remo", clavículas curtas e espessadas
Coluna	Hipoplasia/aplasia odontóide, subluxação atlanto-axial, ossificação incompleta dos arcos antero-posteriores do atlas, cifose cervico-dorso-lombar, platispondilia, aumento do espaço discal, bico anterior central nos corpos vertebrais, escoliose
Pelve	Asas ilíacas alargadas, duplo contorno das paredes laterais ileais, colo femoral alargado, colo femoral encurtado, displasia acetabular, displasia de epífise femoral, aumento do espaço articular coxofemoral
Membros Inferiores	Geno valgo, coxa valga, metáfise alargada
Maos e Punhos	Extremidades proximais dos metacarpos irregulares, metacarpos curtos, amplos e com córtex fino, displasia em "V" das epífises do rádio e da ulna (Deformidade de Madelung)
Pés	Extremidades proximais dos metatarsos irregulares, metatarsos curtos, amplos e com córtex fino, ossos tarsais hipoplásicos

Fonte: Rasalkar (2011)

5 - METODOLOGIA

5.1 Desenho do estudo

Estudo observacional transversal descritivo, retrospectivo.

5.2 População e Local do estudo

Pacientes com diagnóstico de MPSIVA assistidos na Genética Médica do HUAC, Campina Grande, Paraíba.

5.3 Amostra

A amostra foi composta por todos os pacientes cadastrados no HUAC, de ambos os sexos, independente de idade, com diagnóstico confirmado de MPSIVA, desde que preencham os critérios de inclusão.

5.4 Critérios de Inclusão

- Confirmação diagnóstica de MPSIVA, através da dosagem enzimática e/ou comprovação de mutação genética no gene GALNS.
- Possuir exames de imagem em qualidade e quantidade que permitam uma análise satisfatória.

5.5 Critérios de Exclusão

- Exames com qualidade e/ou quantidade não satisfatória(s) para avaliação.
- Pacientes com diagnóstico de MPSIVA, mas falecidos antes da realização de exames de imagem.
- Pacientes cujos exames não estavam anexados em prontuário.

5.6 Tamanho Amostral

A amostra final, após aplicação dos critérios de inclusão/exclusão, foi de 24 pacientes.

5.7 Procedimento de Coleta de Dados

Foi realizada uma busca ativa nos prontuários dos pacientes com MPS acompanhados na Genética Médica do HUAC e selecionados os pertencentes ao subtipo MPSIVA, isto é, pacientes com diagnóstico comprovado da síndrome por meio de dosagem enzimática e/ou genotipagem. Em seguida foram identificadas por paciente MPSIVA as radiografias e selecionadas por secção corporal, data de realização e com qualidade que permitisse a análise. A partir dessa discriminação de exames, foi elaborada uma tabela com identificação de cada paciente, idade, gênero e quantidade das radiografias disponíveis por seguimento corporal: coluna total (cervical, torácica e lombossacra), tórax, mãos e punhos, pelve e membros inferiores.

O número de pacientes e respectivas radiografias foram divididos de forma equitativa para avaliação entre dois radiologistas. Essa análise não foi feita de forma independente, pois os radiologistas eventualmente discutiam entre si os achados radiológicos. A análise radiológica era registrada em um formulário-padrão (APÊNDICE A), contendo identificação do paciente, data de realização do exame, secção corporal e uma lista com os principais achados radiológicos já observados na literatura.

5.8 Análise de Dados

A partir do formulário-padrão utilizado pelos radiologistas, foi estruturada uma tabela onde se repetia a identificação do paciente, mas constavam também a data de nascimento e o gênero dos pacientes.

As alterações apresentadas por cada indivíduo foram consideradas de forma cumulativa, somando-se os achados identificados em todos os exames realizados em um mesmo paciente.

As informações encontradas foram processadas através do programa SPSS versão 17.0, para elaboração e análise descritiva dos dados, sendo que estes estão apresentados em termos absolutos e percentuais, através de tabelas.

5.9 Aspectos Éticos

Essa pesquisa seguiu as diretrizes da Resolução 466/12 CNS/MS, que delinea a prática de pesquisa com seres humanos. Foi solicitada a dispensa da assinatura do Termo de Consentimento Livre e Esclarecido – TCLE (Anexo II), pois os dados foram coletados em prontuários. A pesquisa apresentou risco mínimo, pois

não foi realizada qualquer intervenção ou modificação intencional nas variáveis fisiológicas, psicológicas ou sociais dos indivíduos incluídos no estudo. Este estudo foi aprovado pelo Comitê de Ética e Pesquisa da UFCG, sob o número 69072417.0.0000.5182.

6 – RESULTADOS E DISCUSSÃO

Vinte e quatro pacientes atendidos na Genética Médica do HUAC, com diagnóstico enzimático confirmado de MPSIVA (Tabela 2) foram estudados retrospectivamente sob aspectos radiológicos, tomando por base as imagens das diversas secções corporais.

Tabela 2 – Pacientes avaliados com MPSIVA

CASO	GÊNERO	IDADE NA DATA DA ÚLTIMA RADIOGRAFIA	ALTURA	MUTAÇÕES
Caso 01	M	8	107 cm	R386C/R386C
Caso 02	M	11	100,2 cm	S341R/ S341R
Caso 03	M	16	ND	ND
Caso 04	M	17	118 cm	S341R/ S341R
Caso 05	M	18	114,8 cm	S341R/R386C
Caso 06	M	18	ND	ND
Caso 07	M	20	94 cm	S341R/ S341R
Caso 08	M	21	98 cm	S341R/ S341R
Caso 09	M	25	ND	ND
Caso 10	M	27	ND	ND
Caso 11	M	29	86 cm	S341R/S341R
Caso 12	M	31	97 cm	S341R/G301C
Caso 13	M	32	97 cm	V239F/V239F
Caso 14	M	35	101 cm	V239F/V239F
Caso 15	F	14	103,5 cm	G301C/G301C
Caso 16	F	16	102,5 cm	ND
Caso 17	F	19	103 cm	ND
Caso 18	F	23	ND	ND
Caso 19	F	28	96 cm	R386C/R386C
Caso 20	F	33	96,5 cm	S341R/ S341R
Caso 21	F	35	ND	ND
Caso 22	F	37	100 cm	S341R/ S341R
Caso 23	F	37	97 cm	V239F/V239F
Caso 24	F	44	100 cm	S341R/S341R

*ND = Não disponível

A idade dos pacientes estava compreendida entre 8 e 44 anos, média e mediana de 24,7 e 24 anos respectivamente, considerando a idade de realização da radiografia mais recente, quando havia imagens em datas distintas. Na distribuição de gênero na amostra havia 14/24 (58%) pacientes do gênero masculino com média

de idade de 22 anos (8 – 35) e 10/24 (42%) eram do gênero feminino, com média de idade de 28,6 anos (14 – 44). Todos, à exceção de um paciente, ainda não haviam iniciado TRE na ocasião dos exames, o que significa que as alterações radiológicas encontradas neste estudo expressam a história natural da doença. Para fins de análise, a amostra foi ainda dividida em faixa pediátrica, quando a idade era menor ou igual a 18 anos, e faixa adulto, quando idades acima de 18 anos. Essa divisão é pertinente, considerando que a MPSIVA é uma doença de depósito e, como tal, progressiva (BAUJAT; VALAYANNOPOULOS, 2014), já tendo sido adotada para fins de análise no MorCAP, o estudo mais robusto sobre a história natural da MPSIVA, publicado por Harmartz et al. (2013), que envolveu 325 pacientes provenientes de 10 países, inclusive pacientes do Brasil. Como no estudo MorCAP, foi observado no presente estudo uma distribuição desequilibrada no número de pacientes por gênero, com predomínio de pacientes masculinos na faixa etária até 18 anos e distribuição igualitária em ambos os sexos na faixa superior a 18 anos. Por razão desconhecida, essa distribuição se repete no presente estudo, com apenas duas pacientes na faixa etária pediátrica, contra seis pacientes masculinos, enquanto na faixa adulta havia igualmente oito pacientes masculinos e femininos. Como pode ser visto na Tabela 3, predominou na amostra estudada a faixa etária acima de 18 anos, com 66,67%, mas, como citado anteriormente, com representação equitativa de gêneros. No MorCAP a maioria (79%) estava na faixa etária pediátrica.

Tabela 3 – Distribuição da idade dos pacientes, quando da última radiografia

Faixa Etária	Frequência	Percentual
Até 18 anos	8	33,33%
Acima de 18 anos	16	66,67%
Total	24	100,00%

De maneira geral, a MPSIV tende a ter maior envolvimento esquelético dentre as formas de MPS (SHRINUVASAN et al., 2015). Com efeito, em todas as radiografias avaliadas, houve a presença de pelo menos um achado característico da MPSIVA, inclusive nos pacientes mais jovens da faixa etária pediátrica. Esse achado está em concordância com a literatura, onde é descrito que os sinais radiológicos se manifestam antes das manifestações clínicas, que surgem por volta dos três anos de idade. (BAZ et al., 2011). Na descrição de um relato de caso, por Shrinuvasan et al. (2015), uma criança com três anos de idade já apresentava queixas de insuficiência de crescimento e deformidades esqueléticas.

Observou-se também que as alterações radiológicas possuem um comportamento aditivo ao longo do tempo. Desta forma, estando um achado radiológico presente na radiografia mais antiga de um determinado paciente, o mesmo achado continua evidente na mais recente, somando-se ao aparecimento de outras alterações. Ou seja, pacientes com MPSIVA têm alterações de caráter somatório, como descreve Baujat e Valayannopoulos (2014) em seu artigo, definindo a MPSIVA como uma patologia inevitavelmente progressiva, com evolução temporal dos acometimentos ósseos.

Os achados radiológicos foram avaliados a partir de radiografias existentes e que tivessem boa qualidade e descritos em um formulário-padrão, como citado na metodologia. No formulário-padrão constavam as alterações relatadas na literatura para aquele segmento corpóreo. Essa informação aos radiologistas das alterações previstas por segmento ósseo se fazia necessária, pois mesmo em se tratando de especialistas e experientes, a MPSIVA é uma doença rara. Naturalmente, esta medida pode ter limitado a observação de outros achados radiológicos não presentes na descrição do formulário-padrão. Na Tabela 4, estão descritas as alterações radiológicas e o número de pacientes em que ela foi identificada. Na última coluna, estão os *Não Avaliados*, o que representa a inexistência ou falta de qualidade da radiografia, impedindo assim a avaliação daquele segmento ósseo específico. Nos 25 achados radiológicos listados na Tabela 4, houve 12 deles com frequência de 100% e em 20/25 itens houve alteração radiológica com frequência superior a 75%. Estes dados estão de acordo com a relevância das manifestações ósseas na MPSIVA (RASALKAR et al., 2011).

Tabela 4 – Número de pacientes por alteração radiográfica

Alteração Radiográfica	Presente	Ausente	Total Válido	Percentual de Alterações Presentes	Não Avaliado
Aumento do Diâmetro Anteroposterior do Tórax	9	0	9	100,00%	15
Costela em Forma de Remo	12	0	12	100,00%	12
Clavículas Curtas e Espessadas	1	11	12	8,33%	12
Hipoplasia/Aplasia Odontóide	13	2	15	86,67%	9
Subluxação AtlantoAxial	7	5	12	58,33%	12
Cifose Cervical	6	7	13	46,15%	11
Cifose DorsoLombar	18	2	20	90,00%	4
Platispondilia	22	0	22	100,00%	2
Aumento do Espaço Discal	20	0	20	100,00%	4
Bico Anterior Central em Corpos Vertebrais	21	1	22	95,45%	2
Escoliose	10	2	12	83,33%	12
Asas Ilíacas Alargadas	17	0	17	100,00%	7
Duplo Contorno na Paredes Laterais Iliais	12	4	16	75,00%	8
Colo Femoral Alargado	18	3	21	85,71%	3
Colo Femoral Encurtado	18	1	19	94,74%	5
Displasia Acetabular	20	0	20	100,00%	4
Displasia de Epífise Femoral	21	0	21	100,00%	3
Geno Valgo	16	0	16	100,00%	8
Coxa Valga	15	1	16	93,75%	8
Metáfise Alargada	16	0	16	100,00%	8
Metacarpos Curtos e Amplos com Córtex Fino	9	0	9	100,00%	15
Extremidades Proximais dos Metacarpos Irregulares	8	1	9	88,89%	15
Displasia em "V" de Epífises de Rádio e Ulna	8	0	8	100,00%	16
Metatarsos Curtos e Amplos com Córtex Fino	1	0	1	100,00%	23
Ossos Tarsais Hipoplásicos	1	3	4	25,00%	20

As mesmas alterações radiológicas listadas na Tabela 4 foram comparadas entre os gêneros e entre os dois grupos de idade: menor ou igual a 18 anos e superior àquela idade. No tocante ao gênero, houve grande uniformidade nos achados radiológicos. Os seguintes itens tiveram uma prevalência de 100% em ambos os gêneros: aumento do diâmetro anteroposterior do tórax, presença de costelas em forma de remo, platispondilia, aumento do espaço discal vertebral, asas ilíacas alargadas, displasia acetabular, displasia de epífise femoral, geno valgo, metáfises alargadas em membros inferiores, metacarpos curtos amplos com córtex fino e displasia em forma de "V" de epífises do rádio e da ulna. Nos demais itens em que pode ser comparado, as discordâncias entre os gêneros variaram de 10 a 50%. Como consta na Tabela 5, alguns achados radiológicos foram mais prevalentes em homens e outros em mulheres, mas o número de radiografias disponíveis não foi

aproximadamente o mesmo para ambos os gêneros, o que impede uma correta análise comparativa. No entanto, um estudo realizado com a mesma população do presente estudo apontou para uma eventual diferença nas manifestações da doença em função do gênero. Em uma análise dos *Aspectos Radiológicos e Funcionais dos Joelhos em Pacientes com Mucopolissacaridose Tipo IVA* foi observada maior preservação da capacidade de deambulação entre as pacientes femininas, mesmo entre irmãos com mesma origem parental e, como tal, sem influência do genótipo (Nepomuceno, 2015).

Tabela 5 - Distribuição por gênero dos achados radiológicos

Alterações Radiográficas	Gênero Feminino					Gênero Masculino				
	Presente	Ausente	Total Válido	Percentual de Alterações	Não Avaliado	Presente	Ausente	Total Válido	Percentual de Alterações	Não Avaliado
Aumento do Diâmetro Anteroposterior do Tórax	3	0	3	100,00%	7	6	0	6	100,00%	8
Costela em Forma de Remo	5	0	5	100,00%	5	7	0	7	100,00%	7
Clavículas Curtas e Espessadas	1	5	6	16,67%	4	0	6	6	0,00%	8
Hipoplasia/Aplasia Odontóide	6	0	6	100,00%	4	7	2	9	77,78%	5
Subluxação AtlantoAxial	2	2	4	50,00%	6	5	3	8	62,50%	6
Cifose Cervical	3	3	6	50,00%	4	3	4	7	42,86%	7
Cifose DorsoLombar	7	2	9	77,78%	1	11	0	11	100,00%	3
Platispondilia	10	0	10	100,00%	0	12	0	12	100,00%	2
Aumento do Espaço Discal	10	0	10	100,00%	0	10	0	10	100,00%	4
Bico Anterior Central em Corpos Vertebrais	10	0	10	100,00%	0	11	1	12	91,67%	2
Escoliose	6	1	7	85,71%	3	4	1	5	80,00%	9
Asas Iliacas Alargadas	9	0	9	100,00%	1	8	0	8	100,00%	6
Duplo Contorno na Paredes Laterais Ileais	8	1	9	88,89%	1	4	3	7	57,14%	7
Colo Femoral Alargado	7	2	9	77,78%	1	11	1	12	91,67%	2
Colo Femoral Encurtado	7	0	7	100,00%	3	11	1	12	91,67%	2
Displasia Acetabular	8	0	8	100,00%	2	12	0	12	100,00%	2
Displasia de Epífise Femoral	9	0	9	100,00%	1	12	0	12	100,00%	2
Aumento do Espaço Articular Coxofemoral	5	4	9	55,56%	1	10	3	13	76,92%	1
Geno Valgo	6	0	6	100,00%	4	10	0	10	100,00%	4
Coxa Valga	6	0	6	100,00%	4	9	1	10	90,00%	4
Metáfise Alargada	6	0	6	100,00%	4	10	0	10	100,00%	4
Metacarpos Curtos e Amplos com Córtex Fino	5	0	5	100,00%	5	4	0	4	100,00%	10
Extremidades Proximais dos Metacarpos Irregulares	5	0	5	100,00%	5	3	1	4	75,00%	10
Displasia em "V" de Epífises de Rádio e Ulna	4	0	4	100,00%	6	4	0	4	100,00%	10
Metatarsos Curtos e Amplos com Córtex Fino	0	0	0	-	10	1	0	1	100,00%	13
Ossos Tarsais Hipoplásicos	0	2	2	0,00%	8	1	1	2	50,00%	12

Na Tabela 6 pode ser observado que os achados com maior prevalência estavam no grupo de pacientes com idade superior a 18 anos, na data do último exame radiológico.

Tabela 6 – Distribuição das alterações radiográficas nas faixas etárias pediátrica e adulta

Alteração Radiográfica	Até 18 anos					Acima de 18 anos				
	Presente	Ausente	Total Válido	Percentual de Alterações	Não Avaliado	Presente	Ausente	Total Válido	Percentual de Alterações	Não Avaliado
Aumento do Diâmetro Anteroposterior do Tórax	1	0	1	100,00%	7	8	0	8	100,00%	8
Costela em Forma de Remo	2	0	2	100,00%	6	10	0	10	100,00%	6
Clavículas Curtas e Espessadas	0	2	2	0,00%	6	1	9	10	10,00%	6
Hipoplasia/Aplasia Odontóide	4	2	6	66,67%	2	9	0	9	100,00%	7
Subluxação AtlantoAxial	3	3	6	50,00%	2	4	2	6	66,67%	10
Cifose Cervical	3	2	5	60,00%	3	3	5	8	37,50%	8
Cifose DorsoLombar	5	1	6	83,33%	2	13	1	14	92,86%	2
Platispondilia	8	0	8	100,00%	0	14	0	14	100,00%	2
Aumento do Espaço Discal	6	0	6	100,00%	2	14	0	14	100,00%	2
Bico Anterior Central em Corpos Vertebrais	8	0	8	100,00%	0	13	1	14	92,86%	2
Escoliose	2	1	3	66,67%	5	8	1	9	88,89%	7
Asas Iliacas Alargadas	4	0	4	100,00%	4	13	0	13	100,00%	3
Duplo Contorno na Paredes Laterais Ileais	1	2	3	33,33%	5	11	2	13	84,62%	3
Colo Femoral Alargado	5	1	6	83,33%	2	13	2	15	86,67%	1
Colo Femoral Encurtado	5	1	6	83,33%	2	13	0	13	100,00%	3
Displasia Acetabular	6	0	6	100,00%	2	14	0	14	100,00%	2
Displasia de Epífise Femoral	6	0	6	100,00%	2	15	0	15	100,00%	1
Geno Valgo	7	0	7	100,00%	1	9	0	9	100,00%	7
Coxa Valga	6	1	7	85,71%	1	9	0	9	100,00%	7
Metáfise Alargada	7	0	7	100,00%	1	9	0	9	100,00%	7
Metacarpos Curtos e Amplos com Córtex Fino	3	0	3	100,00%	5	6	0	6	100,00%	10
Extremidades Proximais dos Metacarpos Irregulares	3	0	3	100,00%	5	5	1	6	83,33%	10
Displasia em "V" de Epífises de Rádio e Ulna	3	0	3	100,00%	5	5	0	5	100,00%	11
Metatarsos Curtos e Amplos com Córtex Fino	0	0	0	-	8	1	0	1	100,00%	15
Ossos Tarsais Hipoplásicos	0	0	0	-	8	1	3	4	25,00%	12

Dados da literatura sobre prevalência de alterações radiológicas na MPSIVA são muito escassos. O MorCAP (HARMATZ et al., 2013) é novamente o estudo mais abrangente a oferecer percentuais de frequência de alterações radiológicas. Nesse estudo consta que 65% dos pacientes apresentaram displasia do processo odontóide vertebral, 85% cifoescoliose e 97% *pectus carinatum*. Não houve diferenciação por gênero e faixa etária nesses achados, o que impede comparações. Observou-se no presente estudo uma frequência mais elevada de displasia do processo odontóide vertebral (86%), o que pode ser explicado pelo maior número de pacientes na faixa etária adulta (66%) contra o domínio da faixa etária pediátrica (79%) no MorCAP. Já no comparativo com o valor percentual da ocorrência de *pectus carinatum*, foi possível obter apenas o valor de prevalência do aumento do diâmetro anteroposterior do tórax (apenas uma das alterações ósseas que compõem o quadro de *pectus carinatum*), com frequência de 100%, em concordância com o MorCAP. Diferentemente do estudo conduzido por Harmartz et al. (2013), no presente estudo avaliou-se a cifose e a escoliose como achados independentes,

estando a primeira dividida em cifose cervical e dorso-lombar, impossibilitando uma comparação mais fidedigna entre os estudos. As prevalências obtidas no nosso estudo foram de 46,15% para cifose cervical, 90,00% para a cifose dorso-lombar e 83,33% para a escoliose. Se for considerada a ocorrência de cifo escoliose como a presença de quaisquer uma das alterações avaliadas no presente estudo (cifose cervical, cifose dorso-lombar e escoliose), chega-se a uma prevalência de 100% de cifo escoliose.

Bhattacharya et al. (2014) conduziu um estudo com 18 pacientes, provenientes de 6 países da região da Ásia-Pacífico, sendo 14 deles do gênero feminino e os outros 4 do gênero masculino, apresentando uma idade média na primeira consulta igual a 4,6 anos. Diferentemente de Harmartz et al. (2013) e do presente estudo, Bhattacharya et al. (2014), quantificou a prevalência das alterações em seus pacientes tomando por base exames realizados antes da confirmação diagnóstica de MPS IVA. Foram descritas prevalências de 50% para *pectus carinatum*, 44% para genu valgo e 22% para displasia de quadril, enquanto que no presente estudo foram observadas prevalências de 100% para aumento do diâmetro anteroposterior do tórax, genu valgo e displasia acetabular. Já para a cifose, interpretada como achado único, Bhattacharya et al. (2014) obteve uma prevalência de 28%, ao passo que este estudo chegou a prevalências de 46,15% e 90% para os achados de cifose cervical e cifose dorso lombar, respectivamente. Por fim, Bhattacharya et al. (2014) descreve uma prevalência de 17% tanto para escoliose quanto para instabilidade atlanto-axial, enquanto que o presente estudo obteve valores de 83% e 58,3% para escoliose e subluxação atlanto-axial, respectivamente. Os baixos valores percentuais dos achados radiológicos de Bhattacharya et al. (2014) podem ser decorrentes da baixa idade média na primeira consulta, apenas 4,6 anos, e da limitação de ter sido uma avaliação pontual.

A heterogeneidade amostral e metodológica observada nos estudos de Harmartz et al. (2013) e Bhattacharya et al. (2014), comparando-se com o presente estudo, podem explicar as divergências de resultados. A média de idade na realização do último exame no presente estudo foi de 24,75 anos, no estudo de Harmartz et al. (2013) foi 14,5 anos e de Bhattacharya et al. (2014), de 4,6 anos. Soma-se ainda o fato de que a avaliação radiológica foi realizada durante um processo de acompanhamento dos pacientes, levando sempre em conta o exame

radiológico mais atual de cada secção corporal, refletindo, dessa forma, a evolução cumulativa das alterações radiológicas.

Além disso, deve ser ressaltado que a amostra do presente estudo é composta de pacientes oriundos de um mesmo país e mesma região, com uma menor variabilidade genética como reflexo de um efeito fundador e, dessa forma, pode ter características radiológicas e evolutivas próprias (MEDEIROS et al., 2014).

O presente estudo em uma amostra de pacientes não submetidos à TRE, é um registro da história natural radiológica de pacientes com MPSIVA, o que permitirá uma futura comparação com alterações radiológicas em pacientes sob esse tratamento.

Nas figuras 1, 2 e 3, a seguir, alguns exemplos de achados mais prevalentes nas radiografias dos pacientes participantes do estudo, tais como as costelas em forma de remo (Figura 1), com 100,00% de prevalência, a platispondilia (Figura 2), também com 100,00% e o bico central anterior dos corpos vertebrais (Figura 3), apresentando 95,45%.

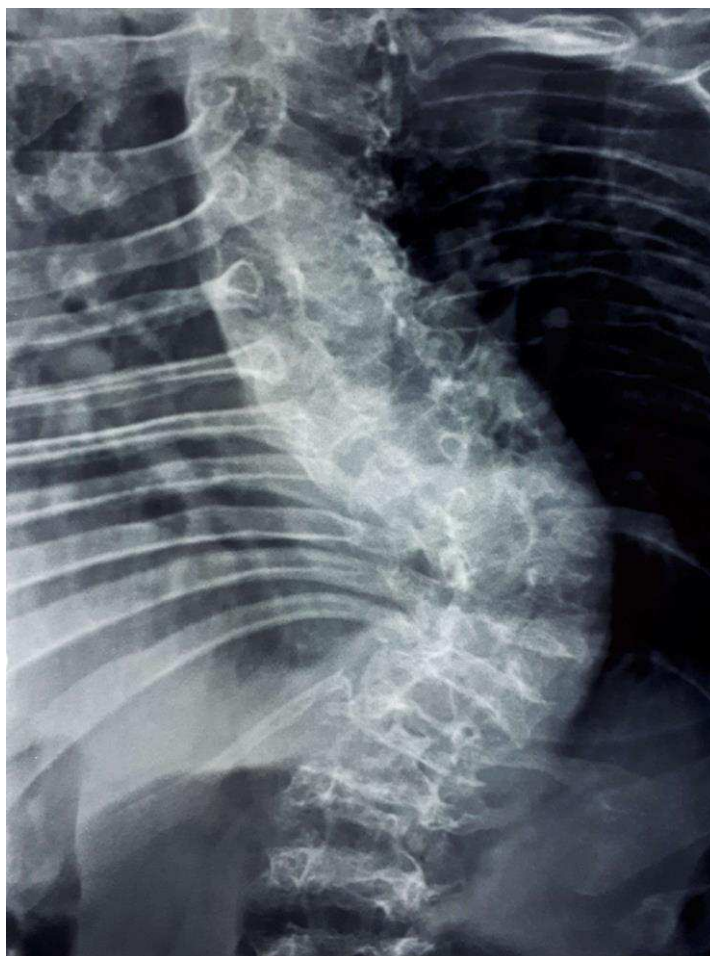


Figura 1- Costelas em Forma de Remo

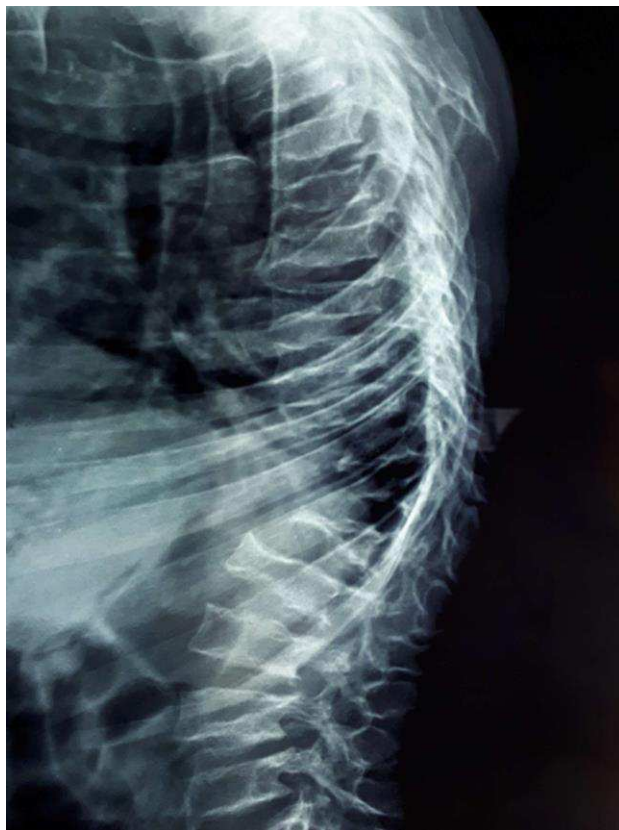

Figura 2 – Platispondilia

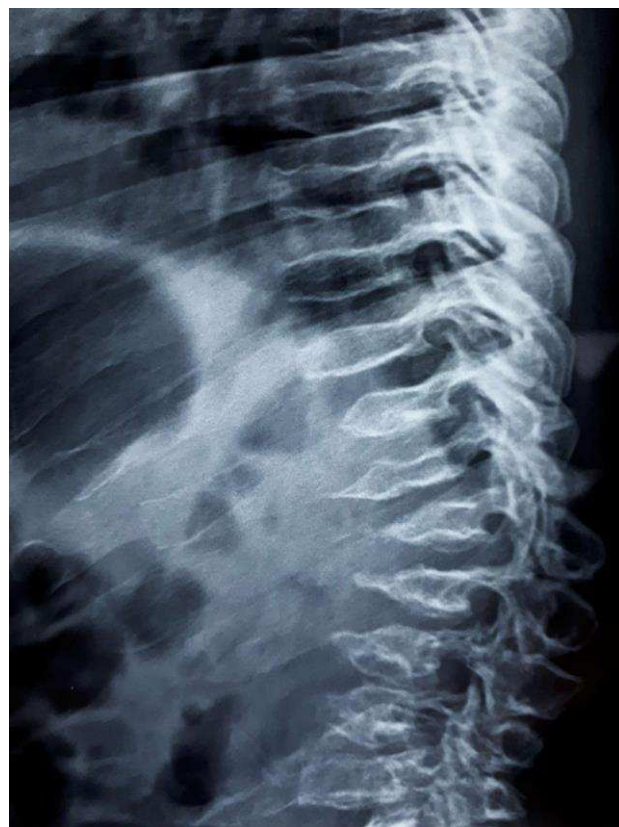

Figura 3 – Bico Anterior Central dos Corpos Vertebrais

7 – CONCLUSÃO

Em uma amostra de 24 pacientes com MPSIVA, 23/24 nunca tratados com reposição enzimática, foi analisada a prevalência de 25 achados radiológicos da síndrome, obtendo-se os seguintes resultados:

Característica da amostra: idade média de 24,7 anos (8-37 anos), 66% com idade acima de 18 anos e distribuição equitativa entre os gêneros.

Todos os pacientes apresentavam alguma alteração radiológica da síndrome, mesmo nos pacientes mais jovens da faixa etária pediátrica.

Avaliação por gênero: em geral não houve predomínio da prevalência de alterações radiológicas em um gênero. Alguns achados radiológicos foram mais frequentes no sexo masculino e outros no feminino, embora o número de radiografias por secção corporal não permita uma inferência estatística.

Avaliação por faixa etária, pediátrica e adulta: maior prevalência de alterações radiológicas na faixa etária superior aos 18 anos, como esperado para uma doença de depósito e em uma amostra com maior representatividade nessa faixa etária. Esses achados expressam a história natural das alterações radiológicas na MPSIVA.

ESTUDOS FUTUROS

1- A ausência de dados na literatura sobre a frequência das alterações radiológicas por secção corporal na MPSIVA aponta para a necessidade de complementação do estudo atual com a obtenção de radiografias das secções corporais com menor representatividade, e aumento da amostra com inclusão dos demais pacientes MPSIVA da Genética Médica do HUAC.

2- A instituição da TRE para MPSIVA, apenas a partir de 2014, mostra a necessidade de conhecimento da evolução das alterações radiológicas em pacientes sob essa terapia, situação atual da maioria dos pacientes dessa pesquisa.

3- Todos os pacientes desse estudo tiveram o seu genótipo determinado (*Spectrum of GALNS mutations and haplotype study in Brazilian patients with Mucopolysaccharidosis type A, in press*), o que permite investigar uma eventual associação da mutação do gene GALNS com a expressão do quadro clínico radiológico dos pacientes MPSIVA.

REFERÊNCIAS

BAUJAT, G.; VALAYANNOPOULOS, V.. Histoire naturelle de la mucopolysaccharidose IV de type A (maladie de Morquio A): Natural history of Morquio A disease. *Archives de Pédiatrie, Paris*, v. , n. 21, p.32-38, 2014. Disponível em: <www.sciencedirect.com>. Acesso em: 24 mar. 2017.

BAZ, Ali Bulent et al. Proximal realignment surgery for unilateral chronic patella dislocation in Morquio syndrome: a case report. *Acta Orthopaedica Et Traumatologica Turcica*, [s.l.], v. 45, n. 6, p.466-469, 2011. Elsevier BV. <http://dx.doi.org/10.3944/aott.2011.2446>.

BECK, M. et al. Heterogeneity of Morquio disease. **Clin. Genet**, v. 29, p. 325-331,1986.

BHATTACHARYA, Kaustuv et al. Overcoming the barriers to diagnosis of Morquio A syndrome. **Orphanet Journal Of Rare Diseases**, [s.l.], v. 9, n. 1, p.192-192, 30 nov. 2014. Springer Nature. <http://dx.doi.org/10.1186/s13023-014-0192-7>.

BRAILSFORD, J. F. Chondro-osteo-dystrophy. Roentgenopgraphic & clinical features of a child with dislocation of vertebrae. **Am. J. Sur**, v. 7, p. 404-410,1929.

DHAWALE, A. A. et al. The lower extremity in Morquio syndrome. **Journal of Pediatric Orthopaedics**, v. 32, n. 5, p. 534-540, 2012.

DORFMAN, A.; ARBOGAST, B.; MATALON, R. The enzymic defects in Morquio and Maroteaux-Lamy syndrome. **Adv Exp Med Biol**, v. 68, p. 261-276, 1976.

GIUGLIANI, Roberto et al. Relative frequency and estimated minimal frequency of Lysosomal Storage Diseases in Brazil: Report from a Reference Laboratory. **Genetics And Molecular Biology**, [s.l.], v. 40, n. 1, p.31-39, mar. 2017. FapUNIFESP (SciELO). <http://dx.doi.org/10.1590/1678-4685-gmb-2016-0268>.

GLOSSL, J.; KRESSE, H. Impaired degradation of keratan sulphate by Morquio A fibroblasts. **Biochem J**, v. 203, p. 335-338, 1982.

HARMATZ, P. et al. The morquio a clinical assessment program: baseline results illustrating progressive, multisystemic clinical impairments in Morquio a subjects (MorCAP). **Mol Genet Metab**, v. 109, p. 54-61, 2013.

KAKKIS, E. D. Enzyme replacement therapy for the mucopolysaccharide storage disorders. **Expert Opin Investig Drugs**, v. 11, n. 5, p. 675-685, 2002.

KIMBERLEY, M.; ROSS, P. E. Musculoskeletal manifestations of mucopolysaccharidosis. **Rheumatology**, v. 50, p. 19-25, 2011.

LACHMAN, Ralph et al. Radiologic and neuroradiologic findings in the mucopolysaccharidoses. *Journal Of Pediatric Rehabilitation Medicine: An Inderdisciplinary Approach*, [s.l.], v. 3, n. 2, p.109-118, 2010. IOS Press. <http://dx.doi.org/10.3233/PRM-2010-0115>.

LAVERY, Christine; HENDRIKSZ, Chris. Mortality in Patients with Morquio Syndrome

A. Jimd Reports, [s.l.], p.59-66, 2014.

LOURENÇO, C. M. Morquio. In: FEDRA. Federação das Doenças Raras de Portugal; APMPS. Associação Doenças Raras. **Doenças Raras de A a Z**. São Paulo: Pigma, 2013.

MATALON, R. et al. Morquio's syndrome: deficiency of a chondroitin sulfate Nacetylhexosamine sulfate sulfatase. **Biochem Biophys Res Commun**, v. 61, p. 759-765, 1974.

MEDEIROS, P. et al. Morquio A prevalence in the state of Paraíba, Northeast of Brazil: a founder effect? **J of Inborn Errors of Metabolism & Screening**, p 08, 2014.

MIKLES, M.; STANTON, R. P. A review of Morquio syndrome. **American Journal of Orthopedics**, v. 26, n. 8, p. 533-540, 1997.

MONTANO, A. M. et al. international Morquio a registry: clinical manifestation and natural course of Morquio a disease. **J Inherit Metab Dis**, v. 30, p. 165-174, 2007.

MORISHITA, K.; PETTY, R. E.. Musculoskeletal manifestations of mucopolysaccharidoses. *Rheumatology*, [s.l.], v. 50, n. 5, p.19-25, 1 dez. 2011. Oxford University Press (OUP). <http://dx.doi.org/10.1093/rheumatology/ker397>.

MORQUIO, L. Sur une forme de dystrophie osseuse familiale. **Archives de Médecine des Enfants**, Paris, v. 32, 129-135, 1929.

MORRONE, A. et al. Morquio a syndrome-associated mutations: a review of alterations in the GALNS gene and a new locus-specific database. **Hum Mutat**, v. 35, n. 11, p. 1271-1279, 2014.

NEPOMUCENO, G. F. Aspectos Radiológicos e Funcionais dos Joelhos em Pacientes com Mucopolissacaridose Tipo IVA. 2015. 50 f. Dissertação de Mestrado - Universidade Cruzeiro do Sul, São Paulo. 2015.

NORTHOVER, H.; COWIE, R. A.; WRAITH, J. E. Mucopolysaccharidosis type IVA (Morquio syndrome): a clinical review. **J. Inherit. Metab. Dis**, v. 19, p. 357-365, 1996

RASALKAR, D D et al. Pictorial review of mucopolysaccharidosis with emphasis on MRI features of brain and spine. *The British Journal Of Radiology*, [s.l.], v. 84, n. 1001, p.469-477, maio 2011. British Institute of Radiology. <http://dx.doi.org/10.1259/bjr/59197814>.

SHRINUVASAN, Sadhanandham; CHIDAMBARAM, Ranganathan. Morquio syndrome: A radiological diagnosis. *Chrismed Journal Of Health And Research*, [s.l.], v. 2, n. 4, p.360-363, 2015. Medknow. <http://dx.doi.org/10.4103/2348-3334.165748>.

SIMONARO, C. M. Cartilage and chondrocyte pathology in the mucopolysaccharidoses: the role of glycosaminoglycan-mediated inflammation. **Journal of Pediatric Rehabilitation Medicine**, v. 3, n. 2, p. 85-88, 2010.

SUAREZ-GUERRERO, Jorge Luis et al. Mucopolisacaridosis: características clínicas, diagnóstico y de manejo. **Revista Chilena de Pediatría**, [s.l.], v. 87, n. 4, p.295-304, jul. 2016. SciELO Comision Nacional de Investigacion Cientifica Y Tecnologica (CONICYT). <http://dx.doi.org/10.1016/j.rchipe.2015.10.004>.

TOMATSU, S. et al. Mucopolysaccharidosis Type IVA (Morquio A Disease): clinical review and current treatment: a special review. **Current Pharmaceutical Biotechnology**, v. 12, p. 931-945, 2011.

WELLER, M et al. Consanguineous unions and the burden of disability: a population-based study in communities of Northeastern Brazil. **A J of Hum Bio**, v. 24, n. 6, p. 835-840, 2012.

WHITE, Klane K. et al. Orthopedic management of the extremities in patients with Morquio A syndrome. *Journal Of Children's Orthopaedics*, [s.l.], v. 8, n. 4, p.295-304, ago. 2014. British Editorial Society of Bone & Joint Surgery. <http://dx.doi.org/10.1007/s11832-014-0601-4>.

WOOD, T. C. et al. Diagnosing Mucopolysaccharidosis IVA. **J Inherit Metab Dis**, v. 36, p. 293-307, 2013.

DATA DA RADIOGRAFIA: ___/___/___

IDADE NA DATA DO EXAME: _____ anos

EM TRE NA DATA DO EXAME:

 SIM NÃO

SECÇÃO CORPORAL AVALIADA:

- | | | |
|---|---------------------------------|---------------------------------|
| <input type="checkbox"/> TÓRAX | <input type="checkbox"/> PELVE | <input type="checkbox"/> MÃO |
| <input type="checkbox"/> COLUNA CERVICAL | <input type="checkbox"/> FÊMUR | <input type="checkbox"/> PÉ |
| <input type="checkbox"/> COLUNA TORÁCICA | <input type="checkbox"/> JOELHO | <input type="checkbox"/> OUTROS |
| <input type="checkbox"/> COLUNA LOMBOSSACRA | <input type="checkbox"/> PERNA | ➤ _____ |

Alterações Radiológicas da Síndrome de Morquio A

Rx Tórax

- Aumento do Diâmetro Anteroposterior do Tórax **S N NA**
- Costela em Forma de Remo **S N NA**
- Clavículas Curtas e Espessadas **S N NA**
- Outros: _____

Rx Coluna

(Cervical + Torácica + Lombossacra)

- Hipoplasia/Aplasia Odontóide **S N NA**
- Subluxação Atlanto-axial **S N NA**
- Ossificação Incompleta dos Arcos Anteroposteriores do Atlas **S N NA**
- Cifose Cervico-dorso-lombar **S N NA**
- Platispondilia **S N NA**
- Diminuição do Espaço Discal **S N NA**
- Bico Anterior Central em Corpos Vertebrais **S N NA**
- Escoliose **S N NA**
- Outros: _____

Rx Pelve

- Asas Ilíacas Alargadas **S N NA**
- Duplo Contorno nas Paredes Laterais Iliais **S N NA**
- Colo Femoral Alargado **S N NA**
- Colo Femoral Encurtado **S N NA**
- Displasia Acetabular **S N NA**
- Displasia de Epífise Femoral **S N NA**

- Aumento do Espaço Articular Coxofemoral **S N NA**
- Outros: _____

Rx Membros Inferiores (Fêmur + Joelho + Perna)

- Geno Valgo **S N NA**
- Coxa Valga **S N NA**
- Metáfise Alargada **S N NA**
- Outros: _____

Rx Mãos

- Extremidades Proximais dos Metacarpos Irregulares **S N NA**
- Metacarpos Curtos e Amplos, com Córtex Fino **S N NA**
- Displasia em "V" de Epífises de Rádio e Ulna **S N NA**
- Outros: _____

Rx Pés

- Metatarsos Curtos e Amplos, com Córtex Fino **S N NA**
- Extremidades Proximais dos Metatarsos Irregulares **S N NA**
- Ossos Tarsais Hipoplásicos **S N NA**
- Outros: _____

ANEXOS**ANEXO 1 – SOLICITAÇÃO DE DISPENSA DO TERMO DE CONSENTIMENTO
LIVRE E ESCLARECIDO****UNIVERSIDADE FEDERAL DE CAMPINA GRANDE
HUAC – HOSPITAL UNIVERSITÁRIO ALCIDES CARNEIRO***Ao Coordenador do Comitê de Ética em Pesquisa em Seres Humanos*

Solicito dispensa do Termo de Consentimento Livre e Esclarecido referente ao projeto de pesquisa intitulado **“ALTERAÇÕES RADIOGRÁFICAS ENCONTRADAS NOS PACIENTES PORTADORES DE MUCOPOLISSACARIDOSE TIPO IVA (SÍNDROME DE MÓRQUIO) ACOMPANHADOS NO SETOR DE GENÉTICA DO HUAC”**, pois se trata de pesquisa descritiva com uso de prontuários de pacientes e exames de imagem como fonte de informação. Em alguns casos, inclusive, os pacientes já vieram a óbito. Em outros casos, há dificuldade da localização de pacientes e familiares, pois os mesmos não frequentam o hospital regularmente. Vale ressaltar também que o enfoque do estudo são as alterações sindrômicas de uma disfunção genética rara e não o enfoque em características individuais.

É garantido preservar a privacidade dos pacientes cujos dados serão coletados, e as informações coletadas serão usadas exclusivamente para a execução do projeto em questão.

Atenciosamente,

Campina Grande, ____/____/____

Antonio Francisco Cisne Pessoa Júnior
Pesquisador

Daiane Pereira Arruda
Pesquisadora